Solunum Arrestine Neden Olan Morgagni Hernisi Olgusu

A Case of Morgagni Hernia Resulting with Respiratory Arrest

Morgagni Hernisi / Morgagni Hernia

Ali Kılıçgün [1], Ahmet Oğuz Hasdemir [2], Murat Bozgeyik [2], Rıdvan Çakmaz [2] , Cavit Çöl [2]
[1]Göğüs Cerrahisi Anabilim Dalı, Abant İzzet Baysal Üniversitesi, İzzet Baysal Tıp Fakültesi, Bolu, Türkiye.
[2]Genel Cerrahi Anabilim Dalı, Abant İzzet Baysal Üniversitesi, İzzet Baysal Tıp Fakültesi, Bolu, Türkiye.

Bu olgu sunumu 5.Türk Göğüs Cerrahisi Kongresinde (14-17 mayıs 2009) poster olarak sunulmuştur.

Amaç

Morgagni hernisi tüm diafragma hernileri içinde %3-4 oranında görülür. Plöroperitoneal membran defektinden gelişir. En sık omentum, sıklıkla kolon, nadiren de ince barsak ve mide herniasyonu izlenir. 53 yaşında erkek hasta anemi ve nefes darlığı nedeniyle incelendiği sırada solunum arresti gelişmesi üzerine entübe edilerek yoğun bakım ünitesinde tedavi altına alındı. Radyolojik incelemede özellikle sağda olmak üzere bilateral dev diafram hernisi olduğu izlendi. Laparotomi yapıldığında ağırlıklı sağda olmak üzere çekum, çıkan kolon, transvers kolon, appendiks, omentum ve ince barsakların bir bölümünün herniye olduğu görüldü. Primer diafram onarımı+sağ hemikolektomi+uçuca ileotransversostomi uygulandı. Solunum arrestine yol açan dev herni olması nedeniyle olguyu sunduk.

Anahtar Kelimeler

Morgagni Hernisi, Acil Cerrahi, Abdominal Cerrahi.

Abstract

Morgagni's hernia is seen at a rate of 3-4% among all diaphragmatic hernias. It develops from a defect in the pleuroperitoneal membrane. Herniation of the omentum is seen most commonly, that of the colon frequently, and herniation of small bowel and stomach is seen rarely. When being examined due to anemia and dyspnea, a 53-year-old male patient suffered from a respiratory arrest and was hence intubated and placed under treatment at the intensive care unit. On radiological examination, a giant diaphragmatic hernia was observed bilaterally, more marked on the right side. On laparotomy, especially on the right side, the caecum, the ascending colon, the transverse colon, the appendix, the omentum and part of the small bowel was seen to be herniated. Primary diaphragmatic repair + right hemicolectomy + end-to-end ileo-transversostomy was performed. We have reported this case because it was a giant hernia which caused respiratory arrest.

Keywords

Morgagni Hernia, Emergency Surgery, Abdominal Surgery.

DOI: 10.4328/JCAM.194 Received: 28.01.2010 Accepted: 06.02.2010 Printed: 01.05.2011 J Clin Anal Med 2011;2(2):99-101
Corresponding Author: Ali Kılıçgün, Göğüs Cerrahisi Anabilim Dalı, Abant İzzet Baysal Üniversitesi, İzzet Baysal Tıp Fakültesi, Bolu, Türkiye.
Phone: +903742534656 Fax:+903742534615 E-mail: alikilicgun@mynet.com

Giriş

Morgagni hernisi tüm diafragma hernileri içinde %3-4 oranında görülür. %90 sağ, %8 bilateral, %2 sol da gelişir. Kadınlarda erkeklere göre daha sık görülürken şişman olanlarda ortalama ağırlığı olana göre daha sık görülür.[1] Plöroperitoneal membran defektinden (larrey aralığı) gelişir.[2] En sık omentum, sıklıkla kolon, nadirende ince barsak ve mide herniasyonu izlenir. Cerrahi teknik olarak abdominal, transtorasik, laparoskopik ve torakoskopik yaklaşım seçenekleri uygulanmaktadır. Preoperatif tanı konulmuş hastalarda transabdominal yaklaşım tercih edilirken, transtorasik insizyonla da başarılı sonuçlar bildirilmektedir. İntestinal organların boğulmasına nedeniyle acil ameliyat gerekli olabilmektedir.[3] Ağırlıklı olarak sağda olmak üzere bilateral dev morgagni hernisi bulunan hastamıza laparotomi ile müdahale ettik.

Olgu

53 yaşında erkek hasta anemi ve nefes darlığı nedeniyle incelendiği sırada solunum arresti gelişmesi üzerine entübe edilerek yoğun bakım ünitesinde tedavi altına alındı. Hastanın fizik muayenesinde; bilincin kapalı olduğu, ağrılı uyaranlara yanıt verdiği, oskültasyonda sağ akciğer orta ve alt bölümünde barsak sesleri alındığı, diğer alanlarda solunum seslerinin kabalaşmış olduğu gözlendi.

Olgumuzda akciğer grafisinde sağ alt zonda barsak anslarına ait olabilecek görüntü izlenmesi üzerine bilgisayarlı toraks tomografisi tetkiki yapıldı. (Resim 1) Toraks tomog-

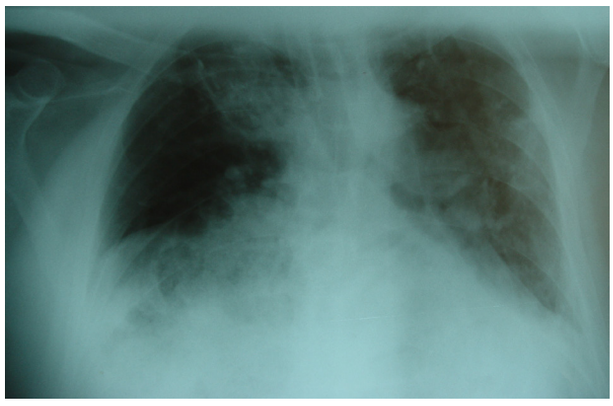

Resim 1. Preoperatif akciğer grafisi

rafisinde; diafragma defektine bağlı olarak sağda ince ve kalın barsak ansları ve mezenterin karaciğer üzerinde arkus aort düzeyine kadar yer değiştirmiş olduğu, buna ikincil mediasten ve vasküler yapılar sola ve posteriora doğru yer değiştirdiği, her iki akciğer üst lob posteriorda, sol akciğer alt lob posterobazalde-lateralbazalde içinde yer yer kalsifik alanlar (granülom) ve hava bronkogram içeren atelektazi-konsodilasyonla uyumlu bulgular saptandı.(Resim 2-3) Hastanın kranial tomografisinde sağda frontoparietalde subkortikal hipodens alan(iskemik)mevcuttu.

Yoğun bakım izleminde hastanın ventilatör desteğine rağmen oksijen saturasyonun düzelmemesi üzerine, hasta acil koşullarda ameliyata alındı. Median laparatomi ile batına girildiğinde; sağ diafragmada daha geniş olmak üzere hem sağda hemde solda retrosternal yerleşimli iki ayrı defekt-

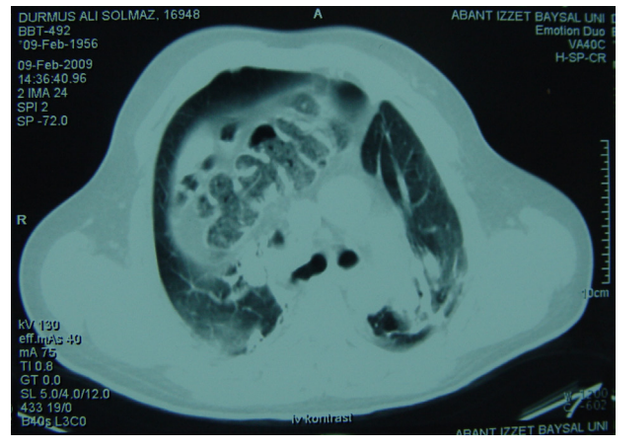

Resim 2. Toraks tomografisi görüntüsü

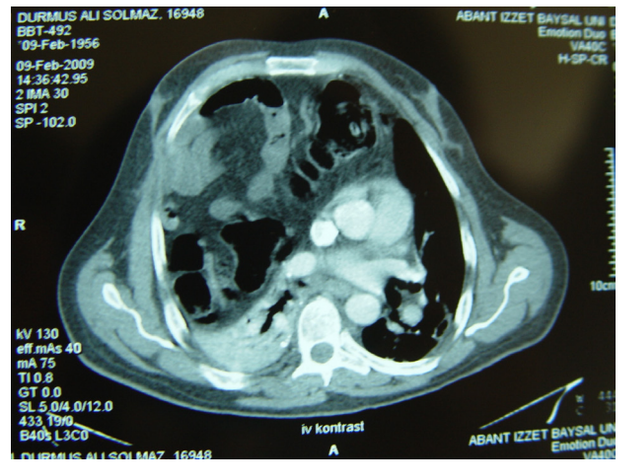

Resim 3. Toraks tomografisi görüntüsü

ten çekum, çıkan kolon, transvers kolon, appendiks, omentum ve ince barsakların distal bölümünün toraksa herniye olduğu gözlendi. Yapışıklıklar ayrılıp barsaklar batın içine redükte edildi. Diafragmadaki defektler 1 no PDS loop ile onarıldı. Aralara 1/0 prolen ile tek tek destek sütürleri konuldu. Çekum ve transvers kolonda strangülasyona bağlı yer yer iskemik alanlar olması nedeniyle sağ hemikolektomi ve uçuca ileotransversostomi yapıldı. Batına ve sağ hemitoraksa dren kondu. Postoperatif 2. gün ekstübe edilen hastanın bilinci açık, oryantasyonu tamdı. Herhangi bir komplikasyon gelişmeyen hasta postoperatif 9. gün çekilen PA akciğer grafisinde (Resim 4) diafragma bütünlüğünün tam olduğu, akciğerlerin tam ekspanse olduğu görülerek taburcu edildi.

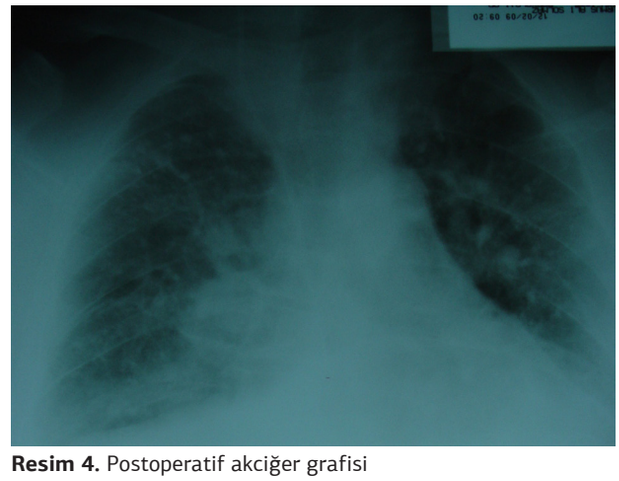

Resim 4. Postoperatif akciğer grafisi

Tartışma

Morgagni hernisi ilk defa Morgagni tarafından 1769 yılında rapor edildi.[2] Morgagni hernisinde karın içi organlar göğüs boşluğunda sağ retrosternal oluk boyunca diafragma içinde herniye olurlar. Transvers kolon ve omentum göğüs boşluğuna daha sık herniye olurlar.[3]

Morgagni hernisi tüm diafragma hernileri içinde %3-4 oranında görülür.[2] Konjenital etyolojiye rağmen çocuklarda erişkinlere oranla daha az görülür.[1] Down sendromu, cantrell pentalojisi, noonan sendromu, prader-willi sendromu, turner sendromu gibi sendromlara eşlik edebilir.[1] %90 sağ, %8 bilateral, %2 sol da gelişir. Kadınlarda erkeklere göre daha sık görülürken şişman olanlarda ortalama ağırlığı olanlara göre daha sık görülür.[1]

Japonyada 263 Morgagni herni vakası rapor edilmiş. 54 vaka (20.5%) 6 yaşın altında ve 159 vaka (%60.5) 51 yaşın üzerinde olmak üzere yaşlara göre iki tepe noktası mevcut. Kadınlarda daha sık görülüyor. Erkek/ kadın : (%24.3/ 71.8).[3]

Hastalarda genellikle semptom görülmez, çünkü herniye organlar genellikle paryetal peritondan oluşan bir herni kesesiyle kaplıdır.[3] Morgagni hernisinde hastaların %30'da üst karın ağrısı ve kusma gibi abdominal semptomlar, %30'da dispne, öksürük, siyanoz gibi solunumsal semptomlar bulunurken, geriye kalan %35'lik kısım asemptomatik seyreder.[3]

Barsaklarda tıkanma ve perforasyon gibi acil müdahale gerektiren durumlarda gelişebilir. İnce ve kalın barsak içeren Morgagni herniden dolayı yapılmış bir çok acil operasyon bildirilmiştir.[3] Japonyada rapor edilen 263 vakanın 17 sinde barsakta tıkanma ve perforasyon belirtilmiş.[3] Nadirende olsa kardiak tamponada neden olan herni bildirilmiştir.[4] Olgumuzda da herni solunum arrestine neden olarak mekanik ventilasyon gerektirmiştir.

Direk göğüs grafisi Morgagni herni tanısında yararlıdır. Sağ kardiyopulmoner alanda kitle imajı ve ya hava sıvı seviyesi tespit edilebilir.[3] CT herniasyonun karaciğer önünde tespitinde yararlıdır.[3] Tanıda öncelikle iyi bir anamnez ve fizik muayene gereklidir. Çoğu hastada pulmoner şikayetler vardır. Akciğerler dinlendiğinde barsak sesleri duyulur. Öncelikli radyolojik tetkikimiz PA ve lateral AC grafisi olmalıdır. Anormal bulguları olan hastalarda CT ile tanı desteklenmelidir. CT ile ayırımın yapılamadığı durumlarda ise MR yardımcı bir tercih olmalıdır. Herninin kalbin arkasına doğru gizlendiği olgularda ise Ekokardiografi yardımcı bir diğer tetkiktir.[5] Olgumuzda posteroanterior akciğer grafisinde sağ alt zonda barsak anslarına ait olabilecek görüntü izlenmesi (Resim 1) ve fizik muayenede sağ alt zonda barsak sesleri duyulması üzerine toraks tomografisi (Resim 2-3) tetkiki yapıldı.

135 çalışma ve 298 hasta ele alındığı derlemede en sık görülen semptom (%36) pulmoner semptomlardı. Torakotomi en sık tercih edilen operasyon şekliydi (%49).[5] Laparoskopik yaklaşım ise 1992 de ilk defa yapılmasından sonra daha popüler hale geldi. Laparoskopiyi tercih eden cerrahlar %64 oranında mesh ile onarımı tercih etmişler ve %69 oranında herni kesesine dokunmamışlardır. Laparoskopik yapılan vakalarda açık cerrahiye göre daha az komplikasyon görülmüş ve hastalara daha kısa süreyle hastanede kalmışlardır. Laparoskopik herni onarımı gibi modern cerrahi yöntemler açık cerrahiye göre daha kısa hastanede kalma süresi ve daha az komplikasyon oranlarıyla tercih edilmesi gereken yöntemlerdir.[5] Her ne kadar semptomatik vakalarda cerrahi yaklaşımın faydaları bilinsede asemptomatik vakalarda cerrahi yapılıp yapılmaması üzerine henüz bir fikir birliği yoktur. Bir diğer tartışma da Morgagni hernisine yaklaşım abdominal mi yoksa torakal mi olması konusundadır. Her nekadar morgagni hernisine abdominal yaklaşımda kese içine herniye olan organların redüksiyonu daha kolay olsada laparatomi sonrası ventral herni olasılığı,uzun süre hastanede yatış da bu yaklaşımın dezavantajlarıdır. Torakotominin avantajı ise mediastinal ve plevral yapışıklıkların kolay disseksiyonuna izin vermesidir.[5] Yeterli görüş alanı ve kolay onarım sağladığı için torakotomiyi öneren yazarlarda mevcuttur.[6] Preoperatif tanı varlığında redükte edilen abdominal organların beslenmesi ve fonksiyonel durumlarının değerlendirilmesi yönünden transabdominal yol avantajlıdır.[7] Hastamızda batın organlarına ait komplikasyonlar olabileceği ön planda düşünülerek organların fonksiyonlarını değerlendirmek ve gereğinde müdahale edebilmek amacıyla batından yaklaşım tercih edilmiştir.

Cerrahi teknik olarak abdominal, transtorasik, laparoskopik ve torakoskopik yaklaşım seçenekleri uygulanmaktadır.. Preoperatif tanı konulmuş hastalarda transabdominal yaklaşım tercih edilirken, transtorasik insizyonla da başarılı sonuçlar bildirilmektedir. Morgagni hernisinin solunum arresti gibi fatal komplikasyonlara yol açabileceği göz ardı edilmemelidir.

Kaynaklar

1. Hoyos DA. Foramen of morgagni hernia. In: Shields TW, Locicero III J, Reed CE, Feins RH, eds. General Thoracic Surgery. 7th ed. Philadelphia: Lippincott Williams and Wilkins; 2009: 719-24.
2. Demircan S. Morgagni hernisi. In: Ökten İ, Güngör A, eds. Göğüs Cerrahisi.1.baskı. Ankara: Sim Matbaacılık; 2003: 769-70.
3. Iso Y, Sawada T, Rokkaku K, Furihata T, Shimoda M, Kita J et al. A case of symptomatic Morgagni's hernia and a review of Morgagni's hernia in Japan (263 reported cases). Hernia 2006; 10: 521-524.
4. Matsushita T, Seah PW, Gani J. Giant Morgagni hernia causing cardiac tamponade. Heart, Lung and Circulation 2007; 16: 392-393.
5. Horton JD, Hofmann LJ, Hetz SP. Presentation and management of morgagni hernias in adults: a review of 298 cases. Surg Endosc. 2008; 22; 1413-20
6. Kiliç D, Nadir A, Döner E, Kavukçu S, Akal M, Ozdemir N, et al. Transthoracic approach in surgical management of Morgagni hernia. Eur J Cardiothorac Surg. 2001; 20: 1016-1019.
7. Yörük Y, Mamedov R, Köse S, Ekim T. Erişkin Morgagni hernilerinde cerrahi tedavi. Türk Göğüs Kalp Damar Cer Derg 1998; 6(6): 517-520