Diyafragma Plikasyonunun Solunum Fonksiyon Testi, Dispne Skoru ve Arteriyal Kan Gazı Üzerine Olan Etkileri: Diyafragma Elevasyonlu 11 Olgunun Analizi

The Effect of Diaphragmatic Plication on Pulmonary Function Test, Dyspnea Score and Arterial Blood Gases: Analysis 11 Patients with Diaphragmatic Elevation

Diyafragma Plikasyon / Diaphragmatic Plication

Ufuk Çobanoğlu[1], Fuat Sayir[1], Duygu Mergan[1], Osman Toktas[2]
[1]Department of Thoracic Surgery, Faculty of Medicine, Van Yüzüncü Yıl University, Van, Türkiye.
[2]Department of General Surgery, Faculty of Medicine, Van Yüzüncü Yıl University, Van, Türkiye.

Özet

Amaç

Diyafragma evantrasyonu veya paralizisi, erişkinlerde, bazen rahatsız edici solunum sistemi semptomlarıyla birlikte görülür. Biz bu çalışmada diyafragma elevasyonu nedeniyle plikasyon yaptığımız olgularımızda ameliyat öncesi ve sonrası dönemlerdeki solunum fonksiyon testi, arteryel kan gazı ve dispne skorunu karşılaştırmayı amaçladık.

Gereç ve Yöntemler

Ocak 2004 ve Mart 2010 tarihleri arasında diyafragma paralizi ve evantrasyonu nedeniyle diyafragmatik plikasyon geçiren 11 erişkin hasta değerlendirildi. Olguların 7'si (%63.63) erkek, 4'ü (%36.37) kadın hastalardı. 28-65 yaş arasında olan olguların yaş ortalamaları 38 ± 2.9 idi. Diyafragma plikasyonu uygulandı. Preoperatif ve postoperatif dönemde solunum fonksiyon testi, dispne skoru ve arteryel kan gazı çalışıldı.

Bulgular

Bütün olgularda dispne vardı ve solunum fonksiyon testinde FVC, FEV1, FEV1/FVC'de ve arteriyal kanda parsiyel oksijen basıncında düşme görülüyordu. Göğüs radyografisi ve toraks bilgisayarlı tomografisinde sağ veya sol diyafragmanın yükselmiş olduğu izlendi. Diyafragma paralizisi 6 olguda floroskopi ile tespit edildi. Olgulara transtorakal yolla diyafragma plikasyonu uygulandı. Postoperatif komplikasyon veya ölüm görülmedi. Postoperatif 6. ve 12. aylarda semptomlarda, solunum fonksiyon testi, arteryel kan parsiyel oksijen basınçlarında ve dispne skorunda belirgin düzelme görüldü.

Sonuç

Diyafragmatik plikasyon, tek taraflı diyafragma elevasyonu nedeniyle dispnesi olan erişkin hastalarda güvenli ve etkili bir yöntemdir. Diyafragma plikasyonu yapılarak akciğer ekspansiyonu kolaylıkla sağlanmaktadır.

Anahtar Kelimeler

Diyafragma, Paralizi, Evantrasyon, Plikasyon.

Abstract

Aim

Diaphragmatic evantration or paralysis in adults is associated with respiratory distress. In this study, we aimed to compare preoperative and postoperative pulmonary function tests, arterial blood gas analyses and dyspnea scores of the cases in whom plication had been performed for diaphragmatic elevation.

Material and Methods

Between January 2004 and March 2010 eleven adult patients who had undergone diaphragmatic plication due to diaphragmatic paralysis and eventration were analyzed. There were 7 (63.63%) men and 4 (36.37%) women aged 28-65 (mean 38 ± 2.9). Diaphragmatic plication was performed. Pulmonary function test, dyspnea scores, and arterial blood gases in the preoperative and postoperative period were studied.

Results

Dyspnea was present in all of the cases and a decrease in both FVC, FEV1, FEV1/FVC values of pulmonary function test and partial pressure of oxygen in the arterial blood were observed. In chest x-ray and thorax computed tomography, it was detected that right or left diaphragm was elevated. Diaphragmatic paralysis was detected by fluoroscopy in 6 patients. Transthoracally, diaphragmatic plication was performed to the cases. There were no postoperative complications or deaths. In postoperative six and twelve months, significant improvements in the symptoms, the values of pulmonary function tests, partial pressure of oxygen in the arterial blood and dyspnea scores of the patients were observed.

Conclusions

Diaphragmatic plication is a safe and effective procedure for adult patients with dyspnea due to unilateral diaphragmatic elevation. Lung expansion is easily achieved by performing diaphragm plication.

Keywords

Diaphragm, Eventration, Paralysis, Plication.

DOI: 10.4328/JCAM.253 Received:13.04.2010 Accepted: 05.05.2010 Printed: 01.05.2011 J Clin Anal Med 2011;2(2):58-61
Corresponding Author: Ufuk Çobanoğlu, Department of Thoracic Surgery, Faculty of Medicine, Van Yüzüncü Yıl University, Van, Türkiye.
GSM: +905362199397 E-mail: ozcank20@hotmail.com

Giriş

Diyafragmanın asıl anatomik fonksiyonu torasik ve abdominal kaviteleri ayırmak olmasının yanısıra, esas fizyolojik fonksiyonu ventilasyondaki rolüdür. Diyafragma, akciğerlere gelen havanın yaklaşık %75'inin girişini sağlayan önemli bir solunum kasıdır. Diyafragmanın her bir cm'lik vertikal hareketi 300-400 ml havanın yer değiştirmesini sağlar.[1]

Erişkinlerde görülen diyaframa yükselmeleri ve felçleri, sebebi tam olarak açıklanamayan ve nadir görülen hastalıklardandır.[2-5] Doğumsal ve edinsel diyafragma yükselmeleri, felce bağlı olan ve olmayan şeklinde ikiye ayrılır.[3] Kalp cerrahisi, yaralanmalar, tümörler, kas-sinir hastalıkları, granülamatöz hastalıklar (Tüberküloz vb.) ve timus cerrahisi en çok bilinen nedenlerdir.[5,6] Bazı hastalarda etiyoloji ortaya konabilmesine rağmen, hala birçok hastada sebep açıklanamamaktadır. Bu hastalarda bazı viral enfeksiyonlar diyafragma yükselmesinden sorumlu tutulmaktadır.[2,6,7]

Erişkinlerde tek taraflı diyafragma paralizisi veya evantrasyonu her zaman belirgin solunumsal semptomlar vermez. Bu gruptaki hastaların cerrahi tedavisi için kesin endikasyonlar oluşmamıştır. Biz semptomları olan ve laboratuar yöntemlerle hipoksemisi gösterilen hastalarımızda cerrahi tedavi olarak diyafragma plikasyonu uyguladık. Bu çalışmada amacımız diyafragma elevasyonu olan hastalarımızda, diyafragma plikasyonunun klinik ve laboratuar sonuçlarını gözlemlemek ve bundan sonraki olguların tedavisine yön vermekti.

Gereç ve Yöntem

Ocak 2004- Mart 2010 yılları arasında diyafragma elevasyonu nedeniyle plikasyon operasyonu uygulanan 11 olgu retrospektif olarak incelendi. Olguların 7 (%63.63)'si erkek, 4 (%36.37)'ü kadın hastalardı. Yaş ortalamaları 38 ± 2.9 (28-65)idi.

Tüm olgulara tanı amacıyla göğüs radyografisi, toraks tomografisi ve floroskopi (sniff testi) yapıldı.

Olgular preoperatif dönemde ve postoperatif 1. hafta, 1., 6. ve 12. aylarda Medical Research Council (MRC) Dispne Skalası (Tablo-I), arteryel kan gazı analizi ve solunum fonksiyon testi ile değerlendirildiler.

Arteryel kan gazı analizi için radial arterden heparinize enjektöre alınan 1-2mL kan Rapid Lab BGA 348 (USA) kan gazı analizi cihazı ile çalışıldı. Solunum fonksiyon testleri Spiro Lab III (Italy) spirometre cihazı ile gerçekleştirildi.

Operasyon Tekniği: Tüm olgularda 6-8. interkostal aralıktan torakotomi uygulandı. Diyafragmanın toraks içerisinde yukarı doğru eleve olduğu görüldü. 0 ipek sütürler, 7 veya 8 sıra posteromedialden anterolaterale doğru frenik sinir liflerini çaprazlayacak şekilde, her bir sırada 6-7 kez diyafragmadan geçilerek askıya alındı. Sütürlerin hepsi birden gerilerek diyafragma üzerindeki Frenik sinir dallarına paralel olarak plikasyon sağlandı. Düğümler oturtulduktan sonra diyafragma pozisyonunun restore edilmiş olduğu görüldü.

İstatistik Analiz

Üzerinde durulan özellikler bakımından tanımlayıcı istatistikler; ortalama, standart sapma, minimum ve maksimum değer olarak ifade edilmiştir. Bu özellikler bakımından ölçüm zamanları arasında fark olup olmadığını belirlemek amacıyla; tekrarlanan ölçümlü varyans analizi yapılmıştır. Varyans analizini takiben farklı zamanları belirlemek amacıyla Tukey testi yapılmıştır. Hesaplamalarda istatistik anlamlılık düzeyi % 5 olarak alınmış ve hesaplamalar SPSS (ver:13) istatistik paket programında yapılmıştır.

Bulgular

Diyafragma elevasyonu 11 olgunun 10'nunda (%90.90) sol, 1'inde (%.9.1) sağ tarafta tespit edildi. Tüm olgularda dispne mevcuttu (Tablo-II). Olguların fizik muayenesinde elevasyonun olduğu tarafta inframammarial, infraskapuler ve infraaksiller alanda göğüs hareketlerinde ve solunum seslerinde azalma tespit edildi. Taktil vokal fremitus da azalmış olarak saptandı.

Tanı amacıyla olguların tümüne göğüs grafisi, toraks tomografisi ve paralizi tespiti için floroskopi yapıldı. Göğüs grafisinde (%63.63) ve toraks tomografisinde (%81.81) en sık bulgu hemidiyafragma yükselmesi idi (Tablo-III). Paralizinin tespiti amacıyla floroskopi hastalar dik ve supin pozisyonda iken yapıldı. Skopi altında ilgili taraftan diyafragmanın soluk alma ile ilgili hareketleri gözlendi. 11 olgunun 6'sında (%54.54) normal soluk alma ile o taraftaki diyafragmada hareket gözlenmezken, derin soluk alma manevrası ile (Sniff testi) paradoksal hareket ve mediastinal sallanma tespit edildi.

Olgularda elevasyona en sık (% 36.37) travma ve operasyon sekelinin neden olduğu tespit edildi (Grafik-1). Elevasyona yol

Tablo 1. MRC Dispne Skalası

Evre 1: Ağır efor dışında solunum sıkıntısı yok
Evre 2: Yokuş çıkarken veya düz zeminde hızlı hareket ederken nefes darlığı olmak
Evre 3: Düz zeminde kendi yaşıtlarına göre daha yavaş hareket etme ya da düz zeminde normal hızla yürürken (bir mil sonra veya 30 dakika sonra) durmak zorunda kalmak
Evre 4: Düz zeminde 100 m veya birkaç dakika yürüdükten sonra nefes darlığı nedeniyle durmak zorunda kalmak
Evre 5: Evden çıkmak veya giyinmek gibi aktiviteler sırasında belirgin nefes darlığı olmak

Tablo 2. Olgularda klinik bulgular

Klinik bulgu	Olgu	Oran (%)
Dispne	11	100
Çarpıntı	7	63.63
Hazımsızlık	8	72.72
Geğirme	5	45.45
Göğüs ağrısı	3	27.27
Öksürük	3	27.27
Karın ağrısı	4	36.37

Tablo 3. Olguların radyografik bulguları

Göğüs Grafisi Bulguları	Toraks Tomografisi Bulguları
Hemidiyafragma yüksekliği 7 (%63.63)	Hemidiyafragmada yükselme 9 (%81.81)
Hemidiyafragma yüksekliği + sinüs küntlüğü 2 (%18.18)	Alt lobta atelektazi 4 (%36.37)
Akciğer üst zonda homojen opasite 2 (%18.18)	Mediastinal yapılarda yer değiştirme 4 (%36.37)
Mediastinal genişleme 4 (%36.37)	Karşı akciğerde volüm azalması 2 (%18.18)
Mediastinal kayma 3 (%27.27)	Plevral efüzyon 2 (%18.18)

açan operasyonlar; koroner baypass operasyonu (n:2), karaciğer hidatik kist operasyonu (n:1), timektomi (n:1) ve lobektomi (n:1) olarak belirlendi. Travma olgularının üçü araç içi trafik kazası, bir olgu ateşli silah yaralanması idi. Sniff testi ile paralizi tespit edilen altı olgunun birisi tüberküloz, dördü operasyon sekeli ve birisi travma etiyolojili olgu idi.

Operasyon sonrası hiçbir hastamızda morbidite ve mortalite görülmedi. Ortalama hastanede kalış süreleri 7.4 ± 1.8 (3-14 gün) olarak tespit edildi.

Olguların preoperatif ve postoperatif dönemde solunum fonksiyon testleri değerlendirildiğinde, FEV1, FVC ve FEV1/FVC'nin preopreatif döneme göre postoperatif 1., 6. ve 12. ayda düzeldiği ve aralarındaki farkın istatistiksel olarak anlamlı (P < .05) olduğu tespit edildi (Tablo-IV).

MRC dispne skorunun preoperatif döneme göre postoperatif dönemde giderek azaldığı ve aralarındaki farkın istatistiksel olarak anlamlı (P < .05) olduğu görüldü (Tablo-V).

pO2'nin postoperatif 1. haftadan itibaren düzelmeye başladığı ve 12. ayda diğerlerine göre en üst seviyeye ulaştığı, pCO2'nin postoperatif 1. haftadan itibaren normale döndüğü ve bu değerini tüm takip ayları boyunca sürdürdüğü, oksijen saturasyonun ise postoperatif 1. aydan itibaren düzeldiği tespit edildi ve aralarındaki farkın istatistiksel olarak anlamlı olduğu (P < .05) saptandı (Tablo-VI).

Tartışma

Diyafragma yükselmesi ya da felci ender görülen hastalıklardır.[8,9] Tüm diyafragmanın komplet elevasyonu bizim olgularımızda olduğu gibi erkeklerde ve solda daha sık görülmektedir.[10,11]

Diyafragma elevasyonlarında; evantrasyon ve paralizi ayrımını yapmak için etiyolojik faktörlerin tespitini yapmak her zaman mümkün olmayabilir. Evantrasyon konjenital bir hadise olmasına rağmen diyafragma paralizisi sonradan kazanılmaktadır.[12] Bununla birlikte bu iki durumun oluşturduğu semptomlar ve cerrahi tedavi yöntemleri pek farklılık göstermez.[1]

Bu çalışmada diyafragma elevasyonu olan 11 olgunun 6 (%54.54) 'sında paralizi tespit edilmiştir.

Direk akciğer grafisinde ve toraks tomografisinde bir hemidiyafragmanin yükselmiş olarak izlenmesi ve skopi altında "sniff testinde o taraf diyafragmada paradoks hareket görülmesi tanı koydurucudur.[12] Biz de olgularımızın tümünde doğru tanıyı bu şekilde koyduk.

Erişkinlerde diyafragma paralizisi veya evantrasyonunda semptomlar daha hafiftir ve tolere edilebilir.[1] Fakat bazı hastalarda KOAH gibi akciğer hastalıklarının olması olayı agreve eder ve ciddi solunum sıkıntısı ve hipoksemiye neden olabilir.

Grafik-1: Eventrasyon olgularında etyoloji

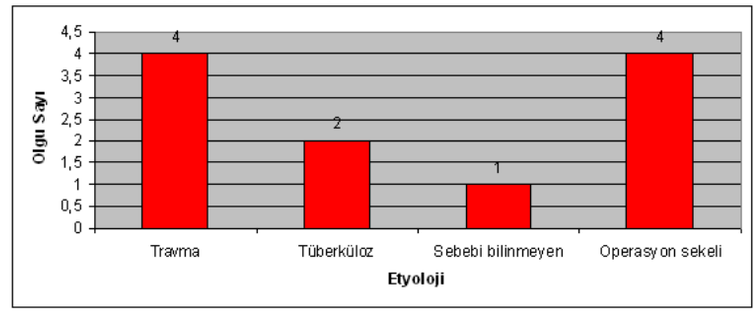

Tablo 4. Solunum fonksiyon testi için zamana göre tanımlayıcı istatistikler ve karşılaştırma sonuçları

Solunum fonksiyon testi		N	Mean	Std. Dev.	Min.	Max.
FEV1	Preop 11	62,00 d	10,296	45	80	
	Postop 1. hafta	11	67,27 cd	8,174	52	81
	Postop 1 ay	11	72,36 bc	6,233	65	85
	Postop 6. ay	11	77,27 b	4,798	71	88
	Postop 12. ay	11	86,09 a	4,011	80	94
FVC	Preop 11	54,09 c	14,223	29	75	
	Postop 1. hafta	11	63,55 bc	10,103	45	77
	Postop 1 ay	11	71,91 ab	7,021	59	79
	Postop 6. ay	11	76,55 a	5,392	65	85
	Postop 12. ay	11	82,18 a	4,378	74	91
FEV1/FVC	Preop 11	71,00 b	5,235	63	81	
	Postop 1. hafta	11	75,27 b	4,268	70	84
	Postop 1 ay	11	83,64 a	3,233	79	91
	Postop 6. ay	11	86,45 a	3,012	81	91
	Postop 12. ay	11	87,64 a	2,541	84	91

* Farklı harfi alan ortalamalar arasındaki fark anlamlıdır (P < .05)

Tablo 5. MRC dispne skoru için zamana göre tanımlayıcı istatistikler ve karşılaştırma sonuçları

		N	Mean	Std. Dev.	Min.	Max.
MRC dispne skoru	Preop	11	2,36 a	,924	1	4
	Postop 1. hafta	11	1,64 b	,674	1	3
	Postop 1. ay	11	1,09 c	,701	0	2
	Postop 6. ay	11	0,82 cd	,751	0	2
	Postop 12. ay	11	0,55 d	,522	0	1

* Farklı harfi alan ortalamalar arasındaki fark anlamlıdır (P < .05)

Tablo 6. Kan gazı analizlerinin zamana göre tanımlayıcı istatistikler ve karşılaştırma sonuçları

		N	Mean	Std. Dev.	Min.	Max.
pO2	Preop	11	62,45 d	5,538	52	71
	Postop 1. hafta	11	75,73 c	3,771	69	79
	Postop 1.ay	11	86,27 b	3,259	81	90
	Postop 6. ay	11	91,18 ab	2,714	85	94
	Postop 12. ay	11	92,18 a	2,089	88	95
pCO2	Preop	11	39,55 a	4,458	29	45
	Postop 1. hafta	11	32,18 b	2,228	30	36
	Postop 1.ay	11	31,18 b	1,888	29	35
	Postop 6. ay	11	30,73 b	1,737	29	35
	Postop 12. ay	11	30,09 b	,539	29	31
sO2	Preop	11	68,55 b	9,059	52	89
	Postop 1. hafta	11	75,82 b	6,765	66	91
	Postop 1. ay	11	88,00 a	4,123	80	95
	Postop 6. ay	11	90,00 a	2,898	86	96
	Postop 12. ay	11	92,55 a	2,697	87	95

* Farklı harfi alan ortalamalar arasındaki fark anlamlıdır (P < .05)

Diyafragma elevasyonu olan olgularda vital kapasite azalmakta ve restriktif tipte solunum yetmezliğine sebep olmaktadır.[12] Oğuzkaya ve arkadaşlarının[12] 10 olguluk serilerinde olduğu gibi bizim de cerrahi tedavi uyguladığımız tüm olgularımızda dispne mevcuttu ve MRC dispne skalası ile dispne skorları tespit edildi. Eoston ve arkadaşları, diyafragma felcinin solunum fonksiyonlarına olumsuz etkilerini bu tarz bir çalışmayla bildirmişlerdir.[13] Bizim olgularımızda da preoperatif dönemde yapılan solunum fonksiyon testi değerlerinin oldukça düşük olduğu görülmüştür (Tablo-IV).

Bu olgularda en önemli operasyon endikasyonu, hastada solunum kısıtlaması yapması ve bunun solunum fonksiyon testleri ile teyit edilmiş olmasıdır.[12,14]

Bu tip hastalarda solunum fonksiyon testleri çalışmaları, ameliyatın hastalığın iyileşmesine yaptığı olumlu katkıyı ortaya koymuştur.[5,9,12,13] Bir çok yazar da plikasyon sonrası hastaların semptomlarında, solunum fonksiyon testlerinde ve kan gazlarında çok anlamlı düzelmeler belirtmektedirler.[6,12,14] Ayrıca uzun dönem sonuçları da çok iyidir.[14]

Plikasyon yönteminde amaç hemidiyafragmayı gergin hale getirerek o taraf akciğerin kompliyansını artırmak, paradoks hareketi ortadan kaldırmak ve mediastenin stabilitesini sağlamaktır.[12,15-17]

Bu çalışmada da plikasyon yapılan olgularımızın postoperatif dispne sokurlarının, solunum fonksiyon testlerinin ve kan gazı analizlerinin popstoperatif dönemde belirgin olarak düzeldiği ve bu düzelmenin 1 yıllık takiplerinde istatistiksel olarak anlamlı olduğu tespit edilmiştir. (Tablo-IV,V,VI).

Sonuç olarak, erişkinlerde semptomatik hale gelmiş veya solunum fonksiyonlarında bozulmaya neden olmuş diyafragma elevasyonlarında cerrahi tedavi düşünülmelidir. Böylece postoperatif dönemde semptomların gerilediği ve solunum fonksiyonlarının belirgin derecede düzeldiği görülmektedir.

Kaynaklar

1.Shields TW, Diaphragmatic function, diaphragmatic paralysis and evantration of the diaphragm. In: Shields TW, ed. General Thoracic Surgery. Philadelphia: Lippincott Williams and Wilkins, 2000; 617-21.

2. Anderson JP, Keal EE. Cervical herpes zoster and diaphragmatic paralysis. Br. J. Dis. Chest. 1969;63:222-6.

3.Kızılcan F, Tanyel FC, Hiçsönmez A et al. The Long-Term Results of Diaphragmatic Plication. J of Pediatr Surg 1993; 28:42-4.

4.Piehler JM, Pairolero PC, Gracey DR et al. Unexplained Diaphragmatic Paralysis: A Harbinger of Malignant Disease? J Thorac Cardiovasc Surg 1982;84: 861-4.

5. Ribet M, Linder JL. Plication of The Diaphragma for Unilateral Eventration or Paralysis. Eur J Cardio-Thorac Surg 1992;6:357-60.

6. Graham DR, Kaplan D, Evans CC et al. Diaphragmatic Plication for Unilateral Paralysis: A 10-Year Experience. Ann Thorac Surg 1990; 49: 248-52.

7. Brostof J. Diaphragmatic Paralysis After Herpes Zoster Br Med J 1966;2:1571-2.

8. Mouroux J, Padovani B, Poirier NC et al. Technique For The Repair of Diaphragmatic Eventration. Ann Thorac Surg 1996;62:905-7.

9.Suzumura Y, Terada Y, Sonobe M et al. Case of Unilateral Diaphragmatic Eventration Treated by Pilcation With Thoracoscopic Surgery. Chest 1997;112:530-2.

10. Akel S, Nasr W. Multiple ipsilateral congenital diaphragmatic pathologies: rarities to consider. Eur J Pediatr Surg 2001; 3:200-3.

11. Kadowaki M, Mizuno S, Umeda Y, et al. A case of bilateral diaphragmatic paralysis clinically suggestive of brachial neuritis. Nihon Kokyuki Gakkai Zasshi 2005; 43: 513-7.

12.Wright CD, Williams JG, Ogilvie CM et al. Results of diaphragmatic plication for unilateral diaphragmatic paralysis. J Thorac Cardiovasc Surg, 1985;90:195-8.

13. Eoston PA, Fleetman JA, de la Rocha A et al. Respiratory Function After Paralysis of The Right Hemidiaphragma. Am Rev Respir Dis 1983;127:125-8.

14. Higgs SM, Hussain A, Jackson M, et al. Long term results of diaphragmatic plication for unilateral diaphragm paralysis. Eur J CardioThorac Surg 2002; 21: 294-7.

15. Eren Ş, Ulki R, Onat S, Eren N. Erişkinlerde tek taraflı diafragma paralizisi ve diafragma plikasyonu. Dicle Tıp Dergisi 2003; 30: 82-5.

16. Gürkök S, Genç O. Diyafragma paralizisinde diyafragma uyarımı. Türkiye Klinikleri 2005;25: 111-7.

17. Oğuzkaya F, Bilgin M, Akçalı Y et al. Erişkinlerin tek taraflı diyafragma paralizisi ve evantrasyonunda diyafragma plikasyonu. GKDC Dergisi 1998; 6: 63-7.