# Sistemik Romatizmal Hastalıklarda Akciğer Tutulumu: HRCT Bulguları

# Pulmonary Involvement in Rheumatic Diseases: HRCT Findings

Romatizmal Hastalıklarda Akciğer Tutulumu/ Pulmonary İnvolvement in Rheumatic Disease

[1]İbrahim Tekeoğlu, [1]Özcan Hız, [2]Bülent Özbay, [1]Murat Toprak, [3]Serhat Avcu
[1]Fiziksel Tıp Ve Rehabilitasyon AD, Yüzüncü Yıl Üniversitesi Tıp Fakültesi, Van, Türkiye.
[2]Göğüs Hastalıkları AD, Yüzüncü Yıl Üniversitesi Tıp Fakültesi, Van, Türkiye.
[3]Radyodiagnostik AD, Yüzüncü Yıl Üniversitesi Tıp Fakültesi, Van, Türkiye.

Bu makale "22. Ulusal Fiziksel Tıp ve Rehabilitasyon Kongresi, 12-17 Haziran 2009, İstanbul." da poster bildiri olarak sunulmuştur.

**Özet**

**Amaç**

Sistemik romatizmal hastalıklar (SRH) solunum kasları, plevra, akciğer parankimi, hava yolları ve kan damarları gibi solunum sisteminin tüm elemanlarını etkileyebilir. Bu çalışma sistemik romatizmal hastalıklarda akciğer tutulum sıklığını ve tutulum şeklini araştırmak amacıyla yapıldı.

**Gereç ve Yöntemler**

Çalışmaya Ocak 2007- Aralık 2008 tarihleri arasında FTR/Romatoloji kliniğine başvuran 44 romatoid artrit (RA), 8 dev hücreli arterit, 14 sistemik lupus eritematozus (SLE), 8 juvenil kronik artrit, 24 ankilozan spondilit, 6 skleroderma, 12 Behçet hastalığı, 4 miks konnektif doku hastalığı, 4 polimiyozit, 4 dermatomiyozit olmak üzere 128 hasta alındı. Tüm hastalara çalışma ile ilgili detaylı bilgi verildi ve gönüllü olanlar çalışmaya alındı. Tüm hastalara yüksek rezolüsyonlu komputerize tomografi yapıldı.

**Bulgular**

RA'lı olguların 21'inde (%48), SLE'li olguların 8'inde (%57), AS'li olguların 16'sında (%67), Sklerodermalı olguların 4'ünde (%67), MKDH'lerin 2'sinde (%50) oranında akciğer tutulumu saptandı. Behçet hastalığı, polimiyozit ve dermatomiyozit olgularımızda akciğer tutulumu tespit edilmedi.

**Sonuç**

Bu çalışmadaki bulgular, SRH'de değişik oranlarda akciğer tutulumu olduğunu göstermektedir. Kas-iskelet sistemindeki tutuluma bağlı olarak egzersiz kapasitesinin kısıtlanması nedeniyle solunumsal yakınmalar maskelenebilir. Bu nedenle akciğer tutulum şikayetleri olmasa bile tanı konduğunda ve tedavi başlangıcında PA akciğer grafisi ile değerlendirme yapılmalıdır. Gerekli görülen olgular HRCT ile değerlendirilmelidir.

**Anahtar Kelimeler**

Romatizmal Hastalıklar, Akciğer Hastalığı, Tomografi.

**Abstract**

**Aim**

Systemic rheumatic disease (SRD) may affect all the components of the pulmonary system. This study was designed to investigate the frequency and pattern of pulmonary involvement of systemic collagen tissue diseases.

**Material and Methods**

A total of 128 patients -44 with rheumatoid arthritis (RA), 8 with giant cell arteritis, 14 with systemic lupus erythematosus (SLE), 8 with juvenile chronic arthritis, 24 with ankylosing spondylitis (AS), 6 with scleroderma, 12 with Behcet's disease, 4 with mixed connective tissue disease (MCTD), 4 with polymyositis and 4 with dermatomyositis- who had presented to the Department of Physical Medicine and Rehabilitation/Rheumatology between January 2007 and December 2008 were included in the study. All the patients were informed about the study in detail and all gave written consent before enrollment. HRCT was performed in all patients.

**Results**

Pulmonary involvement was detected in 21 patients with RA (48%), in 8 patients with SLE (57%), in 16 patients with AS (67%), in 4 patients with scleroderma (67%), and in 4 patients with MCTD (50%). No pulmonary involvement was observed in patients with Behçet's disease, polymyositis and dermatomyositis.

**Conclusions**

Our results suggest that patients with SRD may present with pulmonary involvement in varying degrees. Pulmonary symptoms may be underdiagnosed due to limited capacity of exercise secondary to musculoskeletal involvement. Therefore, a routine pulmonary X-ray should be performed in the process of the diagnosis and prior to treatment, even in the lack of complaints suggesting pulmonary involvement. Further investigations including HRCT should be performed if needed.

**Keywords**

Rheumatic Diseases, Lung Diseases, Tomography.

DOI: 10.4328/JCAM.276 Received: 05.05.2010 Accepted: 21.05.2010 Printed: 01.05.2011 J Clin Anal Med 2011;2(2):83-86
Corresponding Author: Özcan Hız, Fiziksel Tıp Ve Rehabilitasyon AD, Yüzüncü Yıl Üniversitesi Tıp Fakültesi, Van, Türkiye.
GSM: 05053696340 E-mail: ozcanhiz@gmail.com

## Giriş

Sistemik romatizmal hastalıklarda (SRH) plevra ve akciğer komplikasyonları arasında solunum kasları, plevra, akciğer parankimi, hava yolları, interstisium ve kan damarlarının etkilendiği bildirilmektedir.[1] Kollajen doku hastalıklarıyla eş zamanlı akciğer tutulumu olabileceği gibi bazen hastalığın tipik görünümünden önce de akciğer tutulumu olabilmektedir.[1] Ayrıca SRH'de kullanılan sitotoksik ajanlar intertisyel reaksiyonlara neden olabilmektedir. Bu ilaçlar primer olarak kollajen doku hastalıklarının yapmış olduğu intertisyel inflamasyondan ayırt edilemeyen tutulumlar yapabilmektedir.[2,3]

SRH'de akciğer komplikasyonlarının prevalansı kesin belirlenmiş değildir ve tutulum sıklığı yapılan ileri tetkik yöntemine bağlı olarak farklı oranda bulunabilmektedir. Akciğer tutulumunda optimal tedavi ve takip ilkeleri de aynı şekilde kesin olarak tanımlanmış değildir. SRH'de akciğer tutulumu tek bir formda olmayıp akciğerin değişik komponentlerinin tutulumu bir arada görülebilmektedir[4] (Tablo 1). SRH'de değişik tipte akciğer tutulumları görülebilmektedir (Tablo 2). Akciğer önemli bir fonksiyonel reserve sahip olduğu için solunum sıkıntısı gibi klinik bulgular hastalığın ileriki dönemlerinde ortaya çıkmaktadır.[5]

Plevral efüzyonlu veya efüzyonsuz plöritis romatoid artrit veya sistemik lupus eritematozusun (SLE) habercisi olabilir. Sklerodermada intertisiyel akciğer hastalığının premortem %60, postmortem dönemde ise %100 vakada görüldüğü bildirilmiştir.[3]

Sistemik bağ doku hastalıklarında (SBDH) komplikasyon olarak pulmoner vaskülit gelişebilmektedir. Ancak Wegener Granülomatozu (WG), Dev Hücreli Arteriti (DHA), Takayasu arteriti ve Churg Strauss Sendromu gibi sistemik vaskülitlerde granülomatoz vaskülit gelişmekte ve akciğer tutulumu yapabilmektedir. Bu hastalıklar genelde büyük ve orta çaplı damarları etkilemektedirler. WG'de akciğer tutulumu %75-90 oranda görülmektedir. Takayasu Arteriti pulmoner arter obstrüksiyonu yapabilmektedir. DHA'da ise akciğer tutulumu nadiren görülmektedir.[6]

BT direkt grafilere kıyasla diğer yapıların süperpozisyonunu engelleyerek parenkimal patolojilerin görüntülenmesinde daha iyi sonuçlar veren bir görüntüleme yöntemidir. BT tekniğinin invazif olmaması ve tüm akciğeri değerlendirme imkanı vermesi avantajıdır. Bu nedenle romatizmal hastalıklara bağlı gelişen akciğer patolojileri göstermede BT ile akciğer parankimine ait tatminkar veriler elde edilse bile parenkimal detayın optimum değerlendirilebilmesi için yüksek rezolüsyonlu BT tekniğinin kullanılması önerilmektedir.[7]

Bu çalışmanın amacı bir yıllık bir süre içinde kliniğimize başvuran değişik sistemik bağ dokusu hastalarında akciğer tutulumunun şeklini ve sıklığını radyolojik olarak ortaya koymaktır.

## Gereç ve Yöntemler

Bu çalışma Ocak 2007 – Aralık 2008 tarihleri arasında bir üniversite hastanesinin Fiziksel Tıp ve Rehabilitasyon Anabilim Dalı/ Romatoloji Bilim Dalı'na başvuran romatolojik hastalar üzerinde yapıldı. Kliniğimize müracat eden ve sistemik bağ doku hastalığı tanısı alan hastalara çalışma hakkında bilgi verildi ve gönüllü olan 128 hasta çalışmaya alındı. Geçirilmiş akciğer hastalığı (tüberküloz, bronşektazi, kronik obstrüktif akciğer hastalığı ve malign hastalıklar ) ve sigara alışkanlığı olanlar çalışma dışında bırakıldı.

Olgulara yüksek rezolüsyonlu komputerize tomografi (HRCT) tetkikleri yapılarak akciğer bulguları incelendi. Plevral tutulum (plevral kalınlaşma, plevral efüzyon), interstisiyel tutulum (septal kalınlaşma, hava hapsi ve mozaik görünüm, bül, parankimal bant, subplevral körvilineer çizgi, bronş duvarı kalınlaşması, buzlu cam görünümü, sentrilobüler opasiteler, konsolidasyon, balpeteği görünümü), nodül ve amfizematöz değişiklikler araştırıldı. Radyolojik değerlendirme aynı radyolog tarafından yapıldı. Veriler SPSS programı versiyon 16.0 ile değerlendirildi. Sonuçlar ortalama ve yüzde olarak verildi.

## Bulgular

Çalışmaya alınan 128 SRH'li olgunun 49'unda akciğer tutulumu saptandı. Akciğer tutulumlu olguların hastalıklara göre dağılımı ve akciğer tutulum yüzdeleri tablo 3'te verilmiştir.

Çalışmaya alınan 128 hastanın 44'ü RA (32 Kadın, 12 Erkek) idi. 23 hastanın HRCT'si normaldi. Romatoid Artritli (RA) 21 hastanın HRCT'sinde kronik intertisyel hastalık saptandı. Bu hastalardan birinin akciğer grafisindeki atılmış pamuk manzarası (Resim 1), HRCT'de intertisyel akciğer hastalığı ve alveoler mikrolitiyazis (Resim 2) tespit edildi.

14 SLE hastasının (12 Kadın, 2 Erkek) 6'sında HRCT normaldi. İki hastada HRCT ile plevral kalınlaşma ve minimal efüzyon, iki hastada intertisiyel fibrozis, iki hastada soliter pulmoner nodül, iki hastada plevral efüzyon ve bilateral alt zonlarda konsolidasyon alanları saptandı. AS'li 24 hastanın (4 Kadın, 20 Erkek) 16'sında HRCT'de kronik fibrotik değişiklikler saptandı. Diğer hastaların HRCT'si normaldi.

Sklerodermalı 6 hastanın (6 Kadın) dördünde direk grafi (Resim 3) ve HRCT'de in-

**Tablo 1.** Sistemik bağ doku hastalıklarında akciğer tutulum şekilleri.

| | SS | RA | SLE | PM-DM | SjS | MKDH | BH |
|---|---|---|---|---|---|---|---|
| Plevral fibrozis, efüzyon | + | + | + | | | | |
| Hava yolu hastalığı (inflamasyon, obstrüksiyon, lenfoid hiperplazi) | + | + | + | | + | | |
| İnterstisyel tutulum | + | + | + | + | + | + | + |
| Alveoler hemoraji | + | + | + | | | | |
| BOOP | + | + | + | + | + | | |
| Eozinofilik infiltrasyon | | + | | | | | |
| Damarsal hastalık (vaskülit, pulmoner hipertansiyon) | + | + | + | + | + | + | + |
| Parankimal nodüller | | + | | | | | |
| Apikal fibrobülloz hastalık | | + | | | | | |
| Lenfoid proliferasyon | | | | | + | | |

SS: Sistemik sklerozis, RA: Romatoid artrit, SLE: Sistemik lupus eritematozus,
PM-DM: Polimiyozit-dermatomiyozit, SjS: Sjögren sendromu, MKDH: Miks konnektif doku hastalığı, BH: Behçet hastalığı, BOOP: Bronşiolitis obliterans organize pnömoni

**Tablo 2.** SBDH'da radyolojik incelemelerde görülen akciğer tutulumları.

1-Plevral anomaliler; plevral efüzyon %92 unilateraldir. Plevral kalınlaşma genellikle bilateraldir.
2-Diffüz intersitisyel fibrozis; punktuat nödüler dansiteler, retikülonoduler patern, kaba retiküler patern ve bal peteği görünümünde olabilmektedir.
3-Nekrobiotik nodüller; perikard ve plevrada düzgün sınırlı nadir görülen nodüllerdir. Genellikle akciğer periferinde yerleşimlidir. İnce simetrik duvarlı kavitasyonlar mevcuttur.
4-Caplan sendromu (Romatoid pnömokonyoz); periferde ve üst loblarda daha belirgin olmak üzere akciğer parankiminde hızlı gelişen 1-5 cm boyutlarında düzgün sınırlı nodüllere plevral efüzyon eşlik edebilir.
5-Pulmoner arteritis, obliteratif bronşit ve kardio-torasik oranda kalp lehine artış.

**Tablo 3.** Olguların hastalıklara göre dağılımı ve akciğer tutulum sayıları ve yüzdesi

| SBDH | (n=128) | Akciğer tutulumlu olgu sayısı ve yüzdesi |
|---|---|---|
| RA | 44 | 21 (%48) |
| SLE | 14 | 8 (%57) |
| AS | 24 | 16 (%67) |
| SS | 6 | 4 (%66) |
| MKDH | 4 | 2 (%50) |
| DHA | 8 | 0 |
| JKA | 8 | 0 |
| BH | 12 | 0 |
| PM | 4 | 0 |
| DM | 4 | 0 |

SBDH: Sistemik bağ dokusu hastalığı, RA: Romatoid artrit, SLE: Sistemik lupus eritematozus, AS: Ankilozan spondilit, SS: Sistemik sikleroz, MKDH: Mikst konnektif doku hastalığı, DHA: Dev hücreli arterit, JKA: Juvenil kronik artrit, BH: Behçet hastalığı, PM: Polimiyozit, DM: Dermatomiyozit

**Tablo 4.** SBDH olgularımızda görülen akciğer radyolojik bulguları.

| Akciğer bulguları | RA | SLE | AS | SS | MKDH |
|---|---|---|---|---|---|
| Krn. interstisyel fibrozis | + | + | + | + | + |
| Atılmış pamuk manzarası | + | | | | |
| Alveoler mikrolitiyazis | + | | | | |
| Plevral effüzyon | + | + | | | |
| Perikardial effüzyon | + | | | | |
| Plevral kalınlaşma | | + | | | |
| Buzlu cam manzarası | | + | | | + |
| Parankimal nodüller | + | + | | | |

SBDH: Sistemik bağ dokusu hastalığı, RA: Romatoid artrit, SLE: Sistemik lupus eritematozus, AS: Ankilozan spondilit, SS: Sistemik sklerozis, MKDH: Miks konnektif doku hastalığı.

göstermektedir.

Ooi ve ark.[11] SLE olgularında %60 oranında akciğer tutulumu bildirmişlerdir. Fenlon ve ark[12] ise %70 HRCT anormalliği, %41 pulmoner fonksiyon anormalliği ve %24 radyografi anormalliği saptamışlardır. SLE hastalarımızın %57'sinde akciğer bulgusu saptandı. SLE multisistem tutulumlu otoimmün bir hastalıktır. Plevral efüzyon %56, lupus pnomonisi %15 oranında görülmekte ve alveolar hemoraji, pnömoni, fibrozan alveolitis daha nadir ortaya çıkmaktadır.[10] Serimizde 6 hastada plevral efüzyon (%43) saptandı.

AS'de akciğer apeksinde geç dönemde bilateral fibrotik değişiklikler görülmekte olup plevral tutulum nadirdir. %10 olguda semptomatik aort yetmezliği gelişmektedir. Senocak ve ark.[13] yaptığı bir çalışmada HRCT ile %85 oranında akciğerlerde patolojik bulgu saptamışlardır. Ankilozan spondilitli hastalarımızın %67'sinde akciğer tutulumu tespit edildi.

Holzmann ve ark.[14] sklerodermada pulmoner ve ösofagial tutulumun en sık görülen visseral organ etkilenimi olduğunu bildirmişlerdir. Rotonda ve ark.[15] %93 oranında akciğer tutulumu bildirmiştir. Seely ve ark.[16] bir çalışmada HRCT ile %73 buzlu cam görünümü, %45 bal peteği, %55 lineer opasite ve %64 subplevral mikronodül saptamışlardır.



**Resim 1.** RA'lı bir hastada akciğer grafisinde atılmış pamuk manzarası

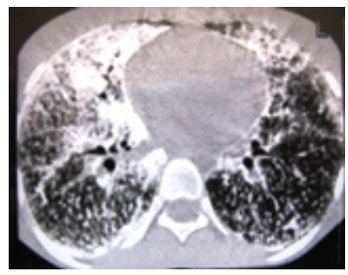

**Resim 2.** RA'lı bir hastanın HRCT'sinde intertisyel akciğer hastalığı ve alveoler mikrolitiyazis



**Resim 3.** Sklerodermalı hastanın HRCT'sinde intertisiyel fibrotik değişiklikler.

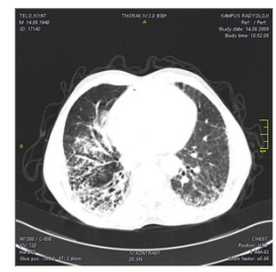

**Resim 4.** Sklerodermalı hastanın akciğer grafisinde intertisiyel fibrotik değişiklikler

tertisiyel fibrotik değişiklikler saptandı (Resim 4). MKDH'li 4 olgunun (4 Kadın) birinde HRCT'de bilateral bazallerde buzlu cam manzarası, diğerinde intertisiyel akciğer hastalığı saptandı. JKA'lı 8 (3 Kadın, 5 Erkek), Polimiyozitli 4 (2 Erkek, 2 Kadın), dermatomyozitli 4 (1 Erkek, 3 Kadın) hastanın, 12 Behçet (2 Kadın, 10 Erkek) ve 8 dev hücreli arterit (1 Erkek, 7 Kadın) olgusunun HRCT'sinde ise tutulum saptanmadı. DHA olgularının 5'inde aort ve ana dallarını değerlendirmek amacıyla MR-anjiografi incelemesi gerçekleştirildi. Torakal aort anevrizması görülmedi.

Radyolojik incelemelerinde akciğer tutulumu olan serimizdeki akciğer tutulum özellikleri tablo 4'te özetlenmiştir.

## Tartışma

Literatürde SRH'li olgularda farklı oranlarda akciğer tutulumu olduğunu bildiren yayınlar vardır. Fujii ve ark.[8] yapmış oldukları bir çalışmada HRCT'de akciğer tutulumunun oranını %50 olarak bildirilmektedir. Dawson ve ark.[9] RA'da fibroz alveolitisin önemli bir komplikasyon olduğunu kaydetmiş ve %19 fibroz alveolitis, %43 büllöz amfimatoz saptamışlardır. Çalışmamızda akciğer tutulumu olan olgularımızın %48'inde HRCT'de kronik intersitisyel akciğer hastalığı tespit edildi. RA'da obliteratif bronşit, pulmoner vaskülit, pulmoner nodüller ve plevral efüzyonlar görülebilmektedir. Plevral efüzyonlar genelde unilateraldir. HRCT'de plevral efüzyon %5 olguda görülmektedir.[10] HRCT ile RA'lı olgularımızdan birinde plevral mayi saptandı. Bu sonuç RA olgularımızda plevral efüzyonun çok düşük oranda görüldüğünü

Sklerodermalı olgularımızın %67'sinde interstisyel akciğer hastalığı bulguları görüldü.

Ikezoe ve ark.[17] dermatomiyozit olgularının %23'ünde anormal HRCT bulguları olduğunu tespit etmişlerdir. Bizim olgularımızda ise tutulum saptanmadı. Bu sonuç olgu sayımızın yetersiz olmasına bağlanabilir.

SRH'da görülen akciğer tutulumları ile idiopatik pulmoner fibrosizi (İPF) ayırmak gerekmektedir. Johkoh ve ark.[18] SRH bağlı akciğer tutulumu ile İPF'yi karşılaştırmıştır. İPF'de bal peteği görünümü %100, progressif sistemik sklerozda ise %79 olarak bulunmuştur. Buzlu cam manzarası SRH'de %85, İPF'de %89 olarak bulunmuştur. Akciğer tutulumu tespit edilen hastalarımızın tümünde pulmoner fibrozis tespit edildi. Pulmoner fibrozisin hastalığa ya da kullanılan baz tedavi ajanlarına bağlı olabileceği düşünüldü.

Akciğer tutulumu olan SLE hastalarında değişik oranlarda plevral kalınlaşma, plevral effüzyon, interstisyel fibrozis, pulmoner nodül ve konsolidasyon gibi bulgular saptandı. SLE grubunun %50'sinde plevral efüzyon vardı. RA'da ise bu oran çok düşüktü.

Sistemik başlangıçlı jüvenil kronik artritte (JKA) poliserozit sık görülmekte ve perikardial efüzyon genelde subklinik seyretmektedir.[19] Miyokardit ve perkardial tamponat ise nadir görülür. Pulmoner tutulum pnomoni, plevral efüzyon ve pulmoner fibrozis şeklinde görülebilir. Çalışmamızdaki 8 JKA olgusunda akciğer tutulumu saptanmadı.

Orta ve büyük çaplı damarları tutan sistemik vaskülit olan DHA'da akciğer tutulumu nadiren görülmektedir. DHA'da geç dönemde %15 olguda torakal aort anevrizması gelişebilmektedir. Sekiz DHA hastasına temporal arter biyopsisi ile tanı konulmuştur. Bu olguların 5'inde aort ve ana dallarına MRG anjiografi yapılmıştır. DHA olgularının hiç birinde akciğer parankimi ve torakal aort tutulumu görülmemiştir.

Serimizde en fazla sayıda RA hastası vardı. Bunu sırasıyla AS, SLE, BH, DHA, JKA skleroderma, DM ve PM hastaları takip etmekteydi. RA ve SLE olgularının bulguları literatürle uyumluydu.

## Sonuç

SRH'li olguların yaklaşık olarak yarısında akciğer tutulumu görülebilmektedir. Plevral efüzyon SLE'de, pulmoner fibrozis RA'da daha sık görülmektedir. Pulmoner fibrozis hastalığa bağlı olabildiği gibi tedavide kullanılan baz tedavi ajanlarına da bağlı gelişmiş olabilir. Biz çalışmamızda hasta yaşı, hastalık süresi ve kullanılan ilaçlarla akciğer tutulumu arasındaki ilişkiye bakmadık. Çünkü bazı hastalıklardaki hasta sayısı istatistiksel veri elde etmek için yetersizdi. Ancak çalışmamızdaki bu kısıtlılıkları ortadan kaldırmak için daha geniş hasta serilerinde ve uzun süre takipli çalışmalara ihtiyaç vardır.

Solunum sistemi tutulumu hastanın yaşam kalitesini ve hastalığın prognozunu etkileyen önemli bir faktördür. Bu nedenle hastalık süreci içinde solunum sistemi tutulumuna etki eden faktörlerin bilinmesi ve pulmoner tutulumun erken tanınması önem arzeder. Bu nedenle hastalık başlangıcında ve takiplerinde SRH hastalarının pulmoner tutulum yönünden mutlaka değerlendirilmelidir. Tedavi başlangıcında PA akciğer grafisi ile değerlendirme yapılmalıdır. Gerekli görülen olgular HRCT ile değerlendirilmelidir.

**Kaynaklar**


1. Salaffi F, Carotti M, Baldelli S, et al. Subclinical intertitial lung involvement in rheumatic diseases. Cooelation of high resolution computerized tomography and functional and cytologic findings. Radiol Med 1999; 97(1-2):33-41
2. King TE, Cherniacle RM, Schuver MI. The lung and connective tissue diseases. Eds: Murray JA and Nadel JA: Respiratory medicine. Second edition WB. Saunders company, 1994, Philadelphia p:1850-1872.
3. Green RJ, Ruoss SS, Kraft SA, et al. Pulmonary capillaritis and alveolar haemorahage. Update on diagnosis and management. Chest. 1996; 110(5): 1305-16.
4. Uzun K. Romatizmal hastalıklarda akciğer tutulumu. Ed; Göksoy T. Romatizmal hastalıkların tanı ve tedavisi. Yüce yayınları, 2002, İstanbul, p: 340-351.
5. Bois RM, Wells AU. The Lung in Rheumatic Diseases in Rheumatology, Ed's: Hochberg MC, Silman AJ, Smolen SJ, Weinblat EM, Weisman HM. Mosby 2003, pp.315-324.
6. Schwartz IM. Pulmonary Vasculitis and Hemorrhage in Comprehensive Respiratory Medicine. Ed's: Albert KR. Mosby 1999. Ch 53, pp: 52-10.
7. Tuncel E: Diyagnostik Radyoloji. Taş kitapçılık ve Yayıncılık, İstanbul,2: 216-220, 1989
8. Fujii M, Adachi S, Shimizu T, et al. Intertitial lung disease in rheumatoid arthritis:assessment with high-resolution computed tomography. J Thorac Imaging. 1993; 8(1):54-62.
9. Dawson JK, Fewins HE, Desmond J, et al. Fibrosing alveolitis in patients with rheumatoid arthritis as assessed by high resolution computed tomography, chest radiography, and pulmonary function tests. Thorax. 2001 Aug;56(8):622-7.
10. Stirling RG, Bois RM. Connective Tissue Disorders in Comprehensive Respiratory Medicine. Ed's: Albert KR. Mosby 1999. Ch 53, pp: 53-1- 53-14
11. Ooi GC, Ngan H, Peh WC, et al. Systemic lupus erythematosus patients with respiratory symptoms:the value of HRCT. Clin Radiol. 1997;52(10):775-81.
12. Fenlon HM, Doran M, Sant SM, Breatnach E. High-resolution chest CT in systemic lupus erythematosus. AJR Am J Roentgenol. 1996;166(2):301-7.
13. Senocak O, Manisalı M, Ozaksoy D, et al. Lung parenchyma changes in ankylosing spondylitis:demonstration with high resolution CT and correlation with disease duration. Eur J Radiol. 2003;45(2):117-22.
14. Holzmann H, Jacobi V, Werner RJ, Stahl E. Lung manifestion of progressive systemic scleroderma.Computerized tomographic findings. Hautarzt. 1994;45(7):471-5.
15. Rotondo A, Grassi R, Catalano O, et al. Lung intertitial disease in systemic sclerosis semiologic characteristics with high-resolutio computerized tomography and comparison with other methods. Radiol Med. 1993;86(3):213-9.
16. Seely JM, Jones LT, Wallace C, et al. Systemic sclerosis:using high-resolution CT detect lung disease in children. AJR Am J Roentgenol. 1998;170(3):691-7.
17. Ikezoe J, Johkoh T, Kohno N, et al. High-resolution CT findings of lung disease in patients with polymyositis and dermatomyositis. J Thorac Imaging. 1996;11(4):250-9.
18. Johkoh T, Ikezoe J, Kohno N, et al. High-resolution CT and pulmonary function tests in collagen vascular disease:comparison with idiopathic pulmonary fibrosis. Eur J Radiol. 1994;18(2):113-21.
19. White HP. Clinical Feathures of Juvenile Rheumatoid Arthritis in Rheumatology, Ed's:.Hochberg MC, Silman AJ, Smolen SJ, Weinblat EM, Weisman HM. Mosby 2003, pp.959-974.