Sistemik Lupus Eritematozusa Bağlı Serebral Vaskülit Sonrası Gelişen Pür Motor Afazi

Pure Motor Aphasia Developed After Cerebral Vasculitis due to Systemic Lupus Erythematosus

Sistemik Lupus Eritematozus ve Motor Afazi / Systemic Lupus Erythematosus and Motor Aphasia

Murat Terzi, Osman Demir, Musa Onar
Nöroloji Anabilim Dalı, Tıp Fakültesi, Ondokuz Mayıs Üniversitesi, Samsun, Türkiye.

Özet

Sistemik lupus eritematozus (SLE) santral ve periferik sinir sistemi tutulumunun görülebildiği kompleks multisistem hastalıktır. Klinik bulgular içerisinde yaygın olarak nöbetler, depresyon, psikoz, aseptik menenjit, başağrısı, kranial ve periferal nöropatiler yer almaktadır. SLE'lu hastalarda nörolojik tutulum olarak strok görülmesi %3- 20 oranındadır. SLE'a bağlı strok gelişiminde antifosfolipid antikorlarına bağlı hiperkoagülabilite, serebral vaskülit, Libman Sacks endokarditine bağlı serebral emboli ve SLE'a veya uzun süre kortikosteroid kullamına bağlı oluşmuş hipertansiyon risk faktörü olarak suçlanmıştır. Biz bu çalışmada akut strok kliniği gelişen bir SLE olgusunun serebral vasküliti destekeyen klinik, laboratuvar ve radyolojik bulgularını sunduk.

Anahtar Kelimeler

Lupus, Vaskülit, Strok, Afazi.

Abstract

Systemic lupus erythematosus (SLE) is a complex multisystem disease that may involve the central and peripheral nervous systems. Common clinical findings include seizures, depression, psychosis, aseptic meningitis, headache, cranial and peripheral neuropathies. The incidence of stroke as a neurological involvement in patients with SLE is between 3-20%. Possible reasons for the development of stroke are suggested as hypercoagulability and thrombosis due to antiphospholipid antibodies, cerebral vasculitis, cerebral embolus due to Libman Sacks endocarditis and hypertension due to the disease itself or long term corticosteroid use. We present clinical, laboratory and radiological imaging findings that confirm cerebral vasculitis of a SLE case with the clinical presentation of acute stroke in this study.

Keywords

Lupus, Vasculit, Stroke, Aphasia.

DOI: 10.4328/JCAM.295 Received: 28.06.2010 Accepted: 19.07.2010 Published Online: 20.07.2010 J Clin Anal Med 2011;2(3):230-232
Corresponding Author: Murat Terzi, Nöroloji Anabilim Dalı, Tıp Fakültesi, Ondokuz Mayıs Üniversitesi, Samsun, Türkiye.
Phone: +90 (532) 3156884 Fax: + 90 (Fax: (+90 362) 4576041 · E-mail: mterzi@omu.edu.tr · mterzi76@gmail.com

Giriş

Sistemik lupus eritematozus (SLE) santral ve periferik sinir sistemi tutulumunun görülebildiği kompleks multisistem hastalıktır.[1] SLE'a bağlı nöropsikiyatrik bulgular oldukça yaygın olup, yapılmış pek çok çalışmada insidansın % 19- 75 arasında olduğu görülmüştür.[2] Klinik bulgular içerisinde yaygın olarak nöbetler, depresyon, psikoz, aseptik menenjit, başağrısı, kranial ve periferal nöropatiler yer almaktadır.[1] Transvers myelit, myelopati ve hipotalamo-pitiuter tutulum ise nadirdir.[3] Bu nörolojik anormallikler SLE'un direkt veya indirekt olarak sinir sistemini etkilemesiyle oluşmaktadır. Tüm SLE'lu hastalarda nörolojik tutulum olarak strok görülmesi %3- 20 oranındadır.[2] SLE'lu hastaların %0,4- 7'sinde ise SLE'a bağlı serebral hemoraji olabileceği gösterilmiştir.[4] SLE'a bağlı strok gelişiminde antifosfolipid antikorlarına bağlı hiperkoagülabilite, serebral vaskülit, Libman Sacks endokarditine bağlı serebral emboli ve SLE'a veya uzun süre kortikosteroid kullamına bağlı oluşmuş hipertansiyon risk faktörü olarak suçlanmıştır.[1,4] SLE'a bağlı nörolojik tutulum sık olmakla birlikte serebral vaskülitik etkilenmeyi doğrulayan anjiografi ve otopsi serileri oldukça nadirdir.

Biz bu çalışmada akut strok kliniği gelişen ve pür motor afazi tablosu ile prezente olan bir SLE olgusunun serebral vasküliti destekeyen klinik, laboratuvar ve radyolojik bulgularını sunduk.

Olgu

27 yaşında sol el tercihli kadın hasta, ani gelişen konuşamama şikayetiyle kliniğimize kabul edilmiştir. Hastaya 1 yıl önce gelişen ateş, malar ve diskoid eritematöz deri döküntüleri, fotosensitivite, oral ülserlerden oluşan klinik tablo ve lökopeni, yüksek titrede ANA pozitifliği labaratuvar verileriyle SLE tanısı konulmuştu. Kliniğimize getirilmeden son 2 ay öncesine kadar 2,5 mg/kg/gün siklofosfamid tedavisi almaktaydı. Hastanın nörolojik muayenesinde motor afazisi olup diğer nörolojik muayene bulguları normaldi. Laboratuvar incelemelerinde eritrosit sedimentasyon hızı, CRP, kompleman düzeyleri, romatoid faktör, biyokimya

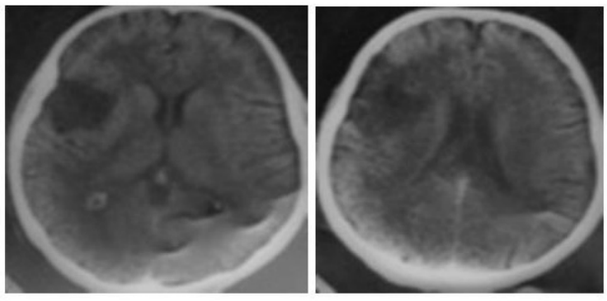

Resim: Beyin bilgisayarlı tomografisinde sağda brodmanın 22. alanını da içine alan inferior frontal bölgede hipodens iskemiyle uyumlu görünüm

değerleri normal sınırlardaydı. Beyin bilgisayarlı tomografisinde (BT) sağda Brodmanın 22. alanını da içine alan inferior frontal bölgede hipodens iskemiyle uyumlu görünüm vardı (Resim). EKG'si normal sinüs ritminde olup transtorasik EKO incelemesinde kapak disfonksiyonuna veya kardiak embolik oluşuma rastlanılmadı. Bilateral karotis ve vertebral arter dopler incelemesi normaldi. Lupus antikoagülanı ve antikardiolipin antikorları negatifti. Protein C ve S, antitrombin- 3 normal sınırlardaydı. Hastaya 300 mg/gün asetilsalisilik asit tedavisi başlandı. Hasta 1. haftanın sonunda birkaç kelime konuşabiliyordu. 2. haftanın sonunda isimlendirme ve tekrarlaması normaldi ve uzun cümleler kurabiliyordu. Taburcu edildikten sonraki 2. ayda yapılan kontrolünde konuşması tamamen düzelmişti ve ek bir şikayeti yoktu.

Tartışma

SLE'a bağlı Santral sinir sistemi (SSS) tutulumu ilk kez 1869'da Kaposi tarafından tanımlanmıştır.[1] Osler 1903 yılında afazi ve hemipleji epizodu ile seyreden ilk rekürren fokal serebral iskemi olgusunu sunmuş ve hastadaki vaskülitik değişikliğe bağlı deri bulgularının benzer şekilde beyinde de oluşarak fokal nörolojik semptomlara neden olabileceğini göstermiştir.[4] Libman ve Sacks 1924'de SLE'a bağlı endokardit gelişebileceğini ve kalpte gelişen endokarditin serebral emboli için kaynak olabileceğini bildirmiştir.[1,2] Bowie ve arkadaşları 1963'de SLE hastalarında lupus antikoagülanı (LA) ve trombozis arasındaki ilişkiyi yayınlamışlardır.[2]

SLE'a bağlı nörolojik tutulum sık olmakla birlikte serebral vaskülitik etkilenmeyi doğrulayan anjiografi ve otopsi serileri oldukça nadirdir. Johnson ve Richardson 1968'de SLE'lu 24 hastanın nöropatolojik bulgularını araştırmışlar ve serebral vaskülitin oldukça nadir olduğunu görmüşler.[4] Richardson aynı yıllarda yayınladığı 3 hastada Libman-Sacks endokarditine bağlı serebral iskemiyi göstermiştir.[1] Devinsky ve arkadaşlarının 1998 yılında yaptıkları 50 SLE hastasının otopsi çalışmasında 10 hastada embolik serebral enfakt olduğu görülmüş, fakat bu hastaların hiçbirinde aktif intrakranial vaskülit bulunamamıştır.[1]

SLE'lu hastalarda sistemik koagülopati ve trombozisde artma olduğunu gösteren klinik veya laboratuar kanıtları vardır. Bunlar; sistemik venöz tromboz veya pulmoner emboli, spontan abortus (ilk trimestirde iki veya daha fazla veya ikinci veya üçüncü trimestirde bir veya daha fazla) ve lupus antikoagülanının varlığıdır. Anormal EKG veya ekokardiyogram, patolojik kardiak üfürümler kardiak tutulumu desteklemektedir.[4] SLE'lu hastalardaki tekrarlayan strok oranı %50'nin üzerinde olabilir. Strok gelişimindeki asıl mekanizmalar; kalp kapak hastalıkları ve trombozise olan artmış yatkınlık veya trombolizisdeki azalmadır. Lupus antikoagülanı veya antifosfolipid antikorlar ile ve daha nadiren serebral vaskülite bağlı olarak trombozise olan yatkınlık artmaktadır.[6]

SSS lupusunu gösteren diagnostik bir test yoktur. BOS incelemeleri genelde nonspesifiktir. Nonsterod antiinflamatuar ilaç kullanımına veya herhangi bir enfeksiyona bağlı olarak pleositoz görülebilir. Elektroensefalografi; nöbeti olan hastalarda nöbetin tipini göstermek için veya SSS tutulumu düşünülen hastalarda serebral disfonksiyonu desteklemek için kullanılabilir. Kranial BT lupus serebriti düşünülen olgularda serebral infaktı göstermek için yeterlidir.[5] Kranial magnetik rezonans görüntüleme (MRG) ise serebral iskemiyi göstermede BT'den daha sensitiftir. Bununla birlikte MRG direkt olarak iskemi gelişip gelişmediğini göstermekten çok, diffüz SSS tutulumu düşünülen olgularda, subkortikal beyaz cevherde T2 ağırlıklı imajlardaki artmış intensiteyi göstermek için veya SLE'a bağlı nöbet geçirenlerde geçici ödemi tesbit etmek için kullanılmaktadır.[4,5] Olgumuzda kranial BT'de iskemi görülmüş olup MRG'a gerek duyulmamıştır. Hastamızın kardiak ve hematolojik incelemelerinde embolik veya aterotrombotik bir yatkınlık tesbit edilemediğinden iskeminin vaskülite bağlı geliştiği düşünülmüştür. Hastamız beyin BT görüntülemesinde sağda Brodmanın 22. alanını da içine alan inferior frontal bölgede hipodens iskemiyle uyumlu görünüm vardı. Hastanın nörolojik muayenesinde pür motor afazi dışında anormal muayene bulgusu yoktu. Hastamız sol el tercihli olup sağ hemisferinin dominant hemisfer olduğu ve motor afazisinin sağda Brodmann 22. alanının etkilenmesine bağlı olarak geliştiği düşünüldü.

SLE tanısı almış hastalarda tanının erken dönemlerinde strok gelişimine yatkınlık daha yüksektir.[4] İlk strok atakları SLE

tanısından sonraki ilk beş yıl içinde ve olgumuzda da olduğu gibi özellikle ilk bir yılda görülmektedir. SLE hastalarında ilk 5 yıl içinde strok görülmediği taktirde takip eden yıllardaki yıllık strok oranı %1'den azdır.[4] İlk 5 yıl içerisinde strok gelişmiş hastalarda rekürren strok görülme riski yüksektir. Ekokardiografisinde kardiak valvüler lezyonlar olan SLE hastalarında %87 gibi yüksek oranda strok görülmektedir. Strok frekansı, SLE dışındaki nedenlere bağlı olarak kardiak tutulumu olanlara göre, lupusa bağlı kalp kapak tutulumunda daha yüksektir.[4]

Asetilsalisilik asit LA pozitif olan hastalarda stroktan koruyucu etkinliği yetersiz olmakla birlikte, SLE'lu hastalarda asetilsalisilik asit ile ilgili yeterli çalışma henüz yoktur. Asetilsalisilik asit düşük doz kullanımı strok riskini bazı hastalarda relatif olarak azaltmaktadır. Olgumuzda olduğu gibi tanının ilk 5 yılı içinde olan ve yüksek risk grubunda bulunmayan tüm SLE'lu hastalarda 325 mg/gün asetilsalisilik asitin strok riskini azaltmak için yeterli olduğu ve daha agresif bir tedaviye gerek olmadığı gösterilmiştir.[4] SLE'lu hastalarda sık görülen kardiyojenik embolide ise en iyi koruyucu tedavi antikoagülanlardır. SLE'a bağlı strok gelişmiş hastalarda LA pozitif olsun veya olmasın antikoagülan tedavilerin etkin ve güvenle kullanılabileceğine dair çalışmalar da vardır.

Lupus kliniği olan hastalarda olgumuzda olduğu gibi SSS tutulumuna bağlı olarak akut iskemiyi taklit eden klinik tablolar görülebilmektedir. Bu hastaların erken dönemde tanısının konularak hem lupusa yönelik hem de SSS tutulumuna yönelik tedavilerinin başlanılması prognoz açısından önem taşımaktadır.

Kaynaklar

1. Futrell N, Schultz LN, Millikan C. Central nervous system disease in patients with systemic lupus erythematosus. Neurology 1992; 42:1649- 1657.
2. Liem MD, Gzesh DJ, Flanders AE. MRI and angiographic diagnosis of lupus cerebral vasculitis. Neuroradiology 1996; 38: 134- 136.
3. Provenzale J, Bouldin TW. Lupus-related myelopathy: report of three cases and review of the literature. JNNP 1992; 55: 830- 835.
4. Futrell N, Millikan C. Frequency, etiology, and prevention of stroke in patients with systemic lupus erythematosus. Stroke 1989; 20: 583- 591.
5. Oku K, Atsumi T, Furukawa S, Horita T, Sakai Y, Jodo S, Amasaki Y, Ichikawa K, Amengual O, Koike T. Cerebral imaging by magnetic resonance imaging and single photon emission computed tomography in systemic lupus erythematosus with central nervous system involvement. Rheumatology 2003; 42:1- 5.
6. Sabet A, Sibbitt WL, Stidley CA, Danksa J, Willam B. Neurometabolite markers of cerebral injury in the antiphospholipid antibody syndrome of systemic lupus erythematosus. Stroke 1998;29: 2254- 2260.