Donor Lung Selection Criteria and Surgical Application at University of Pittsburgh

Pittsburgh Üniversitesinde Donör Akciğerinin Genişletilmiş Seçim Kriterleri ve Cerrahi Uygulama

Pittsburgh Üniversitesinde Donör Seçimi ve Akciğer Cerrahisi
Donor Lung Selection and Surgery at University of Pittsburgh

Orhan Yücel, Başar Sareyyupoglu, Yoshiya Toyoda
Section of Cardiothoracic Transplantation, Department of Cardiothoracic Surgery, University of Pittsburgh Medical Center, Pittsburgh, USA.

Özet

Akciğer transplantasyonu terminal dönem akciğer hastalıklarında standart bir tedavi yöntemidir. Ancak donör organlarının sınırlı olması nedeniyle, özellikle akciğerde, her yıl oldukça sınırlı sayıda alıcıya uygulanmaktadır. Bekleme listesindeki ölümleri azaltmak ve daha geniş bir alıcı kitlesine organ sağlamak için genişletilmiş akciğer seçim kriterleri önerilmiştir. Akciğer transplantasyon cerrahisini arttırmak için organ seçiminde genişletilmiş kriterlerin kabulü yanında, kalp ölümü sonrası donasyon ve ex-vivo akciğer perfüzyonu teknikleri de güncel tıp alanında yerini almıştır. Son on yılda Pittsburgh üniversitesi, diğer merkezlerin pek çoğunun normalde ilk sırada reddettiği veya bazı seçilmiş merkezlerin ex-vivo akciğer perfüzyonu kullanarak kabul edebileceği akciğer organlarını, genişletilmiş kriterleri çerçevesinde kabul ederek akciğer transplantasyonu sayısını ikiye katlamıştır. Yine de başarılı akciğer transplantasyonu başarılı donör cerrahisini takip eder. Bu uygulamalara dayanarak, genişletilmiş donör akciğer seçim kriterleri ve donör cerrahisinde Pittsburgh modelini gözden geçirmek istedik.

Anahtar Kelimeler

Transplantasyon; Akciğer; Donör; Verici Seçimi, Organ Tefariği

Abstract

Lung transplantation is the standard treatment for patients with end-stage lung disease. Unfortunately scarce source of donor organs, particularly in lungs, limits this selected treatment to very few recipients each year. To decrease waiting list deaths and provide organs to more diverse recipient population, widening selection criteria of donor lungs was offered. Besides expanded criteria in organ selection to increase lung transplant surgery, donation after cardiac death and ex-vivo lung perfusion were introduced to current medicine. University of Pittsburgh in last decade doubled its lung transplant volume by extending the acceptance criteria for donor lungs for which many other centers would decline in first line or some selected centers may try ex-vivo perfusion protocols on these lungs. Nonetheless successful transplant surgery requires successful donor procurement surgery. Based on this practice, we wanted to review the Pittsburgh model of expanding lung donor selection criteria and surgery for donor lung procurement.

Keywords

Transplantation; Lung; Donor Selection; Organ Procurement

DOI: 10.4328/JCAM. 630 Received: 05.05.2011 Accepted: 30.05.2011 Printed: 01.01.2012 J Clin Anal Med 2012;3(1):82-89
Corresponding Author: Orhan Yücel, Section of Cardiothoracic Transplantation, Department of Cardiothoracic Surgery, University of Pittsburgh Medical Center, Pittsburgh, USA.
Tel: +14126922779 / 412-864-3122 Fax: +14128028020 E-mail: orhanycl@gmail.com

Giriş

Akciğer transplantasyonu (AT) terminal dönem akciğer hastalıklarının önemli tedavi seçeneklerinden biridir. Günümüzde başarılı olarak birçok merkezde uygulanmaktadır. AT için listelenen olgulardan ancak %25'ine AT uygulanabilmektedir. Listelenen olguların yaklaşık %20'si bekleme sürecinde kaybedilmektedir.[1,2] Pittsburgh Üniversitesi Tıp Merkezi (UPMC – University of Pittsburgh Medical Center) AT'nin uygulandığı önemli merkezlerden biridir. 1982-2009 yılları arasında 1.347 olguya AT uygulanmıştır.[3] Bu çalışmada, AT'nin önemli basamaklarından olan "genişletilmiş akciğer donör seçim kriterleri" ve "donör akciğerinin çıkarılması, korunması ve cerrahisi" ile ilgili UPMC'nin klinik uygulamalarını sizlerle paylaşmak amaçlanmıştır.

Akciğer Donör Seçim Kriterleri

Donör olarak kabul edilen olgular AT işleminde kullanılmak için değerlendirilir. Donör adaylarının çok az bir kısmının akciğerleri (<%20) transplantasyon için uygun olmaktadır.[3] Amerika Birleşik Devletlerinde ulusal yeterli sayıda donör akciğerinin olmaması UPMC'de donör seçim kriterlerinin tekrar gözden geçirilmesine neden olmuştur.

UPMC Genişletilmiş Akciğer Donör Seçim Kriterleri

Donör organlarının elde edilme ve transplantasyonunda son derece koruyucu olunması AT'nin kısa ve uzun dönemli sonuçları üzerinde olumlu katkı sağlamıştır fakat son dönem akciğer hastalığı nedeniyle organ bekleyen pek çok alıcı elverişli organ kısıtlılığı nedeniyle bu tedaviden faydalanamamaktadır. Bu noktada, transplantasyon için çok koruyucu olarak sınırlandırılan ideal donör seçim kriterleri tekrar gözden geçirilmiştir (Tablo 1). Kriterlerin genişletilmesinin alıcı hastalar lehine olacağı düşünülmüştür.

Tablo 1. İdeal donör kriterleri

Yaş < 50
Kan grubunun aynı olması
Normal akciğer grafisi
PaO2/FIO2 ≥ 300, PEEP 5 cm H2O
Sigara hikâyesi < 20 paket-yıl
Göğüs travması, aspirasyon ve sepsis olmaması
Torasik cerrahi hikayesi olmaması
Bronko alveolar lavajda gram boyama ve kültürde üreme olmaması
Bronkoskopide pürülan sekresyon saptanmaması

Kabaca genişletilmiş donör kriterleri ise şöyle sıralanabilir: Tam olarak donörün akciğerlerinin çıkarılması işlemi öncesi PaO_2/FiO_2 oranının < 300 mm Hg, göğüs radyografisinde pulmoner infiltrasyon, yaş>55, 20 paket yıldan uzun donör sigara öyküsü, balgam gram boyamada birkaç organizmadan daha fazla gözlenmesi ve ciddi göğüs travması mevcudiyeti.[4] Bu kriterlerden herhangi birinin mevcudiyetinde donörün kabulü genişletilmiş kriterler ile AT cerrahisini planladığımızı gösterir.

UPMC'de hangi olguların genişletilmiş akciğer donör seçim kriterlerine dahil edildiğini kısaca özetleyecek olursak: İleri yaştaki donörler özellikle ileri yaştaki alıcılara seçenek olarak sunulabilir. UPMC'de AT'de kullanılan en ileri donör yaşı 73'dür. Donörlerin %25'i 50 yaş üzerindedir. Yine %6 olgu ise 60 yaş üzerindedir.[3] Burada elde edilen akciğerler genellikle yaşlı olgulara kullanılmıştır. Bir ve beş yıllık sağ kalım oranları diğer olgularla aynı olduğu gözlenmiştir. 2010 yılı içinde UPMC'de AT uygulanan tüm vakalarin %20'si 70 yaş üstü alıcılardan oluşmaktadır ve bu ileri yaştaki alıcılara AT uygulamaya yönelik bir trend olduğunu göstermektedir. Bu uygulama ile ileri yaştaki alıcılar için de AT seçenek olabileceği gibi genç alıcılara gidebilecek genç bir verici organın kullanılmaması yaşlı insanlardaki organ naklinin beraberinde getireceği etik tartışmaları engelleyebilir. Bunun yanında bekleme listesindeki ağır hastalarda ileri yaşlı bir vericiden fonksiyonel bir organın kullanımı hiçbir organın kullanılmaması ile o alıcının hayatının kaybedilmesinden iyidir.

Sigara kullanımı 60 paket/yıldan aşağı olan vericiler potansiyel donör olarak kabul edilmektedir. İdeal donör sigara kullanmayan veya 20 paketten az kullanandır. Altmış paket yıla kadar sigara kullanan olguların toraks tomografisinde amfizamatöz değişiklik ve akciğer kanserine ait bulgular gözlenmemesi durumunda donör incelenmek üzere kabul edilmektedir. Donör merkezinde yüzeyel bleb-bül mevcudiyeti (lokal segmenter ise rezeke edilebilir), palpasyon ile dikkatlice nodül mevcudiyeti aranmalı, varsa frozen patoloji gerçekleştirilmeli ayrıca donör akciğerlerin kandan CO_2 temizlemesi ve komplias kapasiteleri dikkatlice değerlendirilmelidir. UPMC verileri incelendiğinde daha önceden kabul edilenin aksine sigara içme hikayesi olan donörlerden gerçekleştirilen AT olgularının 5 yıllık sağ kalım oranları, hiç sigara içmeyenlere göre daha iyi bulunmuştur (%66, %48).[5] 20 ile 40 yaş arası 20 paket yıldan az sigara içen donör greftlerinde hiç sigara içmeyen 20 yaş altı donör greftlerinde daha az primer graft disfonksiyonu gözlenmiştir.[5]

Soğuk iskemi zamanı transplantasyonda çok önem arz etmektedir. Üst sınır kesin olarak belirlenememiştir. Koruyucu ideal iskemi zamanı 4-6 saat olarak bildirilmektedir. Zaman sınırlaması donör akciğerlerinin etkili bir şekilde kullanımını engellemektedir. Retrospektif bazı çalışmalarda 6 ile 11 saat iskemiye maruz kalmış akciğer dokusunda herhangi bir yan etki gözlenmemiştir. Klinik olarak UPMC'nin tecrübesi total iskemik sürenin 8 saat altında tutulması lehinedir, bu süre zarfı aşıldığında hayatta kalım azalmakta ve sıklıkla BOS (bronkiolitis obliterans sendromu) olgulara eşlik etmektedir. UPMC de 2002 yılına kadar olan birinci donör akciğerinin ortalama iskemi zamanı 293±82 dakika ve ikinci akciğerin ise 398±93 dakika olarak saptanmıştır.[3] Düşük potasyum dekstran solüsyonunun (Perfadex®, Vitrolife) akciğeri iskemiye karşı korumada etkili olduğu gözlenmiştir[1,6,7] ve prezervasyon için Pittsburgh rutininde kullanılan solüsyon da budur.

Kan gruplarının aynı olması ideal olmakla birlikte kan gurupları uyumlu olan donörler de AT için kabul edilmektedir. Rh uygun-

suzluğu göz ardı edilerek pozitifden negatife nakiller gerçekleştirilebilir. Merkez olarak bekleme listesindeki elektif alıcılarımıza hepatit aşısı ile serokonversiyon sağlamak protokollerimiz arasındadır. Bunun yanında Hepatit B core antikor taşıyan olgular donör olarak kabul edilmektedir, fakat HbsAb negatif alıcılarda lamivudine ve Hepatit B antikorları proflaktik olarak kullanılmalıdır.[8] Hepatit B yüzey antijeni taşıyan donörler seropozitif alıcılara kullanılabilir, elbette ki viral yükün transplant esnasında düşük olması gerekir. Antiviral tedavi sonrası HCV alıcılarına da AT olguları bildirilmiştir.[9]

Ventilatörde 48 saat üzerinde kalan olguların akciğeri donör olarak kabul edilmemektedir. Mekanik ventilatöre bağlı kalmanın alıcıda pnömoni gelişme riskini artıracağıyla ilgili çalışmalar bulunmaktadır.[2] Yapılan farklı klinik çalışmalarda 15 güne kadar mekanik ventilatördeki hastalarda pnömoni riskinin artmadığı gözlenmiştir.[10,11] UPMC'de mekanik ventilatörde 15 günden daha az kalan olgular donör olarak kabul edilmektedir.

Akciğer grafisinde pulmoner ödem, hidropnomotoraks, kollaps, kontüzyon, plevral efüzyon, konsoludasyona bağlı infiltrasyonlu olgular, özellikle genç donör mevcudiyetinde incelenmek üzere potansiyel donör olarak kabul edilmektedir. Tomografide bir lobun %30'undan az hematom ve kontüzyon mevcudiyetinde, olgular mutlak donör olarak kabul edilir. Yüzeyde ciddi laserasyon yoksa fonksiyone akciğer yüzeyel hiperemi veya lokal hematom mevcudiyetine rağmen kullanılabilir.

Arterial kan gazı sonucuna göre ideal akciğer PaO_2/FiO_2 oranı 300 ve üzeri olması istenir. Pittsburgh tecrübesinde PAO_2 u 180-300 arası pek çok donör potansiyel donör olarak kabul edilmiş, teropatik bronkoskopi sonrası göğüs açılıp akciğerler pozitif basınçlar ile ekspanse edildikten sonra PAO_2 değerlerinde yeterli artış sağlanarak bu donörler AT için değerlendirilmiştir. Sistemik arteriyel kan gazı halen yetersiz seviyede ise explore edilen sağ ve sol pulmoner venden kan gazı ölçümü için örnek alınarak uygun akciğer tek akciğer nakli için kullanılabilir. Tüm müdahaleler ile PaO_2/FiO_2 oranı 300'ün üzerindeyse olgular donör olarak kabul edilmektedir.

Kültür gram boyama pozitif olan olgular da donör olarak kabul edilmektedir. Takip edilen kültürlerde çoğunlukla saptanan metisilin duyarlı S. aureus (MSSA) ve metisilin dirençli Staphylococcus aureus (MRSA) vakalarının tedavisinde zorluk yaşanmamıştır, bu vakalar AT sırasında indüksiyon tedavisi de almışlardır ama uygun antibioterapi ile takip gereklidir. Kültürde gram boyaması negatif olan olgularla pnömoni riski arasında fark saptanmamıştır.[10,11] Kimi kistik fibrozlu, bronşektazili alıcılar zaten dirençli organizmaları taşıdıkları için çoklu antibiyotik ile takip edilirler.

Astım koması nedeniyle kaybedilmeyen ve oral olarak steroid almayan astımlı olgular donör olarak kabul edilmiştir. Kardiak cerrahi geçirmiş olgularda dikkatli diseksiyonla elde edilen akciğerler donör organ olarak kabul edilmektedir.[12] Düşük gradeli cilt tümörleri ve serviksin karsinoma in-situ'lu olguları donör olarak kabul edilmektedir. İnhaler kokain gibi bağımlılık yapan ilaçları kullanan olgular donör olarak kabul edilmektedir. Pulmoner embolektomi nedeniyle arrest olan olgular uygun şekilde trombolitik tedavisini aldıysa ve graftları fonksiyone ise donör olarak kabul edilmişlerdir.[13]

Tüm bunlara ek olarak donör havuzunu genişletmek için kalp ölümü sonrası donasyon (DCD- Donation after Cardiac Death) konsepti geliştirilmiştir.[14] Bu şekilde 2007 yılından itibaren kendi merkezimizde 7 olgu donör olarak kabul edilmiştir. Takibinde diğer merkezlerden de DCD donör olguları kabul edilmiştir. Merkezimizde DCD donörlerde uygulanmak üzere protokol oluşturulmuştur. Donörün ideal şartları sağlaması, ekstübasyon öncesi nazogastrik (NG) sondanın yerleştirilmesi ve total iskemi zamanının mümkün olduğunca kısa tutulması gerekmektedir.[3] DCD donör uygulaması ayrı bir başlık altında detayları ile tartışılması gereken bir konudur.

Normotermik ex-vivo akciğer perfüzyonu (EVLP- ex vivo lung perfusion) UPMCde klinik çalışma olarak geliştirilmek istenen diğer bir tekniktir. Bu teknik özetle uygun olmayan donör akciğerlerin (travma, enfeksiyon, düşük PO_2 vb. nedenlerle) donörden çıkarılarak uygun taşıma şartlarını takiben merkezde vücut dışında perfüzyonunu sağlamak ve ventilasyon ile yapılarında ve işlevlerinde düzelmeyi takiben alıcı hastalara nakil amaçlı uygulamak şeklindedir. Bu yöntem klinik anlamda Kanada Toronto'da uygulanmış ve başarılı sonuçlar bildirilmiştir.[15]

Beyin ölümü sonrasında yapılması gerekenler

Beyin ölümüne vücudun ilk tepkisi nöro-humaral kontrolün kaybedilmesidir. Santral sinir sisteminden katekolamin deşarjı olur. Sistemik basınç ve sol atrium basıncı yükselir. Kapiller membran zarar görür ve akciğer ödemi gelişir. Akciğer ödemini engellemek için sistemik basınç kontrol altında olmalıdır. Beta blokör ve kalsiyum kanal blokörleri sistemik hipertansiyonu tedavi edici ve kalp diastol sonu basıncını düşürücü etki gösterirler. Düşük doz dopamin ve epinefrin gibi inotropik ajanlarla kalp atım hızı uygun seviyede tutulur. Vaskuler tonusta bozulma, aşırı idrar çıkışı, hipernatremi vasopressin, desmopressin ile kontrol altına alınabilir. Proflaktik T3 verilmesi kardiojenik akciğer ödemini azaltır. Donörde hipotermiyi önlemek için ortam ısıtılmalı ve gerekirse ısıtılmış mayi donöre verilmelidir. Asit-baz dengesi dikkatle takip edilmelidir. Gerektiğinde hipokalemiyi önlemek için sodyum bikarbonat verilmelidir. Aspirasyon ve akciğerlerde atelektaziyi önlemek için trakeobronşiyal sistem ve nazogastrik yol aspire edilmelidir.[16] Donör akciğer korunması için yapılması gerekenler Tablo 2 de özetlenmiştir.

Donör Akciğerinin Çıkarılma İşlemi

UPMC'de donör bildirimlerini takip eden organ refere eden mer-

Tablo 2. Donör akciğerini korumak için yapılması gerekenler

İşlem	Amaç
1. Nazogastrik sonda	Aspirasyonu önlemek
2. Trakeo-bronşial lavaj	Sekresyon temizlemek, Atelektazi önlemek, BAL'dan kültür almak
3. Profilatik antibiyotik	Enfeksiyon önlemek
4. Beta blokör	Akciğer ödemini engellemek
5. Kalsiyum kanal blokörleri	Akciğer ödemini engellemek
6. T3,4	Kardiojenik akciğer ödemini azaltma
7. Sodyum bikarbonat	Hipokalemiyi önlemek
8. Dopamin ve Epinefrin	Kalp atım hızı ve afterload uygun seviyede tutmak
9. Steroidler	Inflamasyonu azaltmak
10. Vasopressorler, DDAVP*	Hipernatremiyi engellemek, vaskuler tonusu ve hacimi dengede tutmak

*DDAVP: Desmopressin asetat

kez mevcuttur (ORC – Organ Refering Center). Donör refere eden merkezler ve United Network for Organ Sharing (UNOS) ile irtibat içindedir. Bu merkezler bizim ülkemizde de mevcut olan doku organ merkezi gibi aktivitesini sürdürür. Bizim ülkemizden farkı merkez ve lojistik yapılara spesifiktirler. ORC organları nöbetçi transplant cerrahına sunar, gereken işlemleri takip eder, cerrahın isteklerini karşı merkezlere iletir. Bu işlemler saatler veya günleri alabilir. Önceden riskli kategoriye giren donör parametreleri sonuçta gayet iyi parametrelere sahip bir donöre dönüşebilir (Şekil 1) (atelektatik segmentlerin açılması ile PaO_2'nun düzelmesi, uygun diürezin sağlanması, teropatik bronkoskopi gibi) yada donör transplantasyon için reddedilir. incelenir, cerrahi ekibin istekleri karşı hastanedeki donör sorumlusuna iletilir. CORE personeli ayni zamanda gidilen hastanedeki iletişimi kolaylaştırır, cerrahi perfüzyona yardımcı olur, arka masanın kurulmasına, organla ilgili medikasyonların hazırlanmasına yardım eder. Yani CORE özetle cerrahın vakaya konsantre olmasını sağlayacak pek çok işlem ile bizzat ilgilenerek cerrahi ekibi rahatlatır. Bunun yanında bu yasal bir işlemdir, merkez cerrahi ekip ile donör cerrahi ekip CORE telefon hattından görüşmelerini yapar, organ reddedilirse bunun gerekçeleri yasal olarak kayıt altına alınır. Organ reddedilse bile CORE cerrahi ekibin güvenli olarak alıcı hastane kapısına kadar geri ulaşmasında bizzat eşlik eder. Tabi biz UPMC'nin ilişkili olduğu bu kurumları örnek bir model temsil ettiği ve prosedürün isleyişini daha açıklayıcı olması açısından sizlerin bilgisine sunuyoruz.

AT'de donör akciğerinin çıkarılması son derece dikkat isteyen bir süreçtir. Alınan kararlar hızlı, seri ve isabetli olmak zorundadır. Bazen cerrahi ekip donör merkezine ulaşmadan donör cerrahisi mevcut ekipler ile başlayabilir. Genellikle kardiyotorasik bir ekip

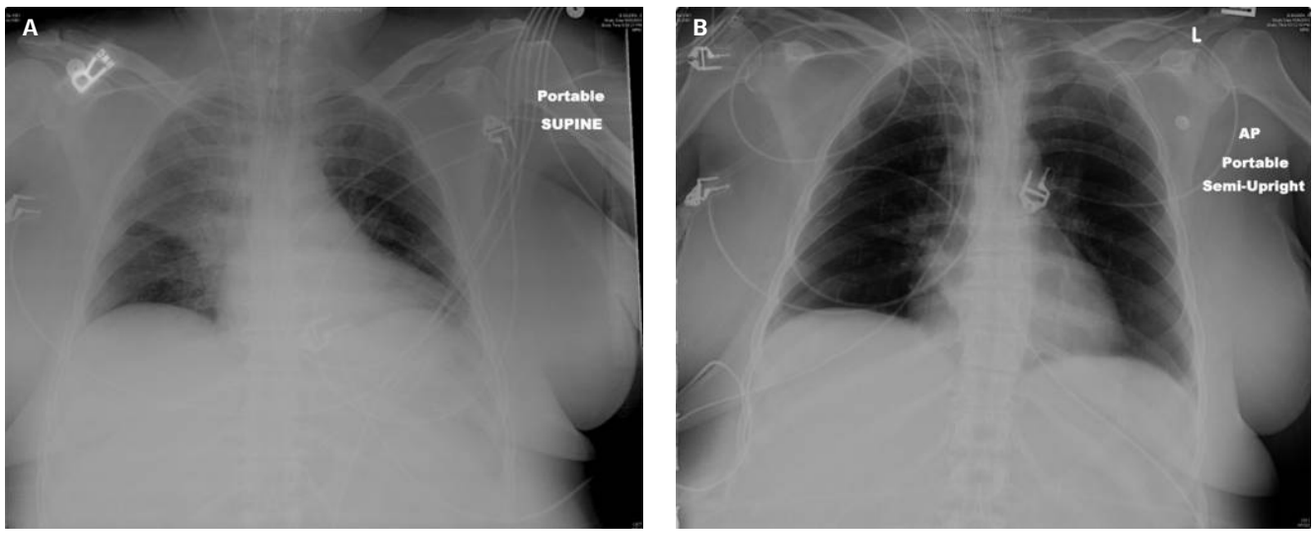

Şekil 1. A) 49 yaşında erkek donör hasta, 20 paket yıldan fazla sigara içme hikayesi mevcut. Kan gazında (FiO2 100%, uygun tidal hacim ve PEEP 5 H2O da) PaO2 si 189, PA grafide infiltrasyon mevcut. B) Uygun diürez ve akciğerlerin ekspansiyonu sonrası PaO2 358 e yükselerek kabul edilen donör akciğerlerin alıcıya naklinden sonra görünümü.

Eğer organ donasyona uygunsa uygun alıcı mevcutsa alıcının hazırlanması için hastaneye çağırılması (veya yatan hasta da olabilir) ve donörün değerlendirilmesi için UPMC'den bir ekibin gönderilmesine karar verilir. Bunun yanında Pittsburg'da ve batı Pensilvanya'da çalışan organ çıkarılması, transportasyon ve organ prezervasyonu için sorumlu Organ Çıkarılması ve Eğitim Merkezi (CORE – Center for Organ Recovery & Education) mevcuttur. CORE donörün çıkarılması ile görevli ekibi hastane kapısından karşılar, yer transportu ile cerrahi ekibi havaalanına taşır, bu arada donör hakkındaki bilgiler cerrahi ekip tarafından mevcudiyetinde göğüsün açılmasına izin verilir. Abdominal organları alacak ekipler sternumun düzgün bir şekilde divizyonunu ve kanama kontrolünü bilemeyebilecekleri gibi, mediasten ve toraksdaki organlara telafisi olmayan hasarlar da verebilirler. Eğer cerrahi ekip, hedef alınan operasyon saatinden önce merkeze ulaştıysa hazırlıklar yapılır. Dikkat edilecek bir önemli nokta yasal olarak donör ekibin sorumluluklarıdır. Donör ekip yoğun bakıma gidip hastaya bronkoskopi işlemi yapmamalıdır, gelişebilecek bir hipoksi, hipotansiyon donörü risk altına alarak diğer takımların planlarını bozabilecek affedilmez sonuçlara neden

olabilir. Uygun düşen donör ekibin donörü planlanan operasyon odasında beklemesidir. Tabi bu arada donör ile ilgili evraklar incelenebilir, kan gurubundan emin olunur, beyin ölümü sertifikası ve akciğerlerin bağışlanıldığından emin olunur. Donör akciğerleri mevcut göğüs filmlerinde ve BT'lerinde incelenir. Önemli diğer bir nokta donör operasyon odasına alındığında veya gecikmeler olduğunda alıcı için hazırlık yapan cerrahi ekibe haber verilmesidir ki zaten yorucu bir operasyona hazırlanan ekip kendilerine uygun zamanlamaları yapabilsin ve alıcı hastanın operasyon odasına alınmasında daha iyi koordinasyon sağlanabilsin. Donör operasyon odasına alındıktan sonra monitorize edilir. Önceden yapılmamışsa bolus tarzda steroid (methylprednisolone 15 mg/kg) verilir. Steroid, donör PaO_2 artma ve akciğerinin iyileşmesinde hızlanmaya neden olmaktadır. AT ekibi donörü ilk gördüğünde hızlı bir şekilde tekrar değerlendirmelidir. Santral venöz hatlar nerden gidiyor, donörün idrar çıkışı nasıl, inotropik destek alıyor mu, dozlarında değişiklik var mı bunlar ekibin hastaneye ulaşması esnasında değişebilecek parametreler olup tekrar gözden geçirilmelidir. Transplantasyon cerrahının kontrol etmesi gereken parametreler Tablo 3 de özetlenmiştir.

Posterior-anterior akciğer grafi, bronkoskopi ve sternotomi sonrası fizik muayene bulguları organın transplantasyon açısından uygun olup olmadığına karar vermemize yardımcı olur. Akciğer grafisinde infiltrasyon veya kitle tespiti önemlidir. Ayrıca akciğer grafisi donör ve alıcının göğüs boşluğunun ve akciğerlerin boyut olarak karsılaştırılmasına yardım eder. Akciğerleri bir dikdörtgen yapı gibi düşünüp apeksden diyaframın ortasına dikdörtgenin boyu, kostofrenik açılardan çekilen yatay hattan ise dikdörtgenin eni elde edilir. Bu bize kabaca bir tahmin verir. Donör merkezine ulaşmadan önce donörü incelemeyi kabul eden merkezi cerrah, boy hesabını kabaca alıcı ve donör hastanın boyutuna göre alıcı hastanın patolojisini de düşünerek yapar. Takibinde süratlice bronkoskopi prosedürüne geçilmelidir. Kimi zaman prosedürün kendisinden çok gerekli ekipmanın sağlanması veya uygun bronkoskobun sağlanmasında sorun olur. Anestezi ekiplerince kullanılan teropatik niteliği sınırlı pediatrik bronkoskoplar bu işlem için uygun değildir. İdeali hastanın entübasyon tüpüne uygunluk gösterebilen emiş gücü yüksek, gerektiğinde rahatlıkla mayi gönderilip kanalları açılan yetişkin tipi bronkoskoptur. Bronkoskopik muayene önem arz eder, hava yollarında travma değerlendirilmeli, bası mevcudiyeti not edilmeli, hava yolları sekresyonlardan iyice temizlenmeli, sekresyonların kalitesi ve tekrar sekresyonun toplanması donörün değerlendirilmesi açısından önemli bulgulardır. Ağır kokulu, sağ ana hava yollarını dolduran koyu kahverengi yeşil renkli sekresyonlar mide ihtivası aspirasyonunu düşündürüp tekrar koleksiyon ile donörü reddetmemize neden olabileceği gibi, kurşunlanma ile beyin zedelenmesi mevcudiyetinde postnasal doku ve kan aspirasyonlari benign nedenler düşünülerek donörü kabul etmemizi sağlayabilir. Bronkoskopi sonrasında bronkoskop bize tekrar lazım olabileceğinden uygunca prezerve edilmesi ve ilgili ekiplere bunun belirtilmesi gerekir. Daha önceden kültür ve bronkoalveoler lavaj (BAL) gönderilmişse sonuçları sorgulanmalı gerekirse merkezi laboratuar ile irtibat kurulmalıdır.

Tabo 3. Akciğer Transplantasyon ekibinin kontrol etmesi gereken parametreler

Ölüm nedeni
Ventilatörde kalma süresi
Tıbbi hikâye
Sigara kullanımı
Akciğer grafisi bulguları
Arteryel kan gazı
Bronkoskopi bulguları
Bronko alveolar lavajdan gram boyama ve kültür sonuçları

Cerrahi Teknik

Hastanın cerrahi hazırlık olarak uygunca boyanması ve göğüs ve abdomenin açıkta bırakılarak örtülmesi gerekir. Abdominal takıma ve göğüs takımına bağımsız çalışabilen iki ayrı koter ve en az 2 tercihen 3 aspiratör hazırlanmalıdır. Sternotomiyi takiben dikkatlice hemostazis yapılır. Eğer kardiyak takım mevcutsa cerrahi pozisyonda (hastanın sağında primer cerrahi pozisyonda saf alma) öncelik onlara aittir. Sternal retraktör innomiate venin divizyonu ile nerdeyse sonuna kadar açılabilir, yalnız operasyona başlamadan önce santral kateterlerin nerden girdiği dikkatlice sorgulanmalıdır, keza santral venöz kateter sol juguler veya subklaviyan girişli ise innomiate venin divizyonu santral aksesin kaybına neden olacağından donörü hemodinamik olarak güç bir pozisyona sokabilir. Bu durumda innomiate venin gerilimi kontrol edilerek sternal retraktör dikkatlice maksimum seviyeye kadar açılır. Akciğerlerin değerlendirilmesi için dikkatlice plevralar açılır. Bunun için diaframa yakın kısımdan başlanabilir, dilenirse kısa süreli akciğerler ventilasyondan ayrılabilir, önemli olan plevral boşluklara girilirken akciğerlere zarar verilmemesidir. Apikal kısımda diseksiyon manibriyum sterniye kadar devam ettirilir ve torasik arterlerin veya venlerin zedelenmesi önlenir, kanamaları halinde kontrolleri güç olabilir. Akciğerlerin ventilasyonu gözlenir. Akciğerlerin kompliyans özelligi ventilasyonda ve ayrıyken değerlendirilir. Dikkat edilecek bir diğer nokta eviserasyonun dikkatli yapılmasıdır. Genelde sağ akciğerin eviserasyonu esnasında hemodinamik problem olmaz, böylece tüm loblar, inferior yüzey ve posterior kısımları rahatça değerlendirilebilir ama sol akciğerin mobilizasyonu esnasında kalp de pozisyon değiştireceğinden muayene çabucak yapılmalı, tansiyon değişikliklerinde muayenede ısrarcı olunmamalı gerekirse anestezi ile koordineli çalışarak vazopressörlerle donör hemodinamisi muayene bitene kadar desteklenmelidir. Bronkoskopi ile uyumlu konsolidasyon var mı gözlenir. Bazen pulmoner emboliye uygun kitle ve hematom gözlenebilir, bu akciğerleri reddetmek için geçerli bir neden değildir. Ventilasyondan ayrılan akciğerlerde kitle yönünden dikkatli bir palpasyon muayenesi yapmak gerekir. Kitle muayenesi özellikle uzun sureli sigara içicileri için önemlidir. Kitle

mevcudiyetinde, özellikle akciğer dokusunu içeri çeken, skarlaşmaya neden olan, düzensiz konturlu kitlelerde wedge biyopsi almak gerekir. Hiler kısımda lenf nodları ele gelebilir. Atelektatik segmentler 30-40 cm H2O valsalva manevrası ile rahatça açılır, açılmayan atelektatik segmentlerin mevcudiyetinde bronkoskopiyi tekrarlamak gerekebilir. Akciğerlerin yüzeyinde amfizematöz değişiklikler iyi yorumlanmalıdır, blebler çok yaygın değilse kabul edilebilir ama büllöz değişiklikler ve belirgin sigara hikâyesi, PaO_2'dan çok ileri CO_2 retansiyonu akciğerleri reddetmemiz için yeterlidir. Travma mevcudiyetinde laserasyonlar geniş ise, rezeke edilemeyecek kadar medialde ise, tüm bir lob hiperemik görünümlü ise yine akciğerleri reddetmekte fayda vardır. Eğer alıcı göğüs kavitesi küçük ise lobektomi ile kabul ettiğimiz vakalar oldu ama bu dikkatli değerlendirilmesi gereken bir konudur. Bunun yanında eğer bir lob ağır, içine su çekmiş sünger gibiyse yine endişe duyulması gerekir, bu ileri lobar bir ödem, travma nedeniyle içeriden zedelenme veya pnömoninin işaretçisi olabilir. Akciğer muayenesi tamamlandıktan ve tüm atelektatik segmentler usulünce açıldıktan sonra anestezi ekibinden arteryel kan gazı alınması rica edilir. Bu kan gazı en ideal şartlarda gönderilmelidir, akciğerler hastanın kilosuna uygun bir tidal hacimde (10 ml/kg) ventile edilmeli, FiO_2 100% olmalı ve PEEP 5 cm H2O olmalıdır. Bu ideal şartlarda eğer PaO_2 350'nin üzerinde ise akciğerler rahatlıkla kabul edilebilir. Şüpheli kan gazı sonucunda valsalva tekrarlanıp pulmoner venlerden ayrı ayrı kan gazı alınarak (tercihen sağ superior ve sol superior pulmoner venlerden) anestezi ekibine verilir ve dikkatlice sağ-sol işaretlenip kan gazı istenir. Kan gazı sonuçları ile merkez cerrahi ekip aranmalı ve tüm bulgular değerlendirilerek donör akciğerlerin kabulü için bir karar verilmelidir. Eğer karar kabul yönünde ise akciğerlerin göğüsten çıkarılmasını kolaylaştıracak diseksiyona geçilir.

Pratikte diseksiyon ne kadar detaylı yapılırsa akciğerleri çıkarmak da o kadar kolay olur. O yüzden birkaç kritik basamaktan söz etmek istiyoruz. Aorta ve ana pulmoner arter arası perikardial katlantı divize edilmeli ve aorta bir teyp ile dönülmelidir. Bu kros klemp koyma aşamasında klempin aortayı tamamen kapsamasını kolaylaştıracağı gibi eğer kan ile görüntümüz maskelenmişse teypin asılması aracılığı ile kros klempin el yordamıyla konulmasına da yardımcıdır. Aynı zamanda aortun mobilize edilmesiyle vena kava superior diseksiyonu işlemi kolaylaştırılır. Unutulmaması gereken diğer bir nokta kimi zaman donör cerrahisi için yalnız bir cerrahın mevcut olabileceği ve o cerrahın tek başına güvenlice diseksiyon yapabilecek manevraları bilmesi ve gerektiğinde kendi kendinin asistanlığını yapabilmesidir. Aorta teyple dönüldükten sonra vena kava superior (VKS) dikkatlice perikarddan ayrılır, altından geçen sağ pulmoner arterden de ayrılabilir. Çevresi bir teyp veya kalın ipekle dönülür. VKS ye dökülen azigos veni izole edilir ve ipek ile dönülerek bağlanır ama divize edilmez, divizyonu kros sonrasına bırakılmalıdır keza kanamasını kontrol etmek hayli güç olabilir. Vena kava inferior (VKI) perikardial katlantısından lateralde ayrılır. İnferior pulmoner ven ve VKI arasında yeterli boşluk sağlanmış olunur, böylece VKI divize edildikten sonra veya sırasınca inferior pulmoner venin zedelenmesi de önlenir. Yapılacak son bir cerrahi diseksiyon da trakeanın diseksiyonu ve teyple dönülmesidir. Innominate arterin zedelenmesinden kaçınmak için seyrine dikkat etmek gerekir. İyice yukarıda orta hatta trakea palpe edildikten sonra koterle çevresi diseke edilir. Parmakla veya ucu künt bir sirküler klemple dönülürken membranöz kısmının zedelenmemesine dikkat edilmelidir. Bu aşağıda aortanın sağında karinadan önce de yapılabilir (özellikle trakeostomisi olan hastalarda cerrahi alanın kontaminasyonundan kaçınmak için). Trakeanın dönülmesi veya eksplorasyonu dilenirse kros klemp sonrasına da bırakılabilir. Cerrahi hazırlık yapıldıktan sonra tüm donör ekipleri merkezleri ile irtibat kurarak kros klemp zamanlaması için anlaşmaya varmalıdır.

Donör akciğerlerin hazırlanmasında önemli diğer bir nokta arka masanın hazırlanmasıdır. Bunun için uygun bir masa torasik cerrahi ekip için ayrılır. Akciğerlerin ayrı ayrı paketleneceği iki büyük bazine (leğen) iki geniş torba geçirilir. İkinci torbanın içi kırılmış buz ile doldurulur (2 lt %0.9 salin veya ringer laktat muhtevası kadar- 500 cc de soğuk %0.9 salin ilave edilir). Üçüncü bir torba geçirilir ve 500 cc soğuk Perfadex ile doldurulur. Bu son torba akciğerleri içine alacak ilk torba olucaktır. Dikkatlice sağ ve sol akciğer etiket tabelaları masaya yerleştirilir. Bunun yanında sol ve sağ akciğerin bronkiyal divizyonu için kesici stepler masada hazırlanır. Akciğerlerin arka masa flushing için gerekli hatlar hazırlanır. Sağ ve sol akciğerin divizyonu için gerekli cerrahi pikap ve bir makas yerleştirilir. Tüm hazırlıklar bittikten sonra kros klemp zamanlaması için geriye sayım başlanır.

Organların çıkarılacağı zaman geldiğinde anestezi ekibinden 30.000 ünite heparin IV uygulanması istenir. Bu arada torasik ekip olarak anestezi ekibine kros klemp konulsa bile ventilasyona devam edileceği hatırlatılır ki anestezi ekibi kros konduktan sonra operasyonun bittiği düşüncesi ile görev yerlerinden ayrılmasın. Kardiyak takım mevcutsa aortaya kardiyopleji kanüllerini yerleştirir, hatlarını ve kardiyopleji solüsyonlarını ayarlar. Torasik takım ana pulmoner arterde bifurkasyona yakın purse string dikişini koyar ve pulmonopleji vermek icin uygun kanülünü yerleştirir (UPMC olarak biz metal uçlu L şeklinde bir kanül kullanıyoruz ve kanülün ucunu bifurkasyona yakın olduğumuz için pulmonoplejinin akımında duvara temas ile sorun olmaması için pulmoner kapağa doğru yönlendiriyoruz) Pulmonopleji icin 0-4C derecede Perfadex solüsyonundan 70 cc/kg (donör 80 kg ise yaklaşık 6 lt lik Perfadex hazırlanır) hesaplanarak sıvı torbaları yukarıya asılır. Burada gravite ile drenaj esastır, dışarıdan kompresyon uygulanmaz. Bunun yanında ilk 1 lt'lik torbanın medikasyonunda 50 mg Nitrogliserin ve 500 µg Alprostadil (PGE-1) kullanılır. Kros klemp koymadan önce önemli diğer bir nokta sol atriyum drenajının iyi sağlanması için kardiyak takım ile plan

yapılmasıdır. Genellikle anlaşılan yöntem sol atriyal apendiksinden drenajdir, pratikte uygulanan bir Satinsky klemp ile sol atriyal apendix kesilebilir. Kros klemp koymadan önce tüm donör takımları için plan tekrar gözden geçirilir, akciğerler son bir kez valsalva ile ekspanse edilir ve geride atelektatik segment kalmaması için özen gösterilir. Torasik cerrah IV 500 µg alprostadili ana pulmoner arterden injekte eder, bu pulmoner yatakta vasodilatasyon yapıp pulmonoplejinin yaygın olarak vasküler komponentlere dağılmasını sağlayacaktır. SVK ligatüre edilir ve IVK iyi bir şekilde drene edilmesi için genişçe transekte edilir. Bir süre sonra aorta kros yerleştirilir ve kardiyopleji başlatılırken sol atrial apendiksin üzerindeki Satinsky klemp kaldırılır ve pulmonopleji de başlatılır. Böylece hem sol ventrikül akciğerlerden gelen kanın drene edilmesi suretiyle distansiyondan korunur hem de sol atrium iyi drene edildiği için pulmonopleji akımı iyi olur, akciğerler pulmonopleji yüzünden gereksiz bir pulmoner ödemden ve intravaskuler basınç artışından korunmuş olur. Topikal soğutma için de kırılmış sulu buz da akciğerlere ve kalbin üzerine tatbik edilir. Kardiyopleji öncelikli olarak bitebilir ama cerrahi rezeksiyon için pulmonoplejinin bitmesi beklenir. Önemli olan iyi ekplorasyonda cerrahi sınırlar içinde donör organların hazır-

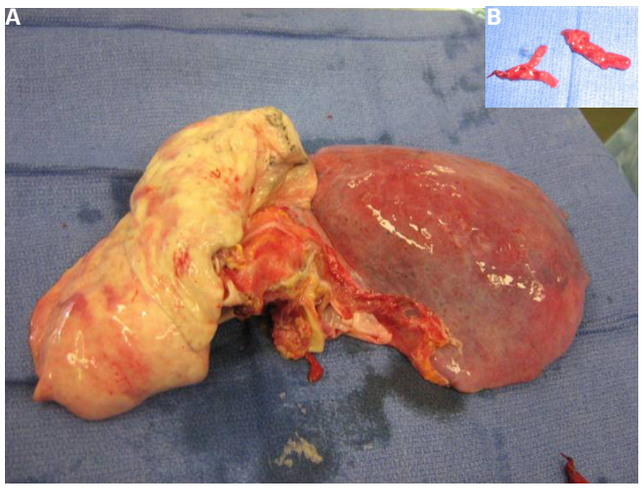

Şekil 2. A) Sağ alt lobun antegrad yetersiz perfüzyonu ve prezervasyonu sonucu iskemik görünümü ve B) retrograd perfüzyon sonrası pulmoner arterden elde edilen pıhtılar.

lanmasıdır. Pulmonopleji biter bitmez pulmoner kanül yerinden çıkarılır ve anestezi ekibinden tidal hacmin düşülmesi (1/2 veya 1/3 ü kadar ventilasyon yeterlidir) ama ventilasyonun devamı istenir. Akciğerlerin içinde barındırdığı oksijen transport esnasında iskemiden koruyucudur, fakat aşırı ventilasyon (yüksek tidal hacim veya valsalva manevrası ile trakeanın klemplenmesi gibi) transport esnasında ve irtifa ile hava basınçları değişiminde barotravmalara neden olabileceğinden arzu edilmez. VKI kesisi tamamlanır, sağ inferior pulmoner venin zedelenmemesine özen gösterilir. Pulmoner venlerin hazırlanması için iki teknik kullanılabilir, ya koroner sinus altından sol atriyumun inferioruna neşterle girilerek pulmoner venlerin ağızları görülerek içerden pulmoner güdükler hazırlanır, ya da cerrahi sınırlar dışarıdan belirlenerek kesiler dışarıdan yapılır. Dışarıdan kesi yapmak için solda pulmoner venlerin bifurkasyonundan 1 cm içeriden anterior bir kesi, sağda ise Waterson oyuğu geliştirildikten sonra yine pulmoner bifurkasyondan mediale 1 cm üzerinden sol atrium anterolateral kesisi yapılır. Her iki lateral kesi inferior ve superiorda makasla birleştirildiğinde her iki takıma da yetecek sol atrium dokusu geride bırakılmış olunur. Takibinde aorta ve SVK ayrılır. SVK ayrılırken sağ pulmoner artere zarar verilmemesine özen gösterilir. Kanülasyonun yapıldığı hizadan da ana pulmoner arter divize edilerek kardiyak takım kalbi cerrahi sahadan uzaklaştırır. Böylece geriye kardiyektomi sonrası sol atrial doku, bronş ve pulmoner arter bifurkasyonu ile birbirine bağlı akciğerler kalır. Torasik cerrah operasyon masasının primer cerrahi pozisyonunu aldıktan sonra toraks boşluklarını aspire eder ve kabaca akciğerleri ve perikardı mobilize ederek özefagustan sonra inen aortayı mümkün olduğunca apikalde transekte eder. Trakeanın kenarlarından kafa tabanı damarları da transekte edilip trakea serbestleştirilir. Anestezi ekibinden endotrakeal tüpü geri alması istenir ve TIA 60 stepler kullanılarak akciğerler ventile olurken trakea klempe edilir, ikinci bir stepler veya Kelly klemp yardımıyla trakea ayrılır ve divize edilir. Her iki akciğeri göğüs boşluğunda tutan yapışıklıklar da makas yardımıyla divize edilerek akciğerler genişçe bir kapta arka masaya taşınır.

Arka masada sol atriyum posteriordan her iki akciğer ven orifislerine eşit uzaklıkta transekte edilir. Pulmoner arterler bifurkasyondan divize edilir. Sol ana bronş GIA stepler yardımıyla divize edilir. Akciğerler uygun kaplarına ve torbalarına yerleştirildikten sonra pulmoner venlerin orifislerinin her birinden uygulanacak 0-4C^0 de Perfadex ile geri flushing başlatılır. Pulmoner arter orifislerinden pulmoner embolektomiler, hava, kan ve parçacıklar drene edilir (Şekil 2). Artık Perfadex torba içinde birikirken bu işlem her orifisten en az 250 cc Perfadex uygulanacak ve pulmoner arterlerden tamamen temiz sıvı gelene kadar sürdürülür. Doku tiplemesi için CORE personeli yeterli lenf dokusu alamadıysa kolayca lenf nodları akciğerlerden ve trakea çevresinden çıkarılabilir. Takibinde akciğerler sağı ve solu karıştırılmadan ve tekrar gözden geçirilerek uygunca paketlenir, levhalanır ve soğuk saklama kabına yerleştirilmek üzere CORE personeline teslim edilir. Gerekli evraklar ve operasyon notu imzalandıktan sonra zaman kaybedilmeden hastaneden ayrılmak için hazırlanılır ve merkez cerrahi ekibe haber verilir ve operasyon ile ilgili endişeler, kaf boylarında kısalık veya vasküler yapılarda zedelenme vb. gibi detaylar kısaca belirtilerek donör hastanesinden ayrılınır. Bundan sonra da merkez ile iletişim uçak donör şehirden ayrılırken ve uçak merkez şehre indiği zaman yapılmalıdır.

Sonuç

Günümüzde AT'de en önemli sorun donör sayısının yeterli ol-

mamasıdır. Listede bekleyen olgular, uygun donörü beklerken, büyük oranda kaybedilmektedir. UPMC, bu sorunun çözümüne katkı olacağı düşüncesiyle, donör akciğerlerin çıkarılması ve korunmasında ilerlemelere paralel olarak, donör seçim kriterlerini genişletmiş ve AT'nin dünyada önde uygulandığı merkezlerden biri olmuştur. Yapılan agresif uygulamalara rağmen alıcı hastaların hayatta kalımları UNOS (United Network for Organ Sharing) raporlarına uygun şekilde seyretmiştir. Bunun yanında tüm dünyada olduğu gibi UPMC'de de donör kullanımını arttırmaya yönelik DCD ve normotermik ex vivo akciğer perfüzyonu gibi teknikler geliştirilmekte ve denenmektedir. Gerek donör seçimi, gerekse donör akciğerin çıkarılması ve transportunda UPMC'nin kendine özgü kriterlerinin ileride yapılacak klinik ve deneysel çalışmalara referans olacağını düşünmekteyiz.

Kaynaklar

1. De Perrot M, Keshavjee S. Lung preservation. Semin Thorac Cardiovasc Surg. 2004 Winter;16(4):300-8. Review.
2. Orens BJ, Estenne M, Kotloff R, Boehler A, Glanville AR, Morton J and et al. A Review of Lung Transplant Donor Acceptability Criteria. The Journal of Heart and Lung Transplantation 2003: 22(11):1183-1200.
3. Thacker J, Toyoda Y. In: Cecka JM, Terasaki PI editors. Clinical Transplantations 2009. 1nd ed. Los Angeles: Ucla Tissue Typing Laboratory; 2009. p. 179-195.
4. Kawut SM, Reyentovich A, Wilt JS, Anzeck R, Lederer DJ, O'Shea MK, et al. Outcomes of extended donor lung recipients after lung transplantation. Transplantation 2005;79(3):310-6.
5. Shigemura N, Bhama J, Bonde P, Thacker J, Bermudez C, Sareyyupoglu B, et al. Donors with smoking history have better long-term outcomes than with no smoking history in adult lung transplantation. J Heart Lung Transplant 2011;30(4):109-9.
6. Alvarez A, Moreno P, Espinosa D, Santos F, Illana J, Algar FJ et al. Assessment of lungs for transplantation: a stepwise analysis of 476 donors. Eur J Cardiothorac Surg. 2010; 37(2):432-9.
7. Yücel O, Güler A, Şirin YS, Gamsızkan M, Şahin MA, Eken A and et al. Akciğer Transplantasyonunda Kolay Uygulanabilir İskemi Reperfüzyon Modeli. J Clin Anal Med 2009;1(1):13-20.
8. Salvadori M, Rosso G, Carta P, Larti A, di Maria L, Bertoni E. Donors positive for hepatitis B core antibodies in nonliver transplantations. Transplant Proc. 2011;43(1):277-9.
9. Doucette KE, Weinkauf J, Sumner S, Ens K, Lien D. Treatment of hepatitis C in potential lung transplant candidates. Transplantation. 2007 27;83(12):1652-5.
10. Weill D, Dey GC, Hicks RA, Young KR Jr, Zorn GL Jr, Kirklin JK et al. A positive donor Gram Stain does not predict the development of pneumonia, oxygenation or the duration of mechanical ventilation following lung transplantation. J Heart Lung Transplant 2001; 20(2):255
11. Puskas JD, Winton TL, Miller JD, Scavuzzo M, Patterson GA. Unilateral donor lung dysfunction does not preclude successful contralateral single-lung transplantation. J Thorac Cardiovasc Surg 1992; 103(5):1015-7.
12. Toyoda Y, McCurry KR. Prior cardiac surgery is not a contraindication for lung donor. Ann Thorac Surg. 2007;84(1):314-6.
13. Sareyyupoglu B, Shigemura N, Toyoda Y. Utilizing donor lungs after thrombolytic therapy and thrombectomy for acute massive pulmonary embolus. J Heart Lung Transplant. 2011;30(3):358.
14. De Oliveira NC, Osaki S, Maloney JD, Meyer KC, Kohmoto T, D'Alessandro AM, et al. Lung transplantation with donation after cardiac death donors: long-term follow-up in a single center. J Thorac Cardiovasc Surg. 2010;139(5):1306-15.
15. Cypel M, Yeung JC, Liu M, Anraku M, Chen F, Karolak W, et al. Normothermic ex vivo lung perfusion in clinical lung transplantation. N Engl J Med 2011;364(15):1431-40.
16. Yüksel M, Özyurtkan OM. Akciğer Transplantasyonu. In: Yüksel M, Kalaycı G, editörler. Göğüs Cerrahisi. 1. Baskı. İstanbul: Özlem Grafik Matbacılık; 2001. Sayfa; 817-34.