Huge Pericardial Cyst Misleading Symptoms of COPD

KOAH Kliniğini Taklit Eden Dev Perikardial Kist Olgusu

Dev Perikardial Kist / Huge Pericardial Cyst

Göktürk Fındık[1], Seray Kalaycıoğlu Hazer[1], Yetkin Ağaçkıran[2], Koray Aydoğdu[1], Sadi Kaya[1]
[1] Göğüs Cerrahisi Bölümü [2] Patoloji Bölümü,
Atatürk Göğüs Hastalıkları ve Göğüs Cerrahisi Eğitim ve Araştırma Hastanesi, Ankara, Türkiye

Özet

Perikardial kistler nadir görülen, konjenital, benign, mediastinal lezyonlardır. Tüm mediastinal kistik lezyonların üçte birini oluşturur. Genellikle asemptomatik seyreder. Ancak büyük boyutlara ulaşınca mediastinal kompresyon sebebiyle dispne, göğüs ağrısı ve paroksismal taşikardi ve öksürük gibi semptomlar oluşturabilir. Nadir olarak akciğerde oluşturduğu atelektazi sebebiyle bu organa bağlı spesifik bulgular görülebilir. Olgumuz altmış beş yaşında bayan hasta idi ve yedi yıldır KOAH(kronik obstruktif akciğer hastalığı) tanısıyla takip ediliyordu. Hastanın posterior anterior akciğer grafisinde sağda diyafragma yüksekliği vardı. Çekilen toraks bilgisayarlı tomografisinde (BT) sağ hemitoraksta, diyafragma komşuluğunda, dev yapıda ve akciğere bası yapan kistik lezyon izlendi. Hastaya sağ torakotomi ile kist eksizyonu yapıldı. Hastanın postoperatif dönemde klinik bulguları tamamen geriledi ve bronkodilatör tedavi gereksinimi azaldı. Perikardial kistlerde düz akciğer grafisinde asıl lezyonun gözden kaçabileceği ve bu hastalarda büyüyen kiste bağlı bası bulgularının KOAH kliniğine benzer semptomlar oluşturabileceğini akılda tutulmalıdır.

Anahtar Kelimeler

Perikardial Kist; KOAH Kliniğini Taklit; Dispne

Abstract

Pericardial cysts are rare benign congenital mediastinal lesions. It accounts 30% of all mediastinal cysts. They are usually asemptomatic. They can produce the compression of the mediastinal structures typically caused the symptoms of dyspnea, thoracic pain, tachicardia and cough due to the unusual large size of the cyst. It can performed symptoms of lung atelectasia. The case was a sixty-five years old woman followed with a diagnosis of COPD for seven years. The patient was admitted to our center with the diagnosis of elevation of the right hemidiaphragm on chest radiography. The computed tomography revealed a cystic lesion adjacent to the right hemidiaphragm and cyst excision was performed via right thoracotomy. Patient's postoperative clinical findings indicated that the symptoms of COPD regressed completely and the patient did not require any further bronchodilator therapy. The aim of this case report is to demonstrate that the pericardial cysts can be missed in chest radiographs and impression of cysts may cause COPD like symptoms in these patients.

Keywords

Pericardial Cysts; Imitation of COPD; Dyspnea

DOI: 10.4328/JCAM.418 Received: 22.10.2010 Accepted:30.10.2010 Printed: 01.04.2012 J Clin Anal Med 2012;3(2): 218-220.
Corresponding Author: Göktürk Fındık, Atatürk Göğüs Hastalıkları ve Göğüs Cerrahisi, Eğitim ve Araştırma Hastanesi Göğüs Cerrahisi Bölümü, Ankara, Türkiye.
T.: +903123552110 F.: +903123552135 E-Mail: gokturkfindik@hotmail.com

Giriş

Perikardial kistler mediastenin benign konjenital lezyonlarıdır. Gebeliğin 6. haftasında oluşmaya başlar ve yaşla beraber büyümeye devam eder. Hastalık 4. ve 5.dekatta semptomatik hale gelir [1]. Görülme sıklığı yaklaşık 1/100000'dir [2,3]. Klasik olarak tek keselidir. Kistin içi mesotelyum veya endotelyum tarafından döşenmiştir. Perikardial mesafe ile ilişkisi yoktur. Kadın ve erkeklerde eşit sıklıkla görülürler ve çocuklarda nadiren fark edilirler. Vakaların %90'ı sağ ve sol kardiyofrenik açıda kalan kısmı mediastenin diğer bölgelerinde görülür. En sık görüldüğü yer ön mediastende sağ kardiyofrenik açıdır. Olguların yaklaşık %50'si asemptomatiktir ve tesadüfen fark edilir. Kistlerin bası yapması sonucu göğüs ağrısı, dispne ve öksürük gelişebilir. Ba- zen bası yaptığı organa bağlı bulgu oluşturur. Olgumuzda olduğu gibi KOAH kliniğine benzer semptomlar oluşturabileceği akılda tutulmalıdır.

Olgu Sunumu

7 yıldır KOAH tanısıyla takip edilen altmış beş yaşında bayan hasta, nefes darlığı ve göğüs ağrısı şikayetleri ile kliniğimize başvurdu. Hastanın özellikle egzersiz sırasında artan ve dinlenmekle geçen nefes darlığı şikayeti vardı. Yapılan fizik muayenesinde sağ hemitoraks bazalde solunum seslerinde azalma ve sağda daha belirgin olmak üzere bilateral ronküs mevcuttu. Hastanın posterior anterior (PA) akciğer grafisinde sağ hemitoraksta diyafragma yüksekliği vardı (resim 1). Solunum fonksiyon testi sonuçları FEV 1: 1,25, FVC: 1,73 ve FEV1/FVC: %72 idi. Toraks bilgisayarlı tomografide, sağ hemitoraksta, diyafragma komşuluğunda ve akciğerde atelektazi oluşturan 15x10x10 cm boyutlarında kistik lezyon vardı (resim 2). Hastaya sağ torako- tomi ile kist eksizyonu yapıldı. Postoperatif tanısı perikardiyal kist olarak raporlandı (resim 3). Hastanın postoperatif erken dönemde KOAH lehine değerlendirilen semptom ve fizik muay- ene bulguları tamamen geriledi, solunum fonksiyon testlerinde iyileşme izlendi ve takiplerinde bronkodilatör tedaviye gereksin- imi azaldı. Klinik takibinde herhangi bir sorunla karşılaşılmayan hasta sorunsuz olarak 8. günde taburcu edildi. Hastanın post- operatif 1. ayda solunum fonksiyon testi sonuçları FEV 1: 1,54, FVC: 1,87 ve FEV1/FVC: %82 idi.

Tartışma

Mediastinal kistler tüm mediastinal kitlelerin %7'sini ve primer mediastinal benign lezyonların yaklaşık %20'sini oluşturur. Mediastinal kistik lezyonların ise yaklaşık olarak yarısını bronkojenik kistler, üçte birini perikardiyal ve beşte birini de enterik veya duplikasyon kistleri oluşturur. Genellikle konjenital orijinli olmalarına rağmen akkiz de gelişebilirler. Gebeliğin ortalama 6. haftasında oluşan lezyonlar 4. ve 5.dekatta kistlerin büyümesiyle semptomatik hale gelir (1). Perikardı oluşturan fötal lakunanın inkomplet birleşmesi sonucu oluşur. Üçte ikisi sağ kardiyofrenik açıda yerleşir [4,5]. Ancak posterior mediasten ve paratrakeal alanda atipik lokalizasyonlar bildirilmiştir[6,7]. Olgumuz 6. dekatta ve sağ posterolateral alanda yerleşimli idi. Hastanın daha önce yapılan tetkikleri yoktu. Ancak lezyonun büyüklüğü ve yerleşim yeri göz önüne alınırsa konjenital olduğu düşünülebilir. Perikardiyal kistler semptomları bulunduğu yere ve yaptığı basının şiddetine bağlı olarak değişiklik gösterir. Literatürde; superior vena cavaya basan, bununla ilgili bulgular veren ve internal hemorajiye bağlı akut sağ kalp yetmezliğine yol açan vakalar sunulmuştur [8,9]. Ancak en sık rastlanan semptomlar göğüs ağrısı, dispne ve öksürüktür. Olgumuzda nefes darlığı ve yan ağrısı şikayeti vardı. Hasta özellikle efor sırasında ar- tan dispneden şikayetçi idi. Uzun süreli bronkodilatör tedaviye rağmen şikayetlerinde azalma olmayan hastada, perikardi- yal kistin varlığı ve dev boyutlara ulaşması altta yatan KOAH'ı tetiklemiş olabilir. Postoperatif SFT'nin öncekine göre belirgin olarak düzelmesi ve hastanın postoperatif şikayetlerindeki dü- zelme -perikardiyal kistte KOAH'ı taklit eden bir klinik- olarakta yorumlanabilir. Dev kistin akciğerde oluşturduğu atelektazi tab- losu, hastadaki efor dispnesini artırmış olabilir.

Tanıda akciğer grafisi, floroskopi, toraks BT ve seçili vakalarda ekokardiyografi kullanılır [10]. PA akciğer grafi küçük ve kalbin arkasında kalan lezyonlarda yanlış negatif sonuç verebilir. Ba- zen de bizim olgumuzda olduğu gibi dev boyutta ki lezyonlarda kendini farklı lezyon olarak gösterebilir. Bu nedenle toraks BT altın standarttır. Ayırıcı tanıda da bilgisayarlı tomografi (BT) faydalıdır. Atipik lokalizasyonda olanlarda veya komplike olması nedeniyle kistik görünüm vermeyen olgularda manyetik rezonans görüntüleme (MRG) kullanılabilir [11]. Ayırıcı tanıda bronkojenik kistler, foregut kistleri, lipom, nörojenik tümörler, sarkomlar, metastazlar, akciğer tümörleri, akciğer abseleri, granülomatöz lezyonlar, ampiyem poşları, diyafragmatik herniler, damar anevrizmaları ve lenfanjiomlar düşünülmelidir [12].

Perikardiyal kistte tedavi cerrahi eksizyondur. Tedavi edilmeyen olgularda kistin çapı büyük boyutlara ulaşır ve komplikasyon ris- ki artar. Ayrıca kistin içine hemoraji, plevra ve perikarda rüptür, bronş ve kalp gibi etraf dokulara bası nedeniyle hemodinamik ve solunumsal bozukluklar, kistin perikardiyal boşluğa rüptürü sonucu akut sağ kalp yetmezliği ve tamponat gibi komplikasyon- lar bildirilmiştir [9,13,15]. Dolayısıyla tedavisi geciken olgularda morbidite ve mortalite yükselir [14]. Torakotomi, median sternotomi veya seçilmiş vakalarda VATS (video assisted thoracoscop- ic surgery) ile rezeksiyon uygulanabilir. Lezyonlar düzgün sınırlı oldukları için kolaylıkla çıkarılır. Olgumuza lateral torakotomi ile total eksizyon yapılmıştır.

Sonuç olarak; perikardiyal kistler PA akciğer grafisinde fark edilemeyebilir ve hastalarda gelişen akciğer basısı bulguları KOAH kliniğine benzer semptomlar oluşturabilir. İlaçlara dirençli KOAH kliniği olan ve özellikle 5. dekattan daha yaşlı hastalarda PA akciğer grafisindeki basit diyafragma yükseklikleri için ileri tetkikler yapılmalı ve perikardiyal kistler akılda tutulmalıdır.

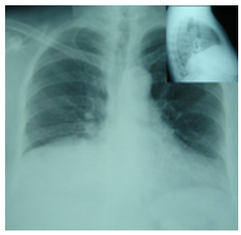

Resim 1. Düz ve yan akciğer grafisinde sağ hemitoraksta diyafragma yüksekliği görülüyor.

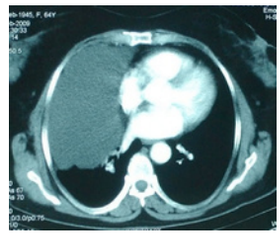

Resim 2. Toraks bilgisayarlı tomografide sağ hemitoraksta, diafragma üzerinde, kalbe komşu kistik yapıda lezyon görülüyor.

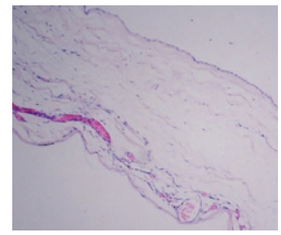

Resim 3. Perikardiyal kistte mikroskobik görünüm (HEX100).

Kaynaklar

1.Strollo DC, Rosado-de-Christenson ML, Jett JR. Primary mediastinal tumors Part II. Tumors of the Middle and Posterior Mediastinum. Chest 1997; 112(5): 1344-57.

2. Le Roux BT. Pericardial coelomic cysts. Thorax 1959; 14(1): 27–34.

3. Roober P, Maisin J, Lacquet A. Congenital pleural pericardial cysts. Thorax 1963; 18: 146-150.

4. Hynes JK, Tajik AJ, Osborn MJ, Orszulak TA, Seward JB. Two-dimensional echocardiographic diagnosis of pericardial cyst. Mayo Clin Proc 1983; 58(1): 60–3.

5. Tung KT, Chan O. Case report: misdiagnosis of an atypical pericardial cyst presenting in a patient with chest trauma. Clin Radiol 1991; 43(4): 272–3.

6. Sugita T, Yasuda R, Magara T et al. Pericardial cyst in

the midline position. J Cardiovasc Surg 1994; 35(1): 87-8.
7. Kutlay H, Yavuzer I, Han S, Cangir AK. Atypically located pericardial cysts. Ann Thorac Surg 2001; 72(6): 2137-9.
8. Mastroroberto P, Chello M, Bevacqua E, Marchese AR. Pericardial cyst with partial erosion of the superior vena cava. An unusual case. J Cardiovasc Surg 1996; 37(3): 323-4.
9. Borges AC, Gellert K, Dietel M et al. Acute right-sided heart failure due to hemorrhage into a pericardial cyst. Ann Thorac Surg 1997; 63(3) :845-7.
10. Unverferth DV, Wooley CF. The differential diagnosis of paracardiac leResim
3. Perikardiyal kistte mikroskobik görünüm (HEX100).
sions: pericardial cysts. Cathet Cardiovasc Diagn 1979; 5(1): 31-40
11. Vinee P, Stover B, Sigmund G, et al. MR imaging of the pericardial cyst. J Magn Reson Imaging 1992; 2: 593-6
12. Feigin DS, Fenoglio JJ, McAllister HA, Madewell JE. Pericardial cysts. A radiologic-pathologic correlation and review. Radiology 1977; 125(1): 15-20
13. Chopra PS, Duke DJ, Pellett JR, Rahko PS. Pericardial cyst with partial erosion of the right ventricular wall. Ann Thorac Surg1991; 51: 840-842
14. Zambudio AR, Lanzas JT, Calvo MJR et al. Non-neoplastic mediastinal cysts. Eur J Cardiothorac Surg 2002; 22(5): 712-6
15. Demirkaya A, Kaynak K. Mediastinal Kistler. Turkiye Klinikleri J Surg Med Sci 2006, 2(47):23-6