The Use of Posterior Short Segment Screw Fixation and Balloon Kyphoplasty in the Surgical Treatment of Traumatic Vertebral Fracture: A Case Report

Posterior Kısa Segment Transpediküler Vida Fiksasyonunun Travmatik Omurga Kırıklarında Balon Kifoplastiyle Birlikte Kullanılması: Olgu Sunumu

Vertebra Kırığında Balon Kifoplasti / Balloon Kyphoplasty in Vertebral Fracture

Sevim Öndül, Mustafa Durmuş
Beyin ve Sinir Cerrahisi Kliniği, Denizli Devlet Hastanesi, Denizli, Türkiye

Özet

Omurga kırıklarında cerrahi tedavi klinik pratikte sıklıkla kullanılmaktadır. Travmatik vertebra kırıklarında posterior transpediküler vida fiksasyonu ile stabilizasyon sağlanması uygulanan yöntemlerdendir. Travmatik yaralanma sonucu getirilen 48 yaşındaki erkek olgu L1 kompresyon kırığı tanısıyla yatırıldı. Kırık segmentin bir seviye üstü ve bir seviye altına posteriordan transpediküler vida konuldu. Kırık olan segmente ise balon kifoplasti uygulanarak anterior kolon güçlendirildi. Paralel rotlar ve transvers bağlayıcı konulmasıyla sistem tamamlandı. Allogreft ile füzyon yapıldı. American Spinal Injury Assosiation (ASIA) nörolojik derecelendirme sistemine göre olgu grade E olarak değerlendirildi. Olguya yaklaşık 10 cm'lik cilt ve fasya insizyonu yapıldı. Yaklaşık ameliyat süresi 70 dakika ve kan kaybı 100 cc'nin altındaydı. Olgu ameliyatın birinci günü mobilize edildi ve üçüncü günü ise hastaneden taburcu oldu. Travmatik omurga yaralanmalarında kırık omurun bir alt ve bir üst seviyesine uygulanacak kısa segment transpediküler fiksasyonla birlikte kırık omura uygulanacak balon kifoplasti uygulaması bu tip yaralanmaların cerrahi tedavisinde minimal invaziv cerrahi girişim metodu olarak kullanılabilir. Hastanede kalış süresinin kısa, kan kaybının az olması, erken mobilizasyon sağlaması, fikse edilen omur sayısının az ve güvenilir bir yöntem olması avantajlarıdır. Bu yazıda travmatik omurga kırığında kısa segment posterior transpediküler vida fiksasyonu ile birlikte kırık vertebra korpusuna balon kifoplasti uygulanarak omurganın fiksasyonu ve stabilizasyonu yapılan bir olgunun klinik ve radyolojik bulguları ile ameliyat tekniği sunulacaktır.

Anahtar Kelimeler

Vertebra Kırığı; Transpediküler Vida Fiksasyonu; Balon Kifoplasti

Abstract

Surgical treatments for the fracture of the spine are frequently used in clinical practice. Posterior spine stabilization with transpedicular screw fixation is one of the surgical treatment methods in the surgical treatment of spinal fractures. A 48-year old male patient was admitted to our hospital with a diagnosis of the L1 compression fracture resulting from traumatic injury. Posterior transpedicular screws were placed at one level above and one level below of the fractured vertebrate. Anterior column of the fractured vertebrate was strengthened with balloon kyphoplasty application. The system was completed with the placement of transverse rods. Fusion with allograft was performed. According to the ASIA neurological grading system, the patient was assessed as Grade E. 10 cm skin and fascia incision was done. Operation time of about 70 minutes and blood loss was less than 100 cc. The patient was mobilized on the first day of surgery and was discharged from the hospital on the third day after the surgery. Short segment transpedicular fixation on the one level above and one level below of the fractured vertebrate together with balloon kyphoplasty on the corpus of the fractured vertebrate may be used as a minimally invasive surgical treatment in such kind of injuries. The advantages are short duration of hospital stay, less blood loss, providing early mobilization, and a reliable method for fixation and stabilization. In this article, a case with traumatic fracture that fixed and stabilized with short segment transpedicular screw placement and balloon kyphoplasty application was presented.

Keywords

Vertebral Fractures; Pedicle Screw Fixation; Balloon Kyphoplasty

DOI: 10.4328/JCAM.454 Received: 20.10.2010 Accepted: 06.11.2010 Printed: 01.04.2012 J Clin Anal Med 2012;3(2): 224-226
Corresponding Author: Sevim Öndül, Beyin ve Sinir Cerrahisi Kliniği, Denizli Devlet Hastanesi, Denizli, Türkiye.
T.: +902582639311 F.: 0258 261 92 06 E-Mail: sevimondul@yahoo.com.tr

Giriş

Travmatik omurga kırıkları omurganın biyomekanik stabilizasyonunu bozan ciddi yaralanmalardır. Kırık omur nedeniyle kemik fragmanlar omurga kanalını kapattığı zaman beraberinde nörolojik defisitler de görülür. Hastalığın cerrahi tedavisinde; nöral yapının dekompresyonu, omurga fiksasyon ve stabilizasyon teknikleri kullanılmaktadır. Bu teknikler omurgaya anterior, posterior veya sirkumferansiyel olarak uygulanabilir [1-4]. Trivedi [5] farklı cerrahi girişim yöntemleri tanımlamıştır.

Omurganın posteriordan transpediküler fiksasyon ve stabilizasyonu kısa segment veya uzun segment şeklinde yapılabilir. Kısa segment enstrümantasyon, posterior kolonun stabilizasyonu ve ana deformitenin düzeltilmesinde bir yöntemdir. Bununla birlikte bu yöntem anterior kolonu destekleyemez. Kısa segment fiksasyon tekniğinin önemli dezavantajlarından birisi biyomekanik yönden stabilizasyonunun güçlü olmamasıdır. Bu tip stabilizasyonda, posterior kolonu destekleyen pedikül vidalarının, anterior kolon desteğini yeterli sağlayamaması neticesinde kifotik deformitede artma görülür [4]. Anterior kolonun desteklenmesinde, kafes enstrümanlar anterior veya posterolateral girişim yöntemiyle kullanılabilir. Bu girişimlerde ameliyat süresi fazla, kan kaybı yüksek ve iyileşme süresi uzundur. Bunlara ilave olarak bu girişimlerin komplikasyon oranı da yüksektir [4].

Balon kifoplasti tekniği Lieberman [6] tarafından tanımlanmıştır. Bu teknik anterior kolon yetmezliğinin minimal invaziv teknikle düzeltilmesi ve desteklenmesini sağlayan bir yöntemdir. Bizler kırık olan vertebra korpusuna balon kifoplasti ve komşu vertebralara posterior kısa segment fiksasyonu uygulayarak biyomekanik açıdan daha güçlü fiksasyon sağlanabileceğini düşündük. Bu yazıda, ilgili tekniğin uygulandığı bir olgunun klinik, radyolojik bulguları ve ameliyat tekniği sunulmaktadır.

Olgu Sunumu

48 yaşında erkek olgu, beline sert bir cisim çarpması sonucu yaralanma nedeniyle acil polikliniğe getirildi. Olgu şiddetli bel ağrısından yakınıyordu. Hastanın nörolojik muayenesinde kas gücü, duyu muayenesi ve refleksleri normal olarak değerlendirildi.

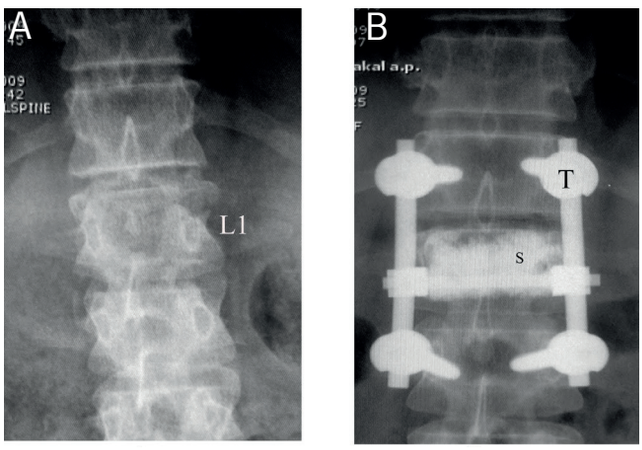

Resim 1. Lomber bölgeden elde olunan ön-arka plandaki radyografi'de L1 vertebrasının ameliyat öncesi görünümü. (A) Ameliyat sonrası lomber bölgeden elde olunan ön-arka plandaki radyografi'de L1 vertebrası, posterior transpedikler vida sistemi ve kifoplasti materyalinin görünümü (L1: L1 vertebrası, T: Transpediküler vida sistemi, S: Kifolasti materyali). (B)

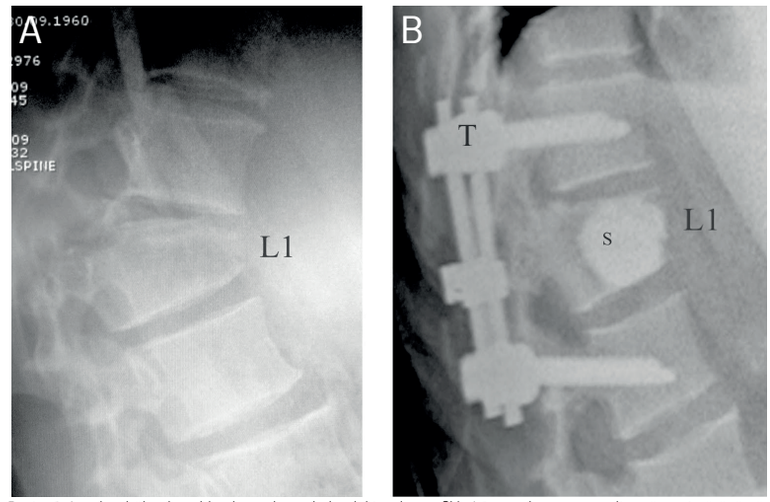

Resim 2. Lomber bölgeden elde olunan lateral plandaki radyografi'de L1 vertebrasının ameliyat öncesi görünümü. (A) Ameliyat sonrası lomber bölgeden elde olunan lateral plandaki radyografi'de L1 vertebrası, posterior transpedikler vida sistemi ve kifoplasti materyalinin görünümü (L1: L1 vertebrası, T: Transpediküler vida sistemi, S: Kifolasti materyali). (B)

Çekilen direkt röntgen incelemesinde L1 vertebrasında kama tipi kompresyon kırığı saptandı. Omurgaya yönelik olarak çekilen bilgisayarlı tomografi incelemesinde L1 omuru hizasında kanal çapının normale yakın olduğu saptandı. Hasta cerrahi girişim uygulanmak üzere nöroşirürji kliniğine yatırıldı.



Resim 3. Ameliyat sonrası elde olunan manyetik rezonans görüntüleme tetkikinde kifoplasti ugulanan vertebra ve spinal kanalın görünümü (L1: L1 vertebrası, S: Kifoplasti materyali).

Ameliyat öncesi cerrahi hazırlıkları yapılan hasta, elektif koşullarda cerrahiye alındı. Ameliyat endotrakeal entübasyonu takiben genel anestezi altında yapıldı. Hasta ameliyat masasına prone pozisyonunda yatırıldı. Cerrahi işlem başlamadan önce C-kollu skopi ile perkutan olarak kırık bölgesi saptanarak cilt insizyonu yapıldı. Daha sonra povidon iyot ile ameliyat sahası temizliği sağlandı. Yara kenarları steril cerrahi kompreslerle örtülerek orta hat cilt insizyonu yapıldı. Paravertebral adaleler sıyrılarak yaralanma mesafesi, bir üst ve bir alt mesafe omurlarının posterior kemik yapıları açığa çıkarıldı.

C-kollu skopi yardımıyla, önce L1 vertebra korpusuna balon kifoplasti işlemi uygulandı. Sonra bir üst ve bir alttaki T12 ve L2 vertebralarına bilateral transpediküler vida yerleştirildi. Vida yerleri C-kollu skopi ile kontrol edildi. İşlem tamamlandıktan sonra posterior rod ve transvers bağlantılar minimal distraksiyon uygulanarak yerleştirildi. Kemik füzyonunu hızlandırmak amacıyla sahaya allogreft konularak operasyon sonlandırıldı. Ameliyat süresi 70 dakika ve kan kaybı 100 ml olarak ölçüldü. Olgunun ameliyat öncesi ve sonrası elde olunan direkt radyografileri Resim 1A, 1B, 2A ve 2B'de, Manyetik rezonans görüntüleme

tetkiki ise Resim 3'te gösterilmektedir.

Hasta ameliyat sonrası birinci gün mobilize edildi ve üçüncü gün hastaneden taburcu edildi.

Tartışma

Travma omurgada biyomekanik instabilite oluşturan nedenlerden birisidir. Bu şekilde gelişen instabilitenin tedavi edilmesinde kullanılan seçeneklerden birisi de cerrahi girişim metodudur. Triverdi [5] omurgaya yönelik pek çok cerrahi girişim metodu tanımlamıştır. Bunları kabaca anterior, posterior ve lateral girişim metodları şeklinde sınıflandırabiliriz. En sık posterior girişim metodları kullanılmaktadır. Posteriordan omurga stabilizasyonu; transpediküler vida ve posterior kemik füzyon kullanılarak yapılmaktadır. Denis [7] omurgayı üç kolona ayırarak incelemiştir. Olguların sınıflandırılması ve tedavilerinin planlanmasında bu kolonların göz önünde bulundurulması önemlidir. Omurganın biyomekanik instabilitesinin değerlendirilmesinde, ön, orta ve arka kolonlarında kırık olup olmadığının anlaşılmasının ve ortaya konulmasının önemi vardır. Posterior transpediküler vida fiksasyonu kullanılarak uygulanan stabilizasyon yöntemleri uzun zamandan beri klinik pratikte uygulanmaktadır. Posterior transpediküler vida fiksasyon yöntemleri kısa segment veya uzun segment olarak uygulanabilir.

Kısa segment vertebra fiksasyonu denildiği zaman, kırık omurun bir üst ve bir altındaki omurlara uygulanacak transpediküler vidalama yöntemi anlaşılmalıdır. Bu şekilde yapılan bir fiksasyon yöntemi özellikle hareketli ve üzerine çok yük binmesi beklenen bölgelerde uygulandığında yetersiz kalabilir. Buna bağlı olarak cerrahi sonrası tekrar kifotik deformite ve instabilite gelişebilir. Kısa segment uygulamanın bu şekilde yetersiz kalmasının en önemli nedenlerinden biri, travmadan en çok etkilenen anterior segmentin biyomekanik stabilizasyonda yetersiz kalması ve tüm yükün posterior enstrümanlara binmesi sonucu yetersizliğin oluşmasıdır. Anterior kolon yetersizliği nöroradyolojik olarak yükseklik kaybı ve angülasyon şeklinde kendini gösterir. Bu hastalarda anterior kolonun desteklenmesi yani vertebra korpus yüksekliğinin düzeltilmesi stabilizasyon açısından oldukça önemlidir. Anterior girişim metoduyla uygulanan titanyum kafesler ön kolonun güçlendirilmesi amacıyla en sık kullanılan cihazlarıdır. Ancak bu enstrümanların omurga korpusuna yerleştirilmesinde anterior girişim metodları kullanılmaktadır. Bu girişim yöntemleri, posterior girişim yöntemleriyle kıyaslandığında ameliyat süresinin daha uzun, kan kaybının yüksek ve komplikasyonlarının çok olduğu bilinmektedir. Bu nedenle bizler osteoporotik kırıklarda sık olarak kullanılan ve posteriordan uygulanan kifoplasti tekniğinin, travmatik kırıklarda anterior kolonun güçlendirilmesi amacıyla kullanılabileceğini düşündük.

Balon kifoplasti tekniğinin tanımlanması Lieberman [6] tarafından yapılmıştır. Bu teknik; floroskopik klavuz eşliğinde, kırık omur korpusuna, pediküler yolla, uygun kanüllerle iki taraflı girilerek balonla şişirilip yükseklik kazandırıldıktan sonra, içine yüksekliği korumak için polimetil metakrilat ya da kalsiyum fosfat gibi sementlerin enjekte edilmesi esasına dayanır. Bu işlemin osteoporoz, tümör ve travma sonucu oluşan kompresyon kırıklarının tedavisinde kullanılabileceği yönünde yayınlar bulunmaktadır [1-4]. Posteriordan uygulanan kifoplasti tekniği, vertebra korpusunun ön ve orta kolonunun güçlendirilmesinde, anterior girişim metodlarıyla kıyaslandığında, minimal invaziv bir girişim yöntemidir.

Vertebra kırıklarında anterior kolonun restorasyonu, posterior transpediküler vidalama ile birlikte posterior greftlemenin de önemi vardır. Greft materyali olarak otolog veya heterolog kemik greftler kullanılabilir. Kullanılan bu greft materyalleri stabilizasyon ve füzyonun ana unsurlarındandır.

Travma sonrası omurga elemanlarında oluşacak hasarlanmanın restore edilmesi, uygun ve yeterli stabilizasyonun sağlanması için oldukça önemlidir. Biz bu hastalarda anterior kolonda oluşan yetersizliğin restorasyonunda balon kifoplasti yöntemiyle yeterli desteğin sağlanabileceğini düşünerek işlemi uyguladık. Sistemi güçlendirmek için kısa segment posterior transpediküler vidalama ile fiksasyon sağlayarak, uzun segment fiksasyonun olumsuz etkilerini azaltmayı amaçladık. Uzun ameliyat süresi nedeniyle artacak kan kaybı ve daha fazla sayıda enstruman kullanılarak, daha uzun vertebra segmentinin fiksasyonu işleminden bu şekilde kaçındık. Posterior greft kullanarak uygulanan yöntemin uzun dönemde füzyonla başarılı olmasını amaçladık.

Uygulanan bu yöntemin travmatik omurga kırıklarında komplikasyonu az, biyomekanik olarak güçlü, anterior girişimlere göre yaygın uygulanabilir, güvenilir bir yöntem olduğu ve uygun olgularda kullanılması gerektiğini savunmaktayız.

Kaynaklar

1. McGirt MJ, Parker SL, Wolinsky JP, Witham TF, Bydon A, Gokaslan ZL. Vertebroplasty and kyphoplasty for the treatment of vertebral compression fractures: an evidenced-based review of the literature. Spine J, 2009; 9: 501-8

2. Lee MJ, Dumonski M, Cahill P, Stanley T, Park D, Singh K. Percutaneous treatment of vertebral compression fractures: a meta-analysis of complications. Spine, 2009 34:1228-32.

3. Korovessis P, Hadjipavlou A, Repantis T. Minimal invasive short posterior instrumentation plus balloon kyphoplasty with calcium phosphate for burst andsevere compression lumbar fractures. Spine, 2008; 15; 33: 658-67.

4. Pflugmacher R, Agarwal A, Kandziora F, K-Klostermann C. Balloon kyphoplasty combined with posterior instrumentation for the treatment of burst fractures of the spine--1-year results. J Orthop Trauma, 2009; 23:126-131.

5. Trivedi JM. Spinal trauma: therapy-options and outcomes. Eur J Radiol, 2002; 42: 127-134.

6. Lieberman IH, Dudeney S, Reinhardt MK, et al. Initial outcome and efficacy of kyphoplasty in the treatment of painful osteoporotic vertebral compression fractures. Spine, 2001; 26: 1631-1638.

7. Denis F. The three column spine and its significance in the classification of acute thoracolumbar spinal injuries. Spine, 1983; 8: 817-831.