Reexpansion Pulmonary Edema: A Rare But Life Threating Clinical Entity

Reekspansiyon Pulmoner Ödem: Nadir Ancak Hayatı Tehdit Eden bir Klinik Antite

Reekspansiyon Pulmoner Ödem / Reexpansion Pulmonary Edema

[1]Rasih Yazkan, [2]Berkant Özpolat
[1]Afyonkarahisar Devlet Hastanesi, Göğüs Cerrahisi Kliniği, Afyonkarahisar,
[2]Kırıkkale Üniversitesi Tıp Fakültesi, Göğüs Cerrahisi Anabilim Dalı, Kırıkkale, Türkiye

Özet

Reekspansiyon pulmoner ödemi uzun süre kollabe kalmış akciğerin tedavisi sırasında ortaya çıkan, nadir ancak ölümcül olabilen bir komplikasyondur. Genellikle hava, sıvı veya atelektaziye sebep olan endobronşiyal lezyonun hızlı bir şekilde boşaltılması veya uzaklaştırılması sonrası görülür. Pulmoner kollapsın 72 saatten uzun olması en önemli risk faktörüdür. Hızlı tanı ve uygun tedavi hayat kurtarıcıdır. Sonuç olarak bu çalışma ile reekspansiyon pulmoner ödemin tarihçesi, risk faktörleri, klinik bulguları, patofizyolojisi, tedavi yaklaşımları ve önleme yöntemleri literatür ışığında bir derleme ile sunmak amaçlandı.

Anahtar Kelimeler

Reekspansiyon Pulmoner Ödem; Kronik Akciğer Kollapsı; Pnömotoraks

Abstract

Reexpansion pulmonary edema is a rare but life threating complication which is occurring while treatment of the lung had collapsed a long time. It generally occurs after rapid evacuation or removal, air, liquid or atelectasis caused by endobronchial lesion. Pulmonary collapse lasting for over 72 hours is most important risk factor. Rapid diagnosis and appropriate treatment is life saving. In conclusion, the history, risk factors, clinical presentation, pathophysiology, treatment and prevention methods of reexpansion pulmonary edema reported in the light of literatures with a review article in this study.

Keywords

Reexpansion Pulmonary Edema; Chronic Lung Collapse; Pneumothorax

DOI: 10.4328/JCAM.473 Received:01.11.2010 Accepted:28.11.2010 Printed: 01.04.2012 J Clin Anal Med 2012;3(2): 246-248
Corresponding Author: Rasih Yazkan, Afyonkarahisar Devlet Hastanesi, Göğüs Cerrahisi Kliniği, Afyonkarahisar, Türkiye.
GSM: +9050548359 1 E-Mail: drrasihyazkan@yahoo.com

Giriş

Reekspansiyon pulmoner ödemi (RPÖ) uzun süre kollabe kalmış akciğerin tedavisi sırasında ortaya çıkan bir komplikasyondur [1,2]. Genellikle hava, sıvı veya atelektaziye sebep olan endobronşiyal lezyonun hızlı bir şekilde boşaltılması veya uzaklaştırılması sonrası görülür [2]. Patofizyolojisi karışık ve eş zamanlı birden çok faktörün bir araya gelmesiyle oluşmaktadır [3]. Kollabe akciğerde surfaktan üretiminin azalması ve RPÖ başlangıcında balgamda protein konsantrasyonunun arttığının tespit edilmesi, endotelyal geçirgenlik artışına neden olan bir dizi enflamatuvar reaksiyonların olduğunu düşündürmektedir [1,4].

Pulmoner kollapsın 72 saatten uzun olması RPÖ için en önemli risk faktörüdür [3]. RPÖ genellikle hızlı ve dramatik bir şekilde başlar, klinik belirti olmaksızın radyolojik bulgularla tanı konabileceği gibi, hipotansiyon, şok, koma ve ölüme kadar giden ciddi klinik tablolarda oluşabilmektedir [2], mortalite oranı %21'e kadar çıkabilmektedir, erken tanı ve uygun tedavi yaklaşımı hastalığın progresyonunu belirler ve hayat kurtarıcıdır [1,5].

Tarihçe

RPÖ ilk olarak 1853 yılında Pinault tarafından torasentez komplikasyonu olarak tarif edilmiştir [6]. Daha sonraki yıllarda plevral effüzyon ve RPÖ ilişkisini belirten bir çok literatür bildirilmiştir [4,7-14]. 1959 yılında Carlson ve ark. pnömotoraks nedeniyle uygulanan torasentez sonrası gelişen RPÖ olgusunu bildirmişlerdir, yine bu tarihten itibaren pnömotoraks ve RPÖ birlikteliğini gösteren birçok literatür bildirilmiştir [4,15-23]. Literatür değerlendirildiğinde dev hepatik kist tedavisi sonrası [4,24], dev mediastinal tümör eksizyonu sonrası [4,25,26] ve dekortikasyon sonrası [4,27] gibi akciğerde kronik kollapsa neden olan birçok patolojinin tedavisi sırasında RPÖ'nün görülebileceği bildirilmiştir.

Risk Faktörleri

RPÖ %1 gibi bir oranda nadir görülen ancak hayatı tehdit eden multifaktöriyel bir klinik tablodur [3], pulmoner kollaps süresinin 72 saatten uzun sürmesi en sık risk faktörünü oluşturmaktadır. İntratorasik alanın sıvı, hava veya kitle ile doldurulması, yüksek miktarda mayinin hızlı drenajı (>1500 ml), bronşiyal obstruksiyon varlığı, reekspansiyon teknikleri, bronkoskopi sırasında trakeobronşiyal ağacın aşırı yüksek volümle aspirasyonu, pulmoner arter basınç değişiklikleri, sürfaktan kaybı, büyük ekstratorasik kitlelerin basınç etkisinin ortadan kaldırılması, tek akciğer ventilasyonu gibi faktörler RPÖ için risk faktörlerini oluşturmaktadır. Echevarria ve ark. genç yaş grubunun RPÖ gelişimi için risk faktörü olabileceğini belirtmişlerdir [1,3]. Miller ve ark. yaptıkları çalışmada 3 günü aşmış, büyük pnömotorakslı hasta grubunda -10 cm H2O basınçla uygulanan aspirasyon sonrası %100 RPÖ geliştiğini belirtmişlerdir [3].

Klinik Bulgular

RPÖ'de semptomlar genellikle pulmoner ödemin oluşumundan sonraki ilk iki saat içinde görülmekle birlikte 24-48 saat sonrada gelişebilir [3]. RPÖ olgularında semptomlar asemptomatik veya minimalden, hayatı tehdit eden mortal tablolara kadar değişebilir. Asemptomik veya minimal olguların sadece radyolojik bulgular verdiği, diğer yandan hipoksi, hemodinamik instabilite ve ölüm gibi ciddi klinik tabloların da gelişebileceği rapor edilmiştir [3], reekspansiyondan birkaç saat sonra takipne, ral, köpüklü bol miktarda sekresyon ekspektorasyonu meydana gelir. Gelişen hipotansiyon ve şok, akciğer reekspansiyonu sonucunda toraks içine sıvının hızlı göllenmesi, önceden var olan hacim kaybı ve pnömotoraksın boşaltılması sonucu gelişen miyokardiyal depresyon nedeniyledir [2]. Diğer klinik tablolar; Dispne, göğüs ağrısı, siyanoz, ateş, bulantı, kusma ve taşikardi şeklindedir. Klinik olarak 1-2 gün içerisinde sonlanabileceği gibi 5-7 güne kadar sürebilmektedir [3].

Radyografik olarak tek taraflı, iki taraflı ya da kontrlateral olarak görülebilir. İnterstisiyel opasite, pulmoner konsolidasyon, hava bronkogramları, pulmoner yarıklar ve Kerley B çizgisi radyolojik bulguları oluşturmaktadır (Resim 1,2). RPÖ klinik ve radyolojik çeşitliliği nedeniyle kardiyojenik pulmoner ödem, pulmoner infeksiyonlar ve pnömonitis ayırıcı tanıda akılda tutulmalıdır [3].

Patofizyoloji

RPÖ oluşumunda iki majör sebep vardır. Birincisi akciğerin kronik kollapsından dolayı pulmoner mikrovasküler alanda olan histolojik anormallikler, diğeri ise reekspansiyondan sonra oluşan yine pulmoner mikrovasküler alandaki mekanik stres faktörleridir [4]. 1978 yılında Sewell ve ark. keçiler üzerinde yaptıkları ilk deneysel çalışmada 24,48 ve 72 saatlik akciğer kollapsı sonrası göğüs tüpü uygulaması ile sadece 72 saatlik kollaps olgularında RPÖ oluşumunu tespit etmişlerdir [4,13], dolayısı ile 72 saatlik süre RPÖ oluşumu için gerekli olan histopatolojik anormalliklerin ve reekspansiyon sonrası oluşacak mekanik stres etkisinin oluşması için kritik bir süredir. Pavlin ve ark. [4,28]. ve Doerschuk ve ark. [4,29]. tavşanlar üzerinde yaptıkları gravimetrik ve radyoizotop çalışmalarda RPÖ'nin gelişiminde pulmoner geçirgenliğin etkinliğini vurgulamışlardır.

Birçok deneysel ve klinik çalışma endotelyal geçirgenliğin artışı sonucu gelişen hasar oluşturucu bir süreçten bahsetmektedir. Bu sürecin, alveolo-kapiller

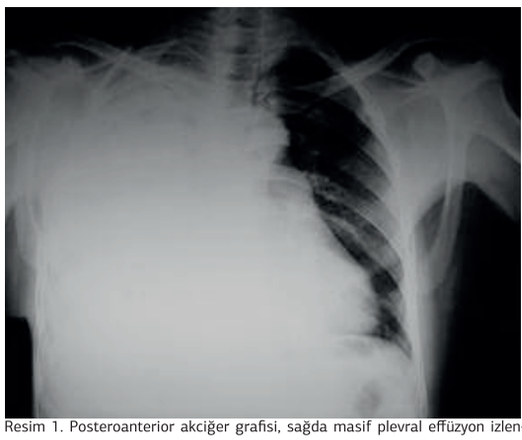

Resim 1. Posteroanterior akciğer grafisi, sağda masif plevral effüzyon izlenmekte.

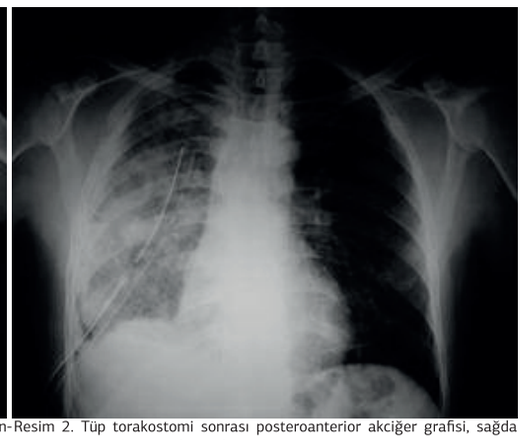

Resim 2. Tüp torakostomi sonrası posteroanterior akciğer grafisi, sağda reekspansiyon akciğer ödemi izlenmekte.

membranın kesintiye uğraması ve buna bağlı olarak iskemi-reperfüzyon-zedelenme zincirinin birlikteliği sonucu olduğu düşünülmektedir [2]. 3-7 gün süren pulmoner kollapsı takiben hızlı akciğer ekspansiyonu pulmoner vasküler geçirgenlikde artışa, sürfaktan kaybına ve serbest oksijen radikallerinin oluşumuna katkı sağlamaktadır [3]. Kapiller geçirgenlik artışına; hipoksi, pulmoner kollapsın kronikliği, hızlı reekspansiyon ve sonrasında gelişen toraks içi kuvvetli negatif basınç, aşırı intratorasik aspirasyon uygulaması, reekspansiyon sırasında ilgili akciğere hızlı ve fazla kan akışı, alveoler alan ve pulmoner kapiller arasındaki basınç gradientindeki artış, akciğer lenf dolaşımındaki bozukluk ve sürfaktan tahribi katkıda bulunmaktadır [2].

Kollapsın hızlı açılması, bu alana doğru ani ve hızlı kan akımına ve alveollerde ani distansiyona neden olur. Alveolokapiller bariyer hasarı ve bu alanda nitrik oksit seviyesinde bölgesel hücre dengesizlikleri oluşmaktadır. Bunun sonucu olarak, nötrofil agregasyon ve degranülasyon ürünlerinin (interlökin-8, monosit kemotaktik protein, lökotrien B4) salınımına ve serbest radikallerin oluşumuna yol açar. Kapiller geçirgenlik ve hidrostatik basınç artışı ile sonuçlanan bu süreç alveol içine ve intersitisyuma yüksek protein içerikli sıvı akışına ve ödem tablosu gelişimine neden olmaktadır [1,3].

Tedavi Yaklaşımı ve Önleme

RPÖ tedavisi bir takım kombine yaklaşımları içermektedir. Oksijen desteği, invaziv veya non invaziv ventilatör desteği, hemodinamik monitorizasyon, vazopressör ve/veya inotropik ajanlar, dikkatli diürez, steroidler, sedatifler, sıvı alımın kesilmesi uygulanan medikal tedavi yaklaşımlarıdır [1-3]. Bazı antiinflamatuvar ilaçlar (indometazin, ibuprofen), prostaglandin analogları (misoprostol) ve interlökin-8'in hastalığın ilerleyişini yavaşlattığı tespit edilmiştir [1,5,30].

Uygulanan medikal tedaviye ek olarak bazı manevralarda RPÖ'nin azalmasına yardımcı olmaktadır, bunlar; etkilenen kısım yukarı gelecek şekilde lateral dekübit pozisyonun verilmesi ile arteriovenöz şantın azaltılması ve oksijenizasyonun artırılması, aşırı basınçlı ventilasyon uygulamalarından kaçınma, etkilenen tarafın pulmoner arterinin balon kateter ile oklüzyonu şeklinde sıralanabilir [3].

RPÖ olgularının %80'inden fazlası kronik, 3-7 günü aşmış akciğer kollapsı olan olgularda gözlenmektedir. Hava ya da sıvı drenajının total kollaps durumlarında kontrollü ve aralıklı yapılması, düşük negatif basınçlı drenaj uygulanması, her bir drenajın 1000 cc'yi geçmemesi RPÖ'in önlenmesinde en önemli anahtar faktörlerdir [2,3].

Sonuç

Reekspansiyon pulmoner ödem nadir görülen ancak ölümcül olabilen, uzun süreli kollabe akciğerin tedavi uygulamaları sırasında görülebilen, bazı önleyici uygulamalar ile önlenebilen bir klinik tablodur. Riskli hasta gruplarında özellikle akılda tutulmalıdır, bu sayede uygulanacak hızlı tanı prosedürleri ve uygun tedavi yaklaşımları ile tedavi edilebilir bir komplikasyondur.

Kaynaklar

1. Yücel O, Erdoğu V, Kavaklı K, Genç O, Turhan K. Reekspansiyon pulmoner ödemi: Olgu sunumu. Turkish J Thorac Cardiovasc Surg 2009;17:218-220.
2. Altınok T, Salman S, Yazıcı Ü, Yıldız D, Topçu S. Pnömotoraks Tedavisi Sonrası Gelişen Reekspansiyon Akciğer Ödemi (Olgu Sunumu). Solunum Hastalıkları 2003; 14: 288-290.
3. Stawicki S.P, Sarani B, Braslow BM. Reexpansion pulmonary edema. OPUS 12 Scientist 2008; 2:29-31.
4. Sohara Y. Reexpansion pulmonary edema. Ann Thorac Cardiovasc Surg 2008;14:205-209
5. Mahfood S, Hix WR, Aaron BL, Blaes P, Watson DC. Reexpansion pulmonary edema. Ann Thorac Surg 1988;45:340-345.
6. Kopman DF, Berkowitz D, Boiselle P, Ernst A. Large-Volume Thoracentesis and the Risk of Reexpansion Pulmonary Edema. Ann Thorac Surg 2007;84:1656–1662.
7. Trapnell DH, Thurston JG. Unilateral Pulmonary oedema after pleural aspiration. Lancet 1970;1367-13691.
8. Johnstone W. Can you diagnose this?Reexpansion pulmonary edema.Va Med 1980;107:791-792.
9. Sprung CL, Loewenherz JW, Baier H, Hauser MJ. Evidence for increased permeability in reexpansion pulmonary edema. Am J Med 1981;71:497-500.
10. Marland AM, Glauser FL. Hemodynamic and pulmonary edema protein measurements in a case of reexpansion pulmonary edema. Chest 1982;81:250-251.
11. Critchley LAH, Au HKH, Yim APC. Reexpansion pulmonary edema occurring after thoracoscopic drainage of a pleural effusion. J Clin Anesth 1996;8:591-594.
12. Woodring JH. Focal Reexpansion pulmonary edema after drainage of large pleural effusion:clinical evidence suggesting hypoxic injury to the lung as the cause of edema. South Med J 1997;90:1176-1182.
13. Cinnella G, Dambrosio M, Brienza N, Ranieri VM. Reexpansion pulmonary edema with acute hypovolemia. Intensive Care Med 1998;24:1117.
14. Iqbal M, Multz AS,Rossoff LJ, Lackner RP. Reexpansion pulmonary edema after VATS successfully treated with continuous positive airway pressure. Ann Thorac Surg 2000;70:669-671.
15. Ziskind MM, Weill H, George RA. Acute pulmonary edema following the treatment of spontaneous pneumothorax with excessive negative intrapleural pressure. Am Rev Respir Dis 1965;92:632-636.
16. Sautter RD, Dreher WH, MacIndoe JH, Myers WO, Magnin GE. Fatal Pulmonary edema and pneumonitis after reexpansionof chronic pneumothorax. Chest 1971;60:399-401.
17. Sewell RW, Fewel JG, Grover FL, Arom KV. Experimental evaluation of reexpansion pulmonary edema. Ann Thorac Surg 1978;26: 126-132.
18. Mahajan VK, Simon M, Huber GL. Reexpansion pulmonary edema. Chest 1979;75:192-194.
19. Dubin JS. Visual diagnosis in emergency medicine. Reexpansion pulmonary edema. J Emerg Med 2000;19:377-378.
20. Suzuki S, Niikawa H, Shibuya J, Hosaka T, Maeda S, Suzuki T et al. Analysis of edema fluids and histologic features of the lung in reexpansion pulmonary edema during video-assisted thoracoscopic surgery. J Thorac Cardiovasc Surg. 2002;123:387-389.
21. Tan HC, Mak KH, Johan A, Wang YT, Poh SC. Cardiac output increases prior to development of pulmonary edema after re-expansion of spontaneous pneumothorax. Respir Med. 2002;96:461-465.
22. Sherman SC. Reexpansion pulmonary edema: a case report and review of the current literature. J Emerg Med. 2003;24:23-27.
23. Cho SR, Lee JS, Kim MS. New treatment method for reexpansion pulmonary edema: differential lung ventilation. Ann Thorac Surg. 2005;80:1933-1934.
24. Fukuda T, Okutani R, Kono K, Ishida H, Yamanaka N, Okamoto E. A case of reexpansion pulmonary edema during fenestration of a giant hepatic cyst. Masui. 1989;38:1509-1513.
25. Matsumiya N, Dohi S, Kimura T, Naito H. Reexpansion pulmonary edema after mediastinal tumor removal. Anesth Analg 1991;73:646-648.
26. Suzuki S, Tanita T, Koike K, Fujimura S. Evidence of acute inflammatory response in reexpansion pulmonary edema. Chest 1992;101:275-276.
27. Yamanaka A, Hirai T, Ohtake Y, Watanabe M, Nakamura K, Tanabe T. Surgery for thoracic empyema concurrent with rupture of lung abscesses in a child. J Pediatr Surg. 1998;33:1408-1410.
28. Pavlin DJ, Nessly ML, Cheney FW. Increased pulmonary vascular permeability as a cause of re-expansion edema in rabbits. Am Rev Respir Dis 1981;124:422-427.
29. Doerschuk CM, Allard MF, Oyarzun MJ. Evaluation of reexpansion pulmonary edema following unilateral pneumothorax in rabbits and the effect of superoxide dismutase. Exp Lung Res 1990;16:355-367.
30. Nakamura M, Fujishima S, Sawafuji M, Ishizaka A, Oguma T, Soejima K, et al. Importance of interleukin-8 in the development of reexpansion lung injury in rabbits. Am J Respir Crit Care Med 2000;161:1030-1036.