Erişkin Bir Hastada Gastrik Volvulusa Yol Açan Mobil Dalak: Olgu Sunumu

Gastric Volvulus Associated with Wandering Spleen in Adult: Case Report

Gezici Dalak ve Gastrik Volvulus / Wandering Spleen and Gastric Volvulus.

Oktay Büyükaşık[1], Ahmet Oğuz Hasdemir[2], Nurettin Kahramansoy[1],Cavit Çöl[1], Hayri Erkol[1]
[1]Genel Cerrahi AD, Abant İzzet Baysal Üniversitesi Tıp Fakültesi, Bolu, Türkiye.
[2]1. Genel Cerrahi Kliniği, Yıldırım Beyazıt Eğitim ve Araştırma Hastanesi, Ankara, Türkiye.

Bu çalışma 26-29 Mayıs 2010 tarihinde Ankara'da düzenlenen 17.Ulusal Cerrahi kongresinde p.94 numaralı poster olarak sunulmuştur

Özet

Gezici dalağa bağlı gastrik volvulus erişkin yaşta çok nadir görülmektedir. Literatürde şu ana kadar sadece iki olgu bildirilmiştir. 82 yaşında erkek hasta bir haftadır bulantı, kusma, gaita yapamama yakınmalarıyla acil polikliniğimize başvurdu. Fizik muayenede ve bilgisayarlı tomografide sol alt kadranda düzgün konturlu solid kitle saptandı. Eksplorasyonda karın sol alt kadranını dolduran, üzerinde iki adet kitle olan, 13x13x15 cm ebadında kısmen iskemi alanları olan mobil dalak saptandı. Dalağın uzun pedikülünün mide antrum-korpus bileşkesi civarındaki bantlarla birlikte mideyi kardiyopilorik hat boyunca rotasyona uğrattığı ve gastrik pasajı engellediği saptandı. Splenektomi ve anterior gastropeksi yapıldı. Hasta postoperatif 6. günde sağlıklı bir şekilde taburcu edildi.

Anahtar Kelimeler

Gastrik Volvulus, Gezici Dalak, Splenektomi, Gastropeksi.

Abstract

Gastric volvulus associated with wandering spleen is a rare diagnosis in adult ages. So far, only two cases have been reported in the literature. 82 year old male patients admitted to emergency department with complaint of nausea, vomiting and constipation. Physical examination and computerize tomography detected a big solid mass with regular contour which is full filling abdominal left lower quadrant. Exploratory laparotomy revealed a wandering spleen in sizes of 13x13x15 cm in the mentioned region. The spleen which had two masses on was partially ischemic. The stomach had rotated through cardiopyloric axis due to long pedicle of the spleen and adhesions neighborhood to corpoantral junction. Thus gastric passage was partialy obstructed. Splenectomy and anterior gastropexy were applied. The patient was discharged in health at 6th day postoperatively.

Keywords

Gastric Volvulus, Wandering Spleen, Splenectomy, Gastropexy.

DOI: 10.4328/JCAM.542 Received: 14.12.2010 Accepted: 30.12.2010 Publihed Online: 01.07.2012 J Clin Anal Med 2012;3(3):354-356
Corresponding Author: Oktay Büyükaşık, Genel Cerrahi AD, Abant İzzet Baysal Üniversitesi Tıp Fakültesi, Bolu, Türkiye.
Phone: +90 374 253 46 56/ 3516 GSM No: +90 532 394 12 17 Fax No: +90 374 253 45 59 E- mail: oktaybuyukasik@gmail.com

Giriş

Gastrik volvulusların etiyolojisinde mobil dalak son derece nadir bir sebeptir. Literatürde 2010 yılına kadar 1386 gastrik volvulus, 328 mobil dalak olgusu ve 31 adet gastrik volvulusa yol açan mobil dalak olgusu bildirilmiştir. Gastrik volvulusa yol açan mobil dalak olgularının çoğu 12 yaş ve altında olup; erişkin yaş grubunda sadece iki olgu saptanmıştır.[1,2] Sunulan olgu bildiğimiz kadarıyla en yaşlı olgudur. Bu olgu sunumunda amaç; çok ciddi bir yakınması olmaksızın bu hastalıkla yaşayan en yaşlı hastanın bildirilmesi ve literatürün gözden geçirilmesidir.

Olgu

Aralıklı karın ağrısı olan 82 yaşında erkek hasta bir haftadır karın ağrısı, bulantı, kusma, gaita yapamama yakınmalarıyla acil polikliniğimize başvurdu. Hastanın hikayesinde 10 yıl önce aynı yakınmalarla başvurduğu bir hastanede batında kitle saptandığı ve ameliyat edilmesi önerildiği ancak hastanın ameliyat olmayı reddettiği öğrenildi. Hastanın abdominal bilgisayarlı tomografisinde (BT), karın alt kadranını dolduran 12x10x10 cm ebadında düzgün konturlu solid kitle saptandı (Resim 1a, 1b ve 2a). Laboratuar bulgularında lökosit: 25.000 K/uL Hgb:11,6 gr/dl Trombosit: 132.000 K/uL Glikoz:183 mg/dl ALT:8 IU/ml AST:11 IU/ml Üre:109 mg/dl Kreatinin:1.89 mg/dl LDH: 208 IU/ml CRP:129 mg/ml olarak saptandı. Nazogastrik sonda uygulanan hastadan 100 cc hafif safralı gastrik drenaj sağlandı. Hasta gerekli konsültasyonlar tamamlandıktan sonra operasyona alındı. Eksplorasyonda karın sol alt kadranı dolduran, hilusunda ve anterolateral yüzünde iki adet kitlesi olan (Resim 2d), 13x13x15 cm boyutlarında kısmen iskemi alanları içeren mobil dalak saptandı. Eksplorasyonun devamında dalağın uzun pedikülünün mideyi antrum-korpus bileşkesi civarındaki bantlarla birlikte kardiyopilorik hat boyunca organoaksial olarak rotasyona uğrattığı saptandı. Ayrıca duodenum ikinci kıtada pasajı kısmen engelleyen başka bantlar da mevcuttu. Mide aşırı dilate ve atonik idi (Resim 2b, 2c). Midede iskemi veya perforasyon saptanmadı. Diyafragma ve hiatus açıklığı normal bulundu. Splenektomi yapıldı. Tüm yapışıklıklar ayrılarak mide normal pozisyonuna getirildi. Nüks oluşumunu engellemek için mide korpusunun proksimali anterior parietal peritona birer cm arayla üç adet 2/0 ipek sütür ile dikilerek anterior gastropeksi yapıldı. Takiplerinde herhangi bir sorun yaşanmayan hasta, postoperatif altıncı günde sağlıklı bir şekilde taburcu edildi. Dalaktaki kitlelerin patolojik tanıları 'psödokist' olarak rapor edildi. Hastanın birinci ve üçüncü ay kontrollerinde her hangi bir yakınması saptanmadı.

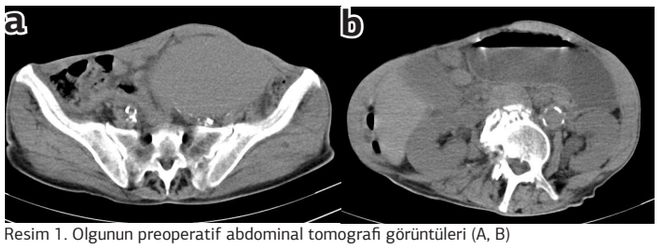

Resim 1. Olgunun preoperatif abdominal tomografi görüntüleri (A, B)

Tartışma

Gastrik volvulus midenin kısa veya uzun ekseni etrafında 180 den fazla rotasyona uğramasıdır. Etiyolojide rotasyonu engelleyen ve fiksasyonu sağlayan dört gastrik ligamanın gevşemesi, pilor stenozu gibi kronik gastrik dilatasyonlara neden olan patolojiler, hiatal veya diyafragmatik herniler ve adezyonlar sorumlu tutulmaktadır. Gastrik volvulus dört şekilde olabilir. En sık (%59) tip 1 formu görülmektedir. Bu formda mide organoaksiyel olarak pilor kardia doğrultusunda rotasyona uğramaktadır. İkinci sıklıkla (%29) (tip 2) mezenteroaksiyel olarak transvers planda küçük-büyük omentum doğrultusunda oluşmaktadır. Tip 3 (kombine tip) %2 oranında görülürken, sınıflandırılamayan tip 4 %10 oranında görülür. Tip 1 daha çok ileri yaşta görülürken tip 2 pediatrik yaş grubunda sıktır. Tanıdaki gecikme iskemi, perforasyon ve ölümle sonuçlanabilir.[3–6]

Gezici dalak oluşumu multifaktöryeldir. Konjenital olarak dorsal mezogastriumun anormal gelişimi ve dalağın süspansatuar ligamanlarının oluşmaması veya malformasyonu sonucu oluşabilmektedir. Bazı durumlar ise gezici dalak oluşumunu kolaylaştırmaktadır. Bunlar; multiparite, Prune-Belly sendromu, dalakta büyümeye yol açan dalak kistleri, Gaucher hastalığı, sıtma, Hodgkin lenfoma gibi durumlardır.[7–9] Familyal gezici dalak olguları da bildirilmiştir.[10] Gezici dalakta arteriyel oklüzyona bağlı venöz tromboz, enfarkt, gangren ve fonksiyonel asplenizm gibi komplikasyonlar gelişebilir. Ek olarak, gezici dalak tarafından pankreas kuyruğunun rotasyone olması, pankreatik kanalda kıvrılmaya yol açarak sekonder kronik pankreatite yol açabilir.[11]

Gezici dalağa bağlı gastrik volvulus ise çok nadir görülmektedir. İlk tanımlandığı 1994 yılından şu ana kadar saptanan 31 olgunun sadece ikisi erişkin yaş (23 ve 67 yaş) grubundadır.[1,2,12] Diğer hastaların hepsi 12 yaş ve altındadır.[12–16] Erişkin hastalardan birisi abdominal distansiyon ve kusma yakınmalarıyla hastaneye başvurmuştur.[2] Diğer hasta ise gastrosplenik ligamandaki varislerin yol açtığı üst gastrointestinal kanama şikayetiyle hastaneye başvurmuştur.[1] Sunulan olguda muhtemelen mobil dalağa bağlı kronik karın ağrılarının olduğu ve son bir haftada karın ağrısına ek olarak bulantı, kusma ve gaita yapamama şikâyetlerinin eklendiği saptandı.

Erişkin yaşa kadar bazı hastaların asemptomatik kalması şaşırtıcıdır ve bu durumun açıklanması zordur. Bizim düşüncemize göre hastalarda konjenital olarak splenik ligamanlarda bir gevşeklik söz konusudur. Zaman zaman oluşan inkomplet torsiyonlar dalağın venöz dönüşünü bozmakta ve zamanla splenomegali oluşmaktadır. Bu büyük dalak, yıllar boyunca hem splenik hem de gastrik ligamanların daha da gevşemesine yol açmaktadır. Sonuçta midenin fiksasyonu bozulmakta ve volvulus oluşması kolaylaşmaktadır.

Fonksiyonel mobil dalakta veya gastrik volvulusa yol açan

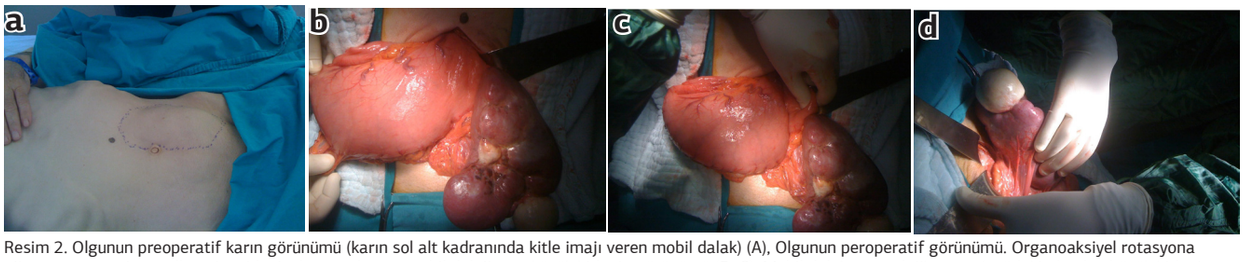

Resim 2. Olgunun preoperatif karın görünümü (karın sol alt kadranında kitle imajı veren mobil dalak) (A), Olgunun peroperatif görünümü. Organoaksiyel rotasyona uğramış ve pasajı engellenmiş midenin, buna yol açan mobil dalağın ve küçük kitlenin görünümü (B, C), Mobil dalakta patolojik tanısı 'psödokist' gelen büyük kitlenin görünümü (D).

mobil dalakta son yıllarda açık veya laparoskopik splenopeksi ve/veya gastropeksi sık kullanılan bir cerrahi yöntem olmuştur.[2,9,17] Sunulan olguda tanı preoperatif olarak konfirme edilemediğinden ve peroperatif olarak dalakta iki adet kitlenin saptanması nedeniyle açık splenektomi ve anterior gastropeksi yapılmıştır.

Sonuç

Üst gastrointestinal sistem obstrüksiyon bulgularıyla beraber karnında mobil kitle saptanan hastalar mobil dalak açısından tetkik edilmelidir.

Kaynaklar

1. Habib E, Bellaiche G, Fouet P, Elhadad A. Hematemesis revealing chronic volvulus of a wandering spleen. Ann Chir 2001;126:896–8.
2. Matsushima K, Kayo M, Hachiman H, Gushimiyagi M. Laparoscopic repair of gastric volvulus associated with wandering spleen in an adult: report of a case. Surg Today 2006; 36: 843–45.
3. Munoz JJ, Mansul AJ, Malpas TJ, Steinbrecher HA. Intrathoracic gastric volvulus mimicking pyloric stenosis. J Pediatr Child Health 2003; 39: 149–50
4. Pelizzo G, Lembo MA, Franchella A, Giombi A, D'Agostino F, Sala S. Gastric volvulus associated with congenital diaphragmatic hernia, wandering spleen, and intrathoracic left kidney: CT findings. Abdom Imaging 2001;10: 306–8.
5. Miller DL, Pasquale MD, Seneca RP, Hodin E. Gastric volvulus in the pediatric population. Arch Surg 1991; 126: 1146–9.
6. Mayo A, Erez I, Lazar L, Rathaus V, Konen O, Freud E. Volvulus of the stomach in childhood: the spectrum of the disease. Pediatr Emerg Care 2001; 17: 344–48.
7. Beuhner B, Baker MS. The wandering spleen. Surg Gynecol Obstet 1992;175:373–87.
8. Brown CV, Virgilio GR, Vazquez WD. Wandering spleen and its complications in Children: a case series and review of the literature. J Pediatr Surg 2003;38:1676–9.
9. Soleimani M, Mehrabi A, Kashfi A, Fonouni H, Büchler MW, Kraus TW. Surgical treatment of patients with wandering spleen: Report of six cases with a review of the literature. Surg Today 2007; 37:261–9.
10. Ben Ely A, Seguier E, Lotan G, Strauss S, Gayer G. Familial wandering spleen: a first instance. J Pediatr Surg. 2008;43:23–5.
11. Lebron R, Self M, Mangram A, Dunn E. Wandering spleen presenting as recurrent pancreatitis. JSLS 2008;12: 310-3.
12. Garcia JA, Garcia-Fernandez M, Romance A. Wandering spleen and gastric volvulus. Pediatric Radiol 1994; 24: 535.
13. Spector JM, Chappell J. Gastric volvulus associated with wandering spleen in a child. J Pediatr Surg 2000; 35: 641.
14. Qazi A, Awadalla S. Wandering spleen: a rare cause of mesenteroaxial gastric volvulus. Pediatr Surg Int 2004; 20: 878–80.
15. Liu HT, Lau KK. Wandering Spleen: An Unusual Association with Gastric Volvulus. Am J Roentgenol 2007;188:328–30.
16. Lin CH, Wu SF, Lin WC, Chen AC. Wandering spleen with torsion and gastric volvulus. J Formos Med Assoc. 2005;104:755–8.
17. Keith BA, Gibbs A. Pediatric wandering spleen: the case for splenopexy-review of 35 reported cases in the literature. J Pediatr Surg 1989; 24:432–5.