Interestingly Foreign Bodies in Esophageal and Bronchial System: Analysis of 9 Cases

Özofagus ve Bronşial Sistemde İlginç Yabancı Cisimler: 9 Olgunun Analizi

İlginç Yabancı Cisimler / Interestingly Foreign Bodies

Fuat Sayır[1], Ufuk Çobanoğlu[1], Bünyamin Sertoğullarından[2]

[1]Göğüs Cerrahisi Ana Bilim Dalı, Yüzüncü Yıl Üniversitesi Tıp Fakültesi, Van, Türkiye.

[2]Göğüs Hastalıkları Ana Bilim Dalı, Yüzüncü Yıl Üniversitesi Tıp Fakültesi, Van, Türkiye.

Özet

Amaç

Yabancı cisim aspirasyonu ve yabancı cisim yutma her yaşta görülmekle beraber, daha çok çocukluk yaş grubunda sıktır. Tanıda gecikme olması durumunda önemli komplikasyonlara yol açar. Hava yolunun bir kısmının ya da tamamının tıkanmasına bağlı olarak farklı belirti ve bulgularla seyreder. Acil müdahale edilmezse ölüme neden olabilir. Kliniğimizde yabancı cisim aspirasyonu ve yutması nedeniyle müdahalede bulunulan 9 ilginç olgu değerlendirilmiştir.

Gereç ve Yöntemler

Çalışmamızda son 2 yıl içinde yabancı cisim aspirasyonu ve yutma nedeniyle tedavi edilen, ilginç radyolojik ve klinik özellikleri olan 9 olgu incelendi. Olguların yaş dağılımı 9 ay ile 54 yaş arasındaydı. 5'i erkek, 4'ü bayandı. Aspirasyon ve yutma hikayesi ile tedavi arasındaki süre 1.5 saat ile 20 yıl arasında değişmekteydi.

Bulgular

Tüm olgulara bronkoskopi veya özofagoskopi yapıldı. 5 olguda rigit bronkoskopi veya özofagoskopi ile yabancı cisim çıkarılamadığı için torakotomi veya VATS uygulandı. Tüm olgularda yabancı cisim çıkartıldı. Mortalite gözlenmedi.

Sonuç

Yabancı cisim aspirasyonunun ve yutulmasının kesin tanısı özofagoskopi veya bronkoskopi ile konur. Anamnez, fizik inceleme ve radyoloji, tanıda çok önemlidir. Şüphe duyulduğunda mutlaka ilgili uzmana başvurmalıdır. Aksi halde morbidite ve mortalite kaçınılmaz olabilir.

Anahtar Kelimeler

Bronş; Özofagus; Yabancı Cisim

Abstract

Aim

Foreign body aspiration and ingestion foreign body is usually seen in childhood but can occur at any age. When the diagnosis of foreign bodies are delayed, this may lead important complications. Complet or partial obstruction of the main bronchial system produces different findings . Death may occur if emergency treatment is not given. The nine interesting foreign body aspiration and ingestion cases in our clinic were evaluated.

Material and Methods

In our study, 9 foreign bodys aspiration and ingestion cases were treated with interesting clinical and radiological findings were reviewed for the last 1.5 years. The distribution of age of the patients ranged from 9 months-54 years. 5 male patients, 4 were female. The period between aspiration and ingestion and treatment varied from 1.5 hour and 20 years.

Results

All patients underwent broncoscopy or esophagoscopy. In five cases broncoscopy or esophagoscopy were insufficient and thoracotomy or VATS was performed. In all cases , foreign bodies were removed. Mortality was not observed.

Discussion

The definite diagnosis of foreign body aspiration and ingestion is confirmed by esophagoscopy or broncoscopy. History, physical examination and radyological findings is very important for diagnosis of foreign body aspiration. Othervise, the morbidity and mortality may be unavoidable.

Keywords

Bronchus; Esophagus; Foreign Body

DOI: 10.4328/JCAM.682 Received: 20.04.2011 Accepted:16.05.2011 Published Online: 18.05.2011 J Clin Anal Med 2012;3(3):279-283

Corresponding Author: Fuat Sayır, Göğüs Cerrahisi Ana Bilim Dalı, Yüzüncü Yıl Üniversitesi Tıp Fakültesi, Van, Türkiye.

Phone: +904322150473 GPS: +905055819300 Fax:04322168352 E-mail: sayirfuat@yahoo.com

Giriş

Trakeobronşial ve özefagial yabancı cisim aspirasyonları, yaşamı tehlikeye sokan ve acil müdahale gerektiren klinik antitelerdir. Çocukluk çağında ve özellikle de 1-3 yaş grubunda yabancı cisim aspirasyonlarının ölümcül kazalar arasında %7 oranında görüldüğü bildirilmektedir.[1] Yabancı cisim aspirasyonu tanısı, hikaye, klinik ve radyolojik bulgularla konur. Klasik olarak semptom ve bulgular, trakeobronşial sistem için, solunum zorluğu, inatçı öksürük, wheezing, siyanoz, asimetrik dinleme bulguları iken; özofagial sistem için, yabancı cisim yutma durumunda disfaji, hipersalivasyon, odinofaji gibi semptomlar ortaya çıkar. Trakeobronşial sistem yabancı cisim aspirasyonları trakea düzeyinde ani ölümlere yol açabilmektedir. Daha aşağı seviye tıkanmalarda ise yabancı cisim, tıkadığı bölgenin distalinde havalanmanın bozulmasına ve enfeksiyona, zamanla da bir takım kronik parenkimal değişikliklere zemin hazırlamaktadır.[2,3] Özofagusa yabancı cisim yutulması durumunda, lümende oluşturabileceği bir perforasyon ve buna sekonder olarak, gelişebilecek mediyastenit tablosu nedeniyle hayati önem arz etmektedir.

Kliniğimizde trakeobronşial sistem için en sık aspire edilen maddeler iğne, kalem kapağı, boncuk, çekirdek, fıstık, fındık, fasulye, pil aksamlarıdır. Özofagial yabancı cisim olarak sıklıkla metal para, kemik, et, iğne, çivi, plastik parça, düğme, metal parçalarla karşılaşmaktayız.

Klinik anlamda rutin olarak sıkça karşılaştığımız yabancı cisim aspirasyonlarının aksine daha az karşılaştığımız, ilginç radyolojik ve klinik bulguları olan örnekleri sunmayı amaçladık.

Gereç ve Yöntem

Kliniğimize son 1.5 yıl içersinde trakeobronşial sistem yabancı cisim aspirasyonu ve özofagial sistem yabancı cisim yutma durumları nedeniyle tanı alıp, tedavi edilen 110 olgunun dosyaları retrospektif olarak değerlendirildi. Olguların 65'i erkek (%59), 45'i (%40.9) bayandı. Yaş aralığı, 1 ay ile 88 yaş arasında değişmekteydi. Ortalama yaş 28.3 olarak hesaplandı. Bu 110 olgu içerisinden öykü, lokalizasyon, oluşturduğu komplikasyon ve ilginç radyolojik görüntüleri açısından araştırmayı uygun gördüğümüz 9 olguyu (%8.1) literatür eşliğinde sunduk. Hastalar, yaş, cinsiyet, yutulan yabancı cismin özelliği, başvuru zamanı, başvuru anındaki klinik tablo, radyolojik bulgular, yabancı cismin yerleşim yeri, tedavi yaklaşımları açısından değerlendirildi.

Olgularda tanıya öykü, klinik bulgular, fizik muayene, direkt grafiler ve toraks tomografisinden yararlanılarak gidildi. Hastalarda iyi bir anamnezi takiben, fizik inceleme yapıldı. Dinleme bulguları değerlendirildi. Hastaların hepsine 2 yönlü akciğer grafisi çekildi. Grafilerde yabancı cismi düşündürecek şüpheli bulgusu olan olguların akciğer tomografileri çekilerek, tekrar değerlendirildi.

Olguların yaş dağılımı, 9 ay ile 54 yaş arasındaydı. Ortalama yaş 13.8 idi. Olguların 7'si (%77.7) çocukluk yaş grubundan olup, 5'i erkek, 4'ü bayandı. Sol alt lobektomi uygulanan hasta hariç, tüm hastalara genel anestezi altında rigit bronkoskopi veya özofagoskopi yapıldı. Sol alt lob bronşektazisi nedeniyle, alt lobektomi uygulanan hastada, yabancı cisim aspirasyon öyküsü yoktu. 13 yaşındaki bu hastada, okul öncesi dönemden başlayan solunum sistemi ile ilgili yakınmalar mevcuttu. Yabancı cisimler, değişik boy ve çeşitte bronkoskop veya özofagoskoplar kullanılarak, forsepsler yardımıyla çıkartıldı. Bu girişimlerle yabancı cismin çıkarılamadığı vakalarda video torakoskopik cerrahi ya da torakotomi yapılarak yabancı cisim çıkarıldı.

Bulgular

Son iki yıl içinde karşılaştığımız özofagial yabancı cisim yutma ve trakeobronşial yabancı cisim aspirasyonlu 110 olgudan 65'i erkek (%59), 45'i (%40.9) bayandı. Yaş aralığı, 1 ay ile 88 yaş arasında değişmekteydi. Ortalama yaş 28.3 olarak hesaplandı. 110 olgunun 63'ü özofagial, 57'si trakeobronşiyal sistem yabancı cisim aspirasyonluydu. Bunlardan özellik gösteren dokuz olguyu değerlendirdik. Değerlendirmeye aldığımız olguların 5'i (%62.5) erkek, 4'ü (%37.5) bayandı. Yaş aralığı 9 ay ile 54 yaş arasında değişmekteydi. Ortalama yaş, 13.8' idi. 7 olgu (%77.7) çocukluk yaş dönemindeydi.

Aspirasyon sonrası olguların hekime müracaat süreleri değişkenlik gösteriyordu. En erken başvuru, olay sonrası 1.5 saat içinde, en geç başvuru olaydan 20 yıl sonraya uzanmaktaydı.

Trakeobronşial sistemde yabancı cisimlerin yerleşimi, 3 olguda solda, 3 olguda sağ bronşial sistemdeydi. 3 olguda özofagial yabancı cisim gözlendi.

Olguların tümü semptomatikti. Hastalarda nefes darlığı, öksürük, yutma güçlüğü gibi belirgin ortak semptomlar vardı.

Olguların fizik muayenelerinde, her iki hemitoraxta dinlemekle solunum seslerinin farklılığı dikkati çekmekteydi. Yabancı cisim bulunan ilgili hemitorax alanında solunum seslerinin alınamaması, sibilan raller, belirgin oskültasyon bulgularıydı. Özofagial sisteme yabancı cisim yutma olgularında disfaji, bulantı, kusma, tükrük salgısında artış mevcuttu.

5 olguda trakeobronşial yabancı cisim aspirasyonu, 3 olguda özofagial yabancı cisim yutma öyküsü vardı. 1 olguda yabancı cisim anamnezi yoktu. Olguları kısaca aşağıda sunduk:

Olgu 1: 11 yaşındaki erkek hasta kahvaltıda zeytin çekirdeği aspire etmiş. Hasta bir süre hekime müracaat etmemiş. Öksürük, nefes almada sıkıntı, ateşlenme yakınmalarının baş göstermesi üzerine olayın 7. gününde kliniğimize sevk edilen hastaya çekilen akciğer grafisinde, sol opak akciğer; toraks tomografisinde de sol akciğerde hava bronkogramları, hava kistleri, atelektazi, total pnömonik konsolidasyon tesbit edildi (Resim 1). Hastanın dinlemekle sol bronşial sistemde solunum sesleri alınamıyordu. Hastaya genel anestezi altında rigit bronkoskopi yapıldı. Sol ana bronşu tam tıkayan zeytin çekirdeği çıkartıldı. Postoperatif dönemde kontrol filmleri hızla düzelen hasta, 1 gün sonra taburcu edildi. Hastanın 3 aylık takiplerinde herhangi bir sorun tesbit edilmedi.

Olgu 2: 26 yaşındaki erkek hasta, karın ağrısı yakınmasıyla başvurduğu genel cerrahi kliniğinde, tesadüfen çekilen akciğer filminde iğne görülmesi üzerine kliniğimize refere edildi. Hastanın öyküsü derinleştirildiğinde, 5-6'lı yaşlarda sırtına yorgan iğnesi battığını bir süre sırt ağrılarının olduğunu belirtti. Daha sonra hiçbir yakınması olmadığını ifade eden hastanın akciğer grafisi ve toraks tomografisinde intratorasik alanda iğne belirlendi (Resim 2). Hastaya genel anestezi altında video yardımlı torakoskopik girişim yapıldı. Sağ akciğer bazalinden parenkime batık durumda ve diğer ucu diyafragma üzerinde granülasyon dokusu ile çevrili halde duran uzun yorgan iğnesi çıkartıldı. Postoperatif 3. gün taburcu edilen hastanın kontrol grafilerinde bir sorun gözlenmedi.

Olgu 3: 3 yaşındaki kız çocuğunun, geçirdiği trafik kazası nedeniyle ileri merkeze sevki sırasında, ambulanstayken solunumunun bozulması üzerine entübe edilmeye çalışıldığı öğrenildi. Ambulans içinde entübe edilirken yanlış entübasyonla iatrojenik olarak entübasyon tüpünün özofagusa gönderildiği acil birimimize getirilen hastaya çekilen grafilerden anlaşıldı. Hasta yanlış entübasyondan sonraki yarım saat içinde kliniğimize ulaştırılmıştı. Genel anestezi altında rigit özofagoskopi girişimi

yapılarak, özofagus girişinde görülen tüp çıkartıldı (resim 3). Hastanın, geçirdiği travma nedeniyle diğer konsültasyonları yapıldı. Önemli bir ek patoloji saptanmayan hasta, yatışının 3. gününde taburcu edildi.

Olgu 4: 2.5 yaşında kız çocuğunun, yaklaşık 5 aydır süren öksürük, hırıltılı solunum, nefes darlığı, ateşlenme yakınmaları nedeniyle çok kez medikal tedavi aldığı öğrenildi. Hastaya, şikayetlerinin devam etmesi üzerine akciğer grafisi çektirildiği ve sağ bronşial sistemde çivi tesbit edilmesi üzerine kliniğimize refere edildiği öğrenildi. Hastanın fizik muayenesinde, sağda sibilan raller, solunum seslerinde azalma tesbit edildi (Resim 4). Hastaya genel anestezi altında rigit bronkoskopi yapıldı. Lümene iyice penetre olan, granülasyon dokusu ile çevrili çivi, bronkoskopi ile çıkarılamadı. Hastaya sonraki aşamada genel anestezi altında sağ torakotomi artı bronkotomi yapılarak yabancı cisim çıkartıldı. Sağ ana bronş, emilebilir sütürlerle primer onarıldı ve pleval fleplerle desteklendi. Olgu, kontrol grafileri ile postoperatif dönemde takip edildi. Herhangi bir sorun yaşanmaması üzerine 7. günde taburcu edildi. Taburcu sonrası 6 ay süreyle aralıklı takip edilen hastada anlamlı bir sorun gözlenmedi.

Olgu 5: 1 yaşında kız çocuğunun kliniğimize başvurusundan 7 saat önce mobilya çekmece kolunu yuttuğu öğrenildi. Akciğer grafisi ve 2 yönlü servikal grafilerde yabancı cisim tesbit edildi (Resim 5). Olguya genel anestezi altında rigit özofagoskopi ile müdahalede bulunularak yabancı cisim çıkartıldı. Hasta, müdahale sonrası gün taburcu edildi. Herhangi bir sorunla karşılaşılmadı.

Olgu 6: 13 yaşındaki erkek hasta, salata yerken aniden soluk borusuna bir cismin kaçtığını ve öğürmesine rağmen çıkaramadığını ifade etti. Hasta, hemen doktora başvurup medikal tedavi aldığını ancak şikayetlerinin giderek arttığını, ilerleyici ve rahatsız edici bir öksürüğe daha sonra kanamanın da eşlik ettiğini, nefes darlığının geliştiğini belirtti. Olaydan 2 gün sonra kliniğimize müracaatla yatırılan hastaya çekilen akciğer grafisi ve toraks tomografisinde, solda üst lob anteriorda pnömonik konsolidasyon ve kaviter alan tesbit edildi (Resim 6). Hastaya genel anestezi altında rigit bronkoskopi yapıldı. Bronkoskopide sol bronşial sistemde hiperemi dışında bulguya rastlanmadı. Bunun üzerine sol mini torakotomi yapıldı. Lingulada konsolide alan mevcuttu. Bu alan, göğüs duvarına yapışmıştı. Buraya pnömotomi yapıldı ancak kötü kokulu, hafif yeşilimsi akıntı dışında bir patoloji tesbit edilmedi. Plevral alan gözden geçirildiğinde perikardın üzerinde serbest şekilde duran pisi pisi otu tesbit edildi. Olguya postoperatif dönemde antibiyoterapi ve solunum desteği sağlandı. Kontrol filmleri ekspanse olan hasta, kliniğinin düzelmesi üzerine 5. günde taburcu edildi. Hasta, operasyon sonrası dönemde 6 ay takip edildi. Bir sorunla karşılaşılmadı.

Olgu 7: 54 yaşındaki erkek hasta 4 gün öncesinden yemek yerken kemik yuttuğunu belirtti. Hekime erken müracaat etmeyen hasta, 3. günde KBB uzmanına muayene olduktan 1 gün sonra kliniğimize refere edilmiş (Resim 7). Hastaya genel anestezi altında rigit özofagoskopi yapıldı. Ancak ileri derecede mukozal ödem vardı ve kemiğin çok iri olması nedeniyle hastaya sağ torakotomi uygulandı. Azygos ven düzeyinden başlayıp 5-6 cm'lik segmentte kemik, özofagotomi yapılıp çıkartıldı. Özofagus tabakaları aşırı ödemliydi. Tabakalar emilebilir sütürlerle kat kat primer dikildikten sonra, pariyetal plevral fleplerle desteklendi. Postoperatif 6. günde kontrastlı özofagografi sonrası oral alım başlanan hasta 8. günde taburcu edildi. Hasta 3 ay süreyle takip edildi ve bir sorun görülmedi.

Olgu 8: 13 yaşındaki erkek hasta, 5-6'lı yaşlardan beri sürekli tekrarlayan alt solunum yolu enfeksiyonları nedeniyle medikal tedavi almış. Olgu değerlendirildiğinde, sol hemitoraksta solunum sesleri özellikle sol bazalde azalmıştı. Öksürük, balgam yakınmaları mevcuttu. Çekilen yüksek rezolüsyonlu toraks tomografisinde sol alt lobda bronşektazi raporlanmıştı (Resim 8). Olguya sol torakotomi artı sol alt lobektomi yapıldı. Bronkotomi yapıldığında organize karpuz çekirdeği görüldü. Postoperatif 6. günde taburcu edilen hasta, 1 yıl süreyle takip edildi ve hiçbir sorunla karşılaşılmadı. Olgunun patolojisi bronşektazi olarak raporlandı.

Olgu 9: 9 aylık kız çocuğu, ani solunum sıkıntısıyla en yakın hastaneye götürüldüğünde hemen entübe edilip, kliniğimize sevk edilmişti. Olgu, entübe şekilde ameliyathaneye alındı. Rigit bronkoskopi yapıldığında trakeaya taşmış, sağ ana bronşu tam tıkayan fasulye görüldü ve fasulye kopartıla kopartıla, rigit forsefslerle çıkartıldı. Girişim sonrası ventilatöre bağlanan hasta daha sonra uyandırıldı. Nörolojik defisit saptanmadı. Olgu

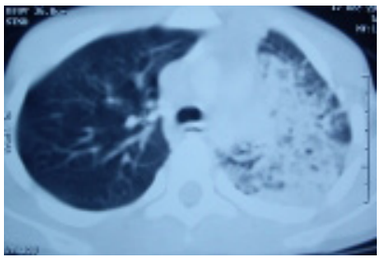

Resim 1. Zeytin çekirdeği aspirasyonu sonucu sol da yaygın pnömonik infiltrasyon



Resim 2. Sağ akciğer alt lob bazalinden (bir ucu parenkim içinde) diyafragmaya uzanımlı dikiş iğnesi



Resim 3. Özofagus lümeni içerisinde entübasyon tüpü



Resim 4. Sağ ana bronştan trakeaya uzanan yabancı cisim (çivi)



Resim 5. Özofagus proksimaline yerleşmiş yabancı cisim (çekmece kolu)

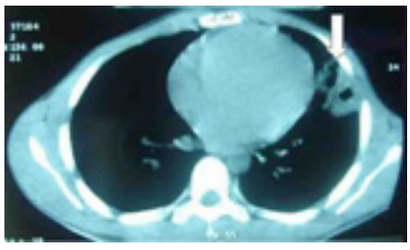

Resim 6. Sol alt lobta kaviter lezyon ve çevresinde pnömonik konsolidasyon



Resim 7. Özofagus lümeninde yabancı cisim (kemik parçası)

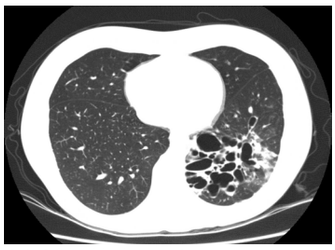

Resim 8. Sol alt lobta bronşektazi

3. günde sorunsuz taburcu edildi.

Tartışma

Yabancı cisim aspirasyonları, potansiyel olarak ölümle sonuçlanabilecek ciddi durumlardır. Tanıda gecikme morbidite ve mortalite oranlarını artırır.[4,5] Hastalarımızda da geç müracaata bağlı olarak, bir takım radyolojik ve klinik değişiklikler ortaya çıktı. Örneğin 1 haftalık gecikmeye bağlı olarak, sol ana bronşta tam tıkanma olan olguda, radyolojik olarak harap akciğer bulguları gelişmeye başlamıştı. Bu hasta, erken dönemde başvurduğu için, gelişen obstrüksiyon bulguları (bronşektazik görünüm gibi) müdahale sonrası düzeldi. Ancak, karpuz çekirdeği aspire eden ve yıllar sonra sol alt lobda harabiyetle başvuran hastada rezeksiyon dışında yapılacak bir girişim kalmamıştı. Kaldı ki, bu hasta, yıllarca astım tedavileri almış ve gelişen akciğer harabiyeti nedeniyle kliniğimize sevk edilmişti. Özofagusa kemik yutan olgumuzda, özofagusun tüm tabakaları ödemliydi ve lümen erode olmaya başlamıştı. Çivi aspire eden ve 4 ay sonra müracaat eden hastada yoğun granülasyon dokusu mevcuttu.

Trakeobronşial sistemde bilinen en uzun yabancı cisim retansiyon süresi 40 yıldır.[6] Çalışmamızdaki bir olguda yirmi yıl, diğer olguda 5 aylık bir retansiyon öyküsü mevcuttu.

Yabancı cisim aspirasyonu sıklıkla 3 yaş altı çocuklarda görülür. Yapılan retrospektif çalışmalar, yabancı cisim aspirasyonlarının %65-75'inin 3 yaş altı çocuklarda görüldüğünü göstermektedir. Okul öncesi çocuklarda, kuruyemiş ve küçük oyuncak parçaları, madeni para en çok aspire edilen maddelerken, okul çağı çocuklarında, kalem uçları, silgi, toplu iğne en sık görülmektedir. Yetişkinlerde özellikle bayanlarda başörtü iğneleri en sık aspire edilen trakeobronşial yabancı cisimlerdir.[7] Çalışmamızda bunlardan farklı olarak çivi, pisi pisi otu, karpuz çekirdeği ve uzun dikiş iğnesi saptanmıştır.

Gastrointestinal sistem yabancı cisim aspirasyonlarının %28-68'i özofagusa aittir. Yapılan bir çalışmada özofagial yabancı cisim aspirasyonlarının 15 yaş altı hastalarda %95 oranında nedeni metalik para olarak bulunmuştur. 15 yaş üstü olgularda ise en sık nedenler sırasıyla kemik, et, iğne, çivi, plastik parçalar, diş protezi, düğme, metal parça vb. şeklinde tesbit edilmiştir.[8] Çalışmamızda bir olguda literatürle uyumlu olarak kemik parçası tespit edilmiş, diğer olgularda çekmece kolu ve entübasyon tüpü gibi sıra dışı maddeler saptanmıştır.

Yabancı cisim aspirasyonundan sonra hastanın ilgili hekime müracaatında ailenin sosyoekonomik ve kültürel yapısı, hastanın bilinçliliği, başvurduğu ilk sağlık kuruluşlarının hastayı ilgili uzmana refere edebilmeleri çok önem arz etmektedir. Özellikle gelişmekte olan ülkelerde eğitim yetersizliği ve ihmal gibi nedenlerle yabancı cisim aspirasyonları sık görülmektedir.[9] Hastalarımızda bu nedenlerin olumsuz yansımaları olmuştur.

Klinik olarak trakeobronşial yabancı cisim aspirasyonlu olgularda en sık öksürük (%90), dispne, hırıltılı solunum ve solunum seslerinde tek taraflı azalma gibi semptom ve bulguların bir veya daha fazlası bir arada bulunur.[10,11,12] Bizim olgularımızda bu semptom ve bulguların yanı sıra ateş ve enfeksiyona ait diğer bulgular da mevcuttu.

Tanıda öykünün ayrıntılı alınması çok önemli bir kriter iken, fizik muayene ve radyolojik değerlendirmeler de çok önemli yer almaktadır. Bronkoskopi veya özofagoskopi öncesi çekilen 2 yönlü bir radyogram genellikle yabancı cisim varlığını ve yerini önemli oranda doğru vermektedir.[13] Bununla birlikte gecikmiş, komplike vakalarda direkt grafilerle tanıya gitme zorlaşmaktadır. Çeşitli çalışmalarda yabancı cisim aspirasyonu olduğu kanıtlanan olgularda %24-30 oranlarında göğüs radyografisinin normal olduğu bulunmuştur.[1,14,15] Yabancı cisim aspirasyonunda radyografik bulgular, karakteristik değildir.[16] Çeşitli çalışmalarda yabancı cisim aspirasyonu tanısında radyografilerin duyarlılığı %65-85, özgüllüğü %51-70 olarak belirtilmiştir.[1,17,18] Bilgisayarlı tomografi, özellikle direkt grafilerde görülmeyen, anamnezi pozitif olan, kronik yabancı cisim öyküsü olan olgularda ve de direkt postero-anterior grafilerde şüpheli lezyonların varlığında çektirilmelidir. Çalışmamızda dört olguya bilgisayarlı tomografi çekildi. Özofagusta kemik olan ve geç başvuran olguya da mediyastende patoloji varlığını teyid etmek için tomografi çektirildi. Özellikle kronik süreçte başvuran, akciğer parenkim patolojileri gelişen ve ayırıcı tanı gereken olgularda tomografi çekilmelidir.

Son zamanlarda bilgisayarlı tomografi ile yapılan sanal bronkoskopinin, yabancı cisim aspirasyonu şüphesi olan olgularda oldukça önemli bilgiler verdiği ve gereksiz bronkoskopi ve buna bağlı komplikasyonları azalttığı bildirilmektedir.[1] Sanal bronkoskopi, bilgisayarlı tomografi görüntülerinden yararlanarak trakea ve bronşların iç konturlarını ve lümenini sanal olarak görmeyi sağlayan bir tekniktir. Bu teknik sayesinde endobronşiyal yerleşimli yabancı cisimler tesbit edilebilmektedir.

Yabancı cisim aspirasyonuna bağlı olarak, erken dönemde başvuran hastalarda bronkoskopi ve özofagoskopi ile yabancı cismi çıkarma olasılığı daha yüksekken, geç başvuran olguların torakotomiye ve rezeksiyona gitme olasılıkları artmaktadır. 9 olguluk çalışmamızda, bundan dolayı 5 hastada torakotomi veya VATS'a başvurduk. Literatürle[19] karşılaştırıldığında torakotomiye başvuru sayımızın yüksekliği dikkati çekmektedir. Ancak bunu özellikle hastaların geç müracaatlarına bağlıyoruz. Erken dönem aspirasyon öyküsü olmasına rağmen, torakotomi uyguladığımız pisi pisi otu aspirasyonlu olgumuzda bu yabancı cismin seyri ilgi çekiciydi. Bu olguda yabancı cisim, trakeobronşial ağacı geçmiş, plevral aralığa (perikardın üzerinde) ulaşmıştı. Literatürlerde plevral aralığı ve torax duvarını geçip ciltten çıkan olgular rapor edilmiştir.[20,21]

Yabancı cisim aspirasyonunun kesin tanısı bronkoskopi ve özofagoskopi ile konur. Bu girişimler için hastanın verdiği anamnez doğrultusunda şüpheye düşüldüğünde, radyoloji ve fizik inceleme bulgularından da yararlanarak mutlaka endoskopik girişim yapılmalıdır. Rigit bronkoskopi ve özofagoskopi, kolay manüple edilebilmeleri, teleskopik ve kamera sistemlerinin kolay monte edilebilmeleri, direkt görüş sahası sağlamaları, büyük avantajlarıdır. Ancak yine de küçümsenmeyecek oranda ciddi mortalite ve morbidite oranlarına sahiptir. Bu oranlar %2-22 arasında bildirilmiştir. Özellikle tanının geç konulduğu olgular ile acil bronkoskopi yapılan olgularda bu oranların arttığı bildirilmiştir.[6,22,23]

Bir yaş altı çocuklarda evde kaza ile gerçekleşen ölümlerin en önemli nedeni yabancı cisim aspirasyonlarıdır. Bu nedenle bu yaş çocuklarda gıdaların yumuşak kıvamda olmasına dikkat etmeli ve ellerine alacakları her şeyi ağızlarına götürebilecekleri endişesi içinde olunmalı ve buna göre tedbir alınmalıdır. İleri yaşta ve diş protezi olan olguların gıdaları iyice çiğneyerek yutmaları tavsiye edilmelidir. Özellikle tekrarlayan akciğer enfeksiyonları ve geçmeyen öksürük nedeniyle olgularda yabancı cisim aspirasyonundan şüphelenmelidir.

Yabancı cisim aspirasyon anamnezi olan olgularda gerekli tetkikler yapılmalı ve hızla tanıya gidilmelidir. Yabancı cismin özofagusta yapabileceği olası bir perforasyon riskinin ya da bronşial sistemde uzun süre yabancı cisim kalması durumunda akciğerde gelişebilecek irreversibl değişikliklerin farkında olunmalıdır.

Acil durumlarda hava yolu açıklığının sağlanması ve acil bronkoskopi ve/veya özofagoskopi için hızla en yakın sağlık merkezine yönlendirilme sağlanmalıdır.

Sonuç olarak, trakeobronşial ve özofagial yabancı cisim aspirasyonları, erken dönemde teşhis ve tedavi edilmediğinde bronkopnömoni, akciğer absesi, bronşiektazi, harap akciğer ve özofagus perforasyonu sonrası mediyastenit gibi morbidite ve mortalitesi yüksek komplikasyonlara yol açabilir. Aspirasyon öyküsü olan her olgu derinlemesine irdelenmeli, gerekli tetkikler yapılmalı ve endoskopik girişimlerden kaçınılmamalıdır.

Kaynaklar

1. Haliloğlu M, Çiftçi AO, Oto A, et al. CT virtual bronchoscopy in the evaluation of children with suspected foreign body aspiration. Eur J Radiol 2003; 48: 188-192.
2. Esener Z, Şahinoğlu H, Yüksel M, Güney E: Yabancı cisim aspirasyonu, uygulanan bronkoskopi ve anestezi sorunları. Ondokuz Mayıs Tıp Dergisi 1986; 3: 93-103.
3. Mantel K and Butenand I: Tracheobronchial foreign aspiration in childhood. A report on 224 cases. Eur J Pediatr 1986; 145: 211-216.
4. Elhassani NB. Tracheobronchial foreign bodies in the middle east. J Thorac Cardiovasc Surg 1988; 96: 621-25.
5. Ludemann JP, Hughes CA, Holinger LD. Management of foreign bodies of the airway. In Shields TW, editor. General Thoracic Surgery. Philadelphia: Lippincott Williams & Wilkins 2000; p.853-62.
6. Limper AH, Prakash UB. Tracheobronchial foreign bodies in adults. Ann Intern Med 1990; 112: 604-9.
7. Bodart E, de Biderling G, Tuerlinckx D, Gillet JB. Foreign body aspiration in childhood: management algorithm. Eur J Emerg Med 1999; 6: 21-25.
8. İnci İ, Özçelik C, Ülkü R, Eren N. Özofagus yabancı cisimleri: 682 olgunun incelenmesi. Türk Göğüs Kalp Damar Cer Der 1999; 7: 148-52.
9. Hoeve LJ, Rombout J, Pot DJ. Foreign body aspiration in children . The diagnostic value of signs, symptoms and preoperative examination. Clin Otolaryngol Allied Sci 1993; 18: 55-7.
10. Erikci V, Karacay S, Arikan A. Foreign body aspiration: a four-year experince. Ulus Travma Derg 2003; 9: 45-9.
11. Aytac A, Yurdakul Y, İkizler C, Olga R, Salyam A. İnhalation of foreign bodies in children. Report of 500 cases. J Thorac cardiovasc Surg 1977; 74: 145-51.
12. Yıldırım I, Özdemir A, Çil M, Cengiz M, Dönmez O, Özkan H. Çocuklarda görülen yabancı cisim aspirasyonları. Uludağ Üniv Tıp Fak Derg 1990; 1: 596-6.
13. Beşirli K, Demirkaya A. Trakeobronşiyal yabancı cisim aspirasyonu. Solunum 2003; 5: 316-9.
14. Mu LC, Sun D, He P. Radiologic diagnosis of aspirated foreign bodies in children : review of 343 cases. J Laryngol Otol 1990; 104: 778-782.
15. Ikeda M, Himi K, Yamauchi Y, Ikui A, Shigihara S, Kida A. Use of digital substraction fluoroscopy to diagnose radiolucent aspirated foreign bodies in infants and children. Int J Pediatr Otorhinolaryngol 2001; 61: 233-242.
16. Zerella JT, Dimler M, McGill LC, Pippus KJ. Foreign body aspiration in children : value of radiography and complications of bronchoscopy. J Pediatr Surg 1998; 33: 1651-1654.
17. Ayed AK, Jafar AM, Owayed A. Foreign body aspiration in children: diagnosis and treatment. Pediatr Surg Int 2003; 19: 485-488.
18. Swedström E, Puhakka H, Kero P. How accurate is chest radiography in the diagnosis of tracheobronchial foreign bodies in childen? Pediatr Radiol 1989; 19: 520-522.
19. Oğuzkaya F, Akçaali Y, Kahraman C, Bilgin M, Şahin A. Tracheobronchial foreign body aspirations in childhood: a 10 year experince. Eur J Cardio Thorac Surg 1998; 14: 388-92.
20. Watson CRR. Inhaled grass inflorescence presenting as a superficial tumour of the chest wall. Med J Aust 1969; 1: 1303-1304.
21. Basok O, Yaldiz S, Kilincer L. Bronchiectasis resulting from aspirated grass inflorescences. Scand Cardiovasc J 1997; 31: 157-159.
22. Çiftçi A, Bingöl-Koloğlu M, Şenocak ME, Tanyel FC, Büyükpamukçu N. Bronchoscopy for evaluation of foreign body aspiration in children. J Ped Surg 2003; 38: 1170-1176.
23. Eren Ş, Balcı A, Dikici B, Doblan M, Eren MN. Foreign body aspiration in children.: experince of 1160 cases Ann Trop Paed 2003; 23: 31-37.