Role of Thyroidectomy In Early Diagnosis And Treatment Of Thyroid Cancer

Tiroid Kanserinin Erken Tanı ve Tedavisinde Tiroidektominin Yeri

Tiroid Kanseri / Thyroid Cancer

Fuat İpekçi[1], Ömer Engin[2], Oğuzhan İnan[1] , Nejat Akyıldız[1]

[1]2. Cerrahi Kliniği, Tepecik Eğitim ve Araştırma Hastanesi, İzmir, Türkiye.

[2]2. Cerrahi Kliniği, İzmir Bozyaka Eğitim ve Araştırma Hastanesi, İzmir, Türkiye.

Özet

Amaç: Serimizdeki tiroid kanseri görülme oranı %21'dir. Makalemizde bu sonuç tartışılmıştır. Gereç ve Yöntem: Çalışmamız retrospektif klinik araştırmadır. 2009-2010 yılları arasında guatr nedeniyle opere edilen olgularımız incelenmiştir. Serimizdeki tiroid kanserli hastalarımızın nodüllerinin özellikleri tartışılmıştır. Bulgular: Tiroid kanseri olgularımızın %59'unun dominant nodülü benign, %41'inin dominant nodülü ise malign olarak bulunmuştur. Dominant nodülü malign olan tiroid kanserli olgularımızda dominant nodüllerin ortalama büyüklüğü 1,43 cm (0,5-3) dir, bunların da %30'u 1 cm altındadır. Dominant nodülü benign olan tiroid kanserli olgularımızda ise dominant nodüllerin ortalama büyüklüğü 2,36 (0,8-5) cm'dir. Tiroid kanserli olgularımızda en büyük malign nodüllerin ortalama büyüklüğü ise 1,005 (0,1-3) cm'dir. Yine tiroid kanserli olgularımızda en büyük nodüllerin ortalama boyutu ise 1,98 (0,5-5) cm'dir. Tiroid kanserli olgularımızda ortalama nodül sayısı ise 4,9 (1-10)'dur. Tartışma: Tiroid kanserinde nodül sayısının da önemli olduğunu düşünüyoruz. Tiroidektomi kararını verirken nodül boyutu ve nodül sayısı birlikte değerlendirilmelidir. Bizim serimizde tiroid kanseri oranı literatürde sunulan diğer klinik araştırmalara göre daha fazla bulunmuştur. Çünkü tiroidektomi endikasyonları daha geniş tutulmuştur. Bizim serimize göre eğer nodül sayısı 5 ve/veya ortalama nodül boyutu 1 cm ise (ortalama en büyük malign nodül boyutu 1cm olduğu için) hastaya tiroidektomi önerilebilir.

Anahtar Kelimeler

Tiroid Kanseri; Multinodüler Guatr; İnce İğne Aspirasyon Biyopsisi; Tiroidektomi; Guatr

Abstract

Aim: The aim of this article is to investigate 21% incidence of thyroid carcinoma in our series. Material and Methods: This is a retrospective clinical study. The patients operated for goiter in our clinic between 2009 and 2010 years were investigated . Features of the nodules in operated thyroid cancer patients were discussed. Results: The biggest nodules were benign in 59% of the thyroid carcinoma cases and average size of them was 2,36(0,8-5)cm; and the biggest nodules were malignant in 41% of the thyroid carcinoma cases and average size of them was 1,43cm (0,5-3) and 30% of them was under 1cm, in our thyroid carcinoma patients.The average size of the biggest malignant nodules was 1,005(1,0-3)cm. Whereas the average size of the biggest nodules was 1,98(0,5-5) cm in thyroid carcinoma cases. Average number of the nodules was 4,9(1-10) in our thyroid carcinoma cases. Discussion: We think that the number of nodules in thyroid cancer is important. Dimensions and the number of the nodules are considered collectively while deciding thyroidectomy. The incidence of thyroid carcinoma was found higher in our series, because indications for thyroidectomy decision making is set to be relatively large. If the number of nodules is 5 and/or mean diameter of nodules is 1 cm (because mean diameter of malign nodules is 1 cm) thyroidectomy can be offered to the patient according to our study.

Keywords

Thyroid Cancer; Multinodular Goiter; Fine Needle Aspiration Biopsy; Thyroidectomy; Goiter

DOI: 10.4328/JCAM.692 Received: 05.05.2011 Accepted: 17.07.2011 Published Online: 19.07.2011 J Clin Anal Med 2012;3(3):284-286
Corresponding Author: Ömer Engin, 2. Cerrahi Kliniği, Tepecik Eğitim ve Araştırma Hastanesi, İzmir, Türkiye.
T.: 2322505050 E-mail: omerengin@hotmail.com

Giriş

Genel cerrahi pratiğinde tiroidektomi tüm dünyada özellikle de endemik bölgelerde sıklıkla yapılan ameliyatlardandır. Türkiye guatrın endemik olduğu bir ülkedir. Multinodüler guatr cerrahi kliniğine başvuran guatr hastaları arasında önemli bir yer tutmaktadır. Malignite ve nodül ilişkisi bu hastalarda cerrahi endikasyon kararında önemli bir yer tutmaktadır. Kanser cerrahisinde erken tanı ve erken tedavi yaklaşımımızda temel ilke olmaktadır. Dünya literatüründe nodüllü hastalarda malignite oranı %3-16 arasında bildirilmektedir. Bu oran bizim serimizde ise %21 bulunmuştur. Bu yüksek oran Türkiye'de malignite artışını mı göstermektedir? Hastalarımızda karşılaştığımız postoperatif takip problemleri yazımızda tartışılmıştır.[1,2]

Gereç ve Yöntem

İzmir Tepecik Eğitim ve Araştırma Hastanesi 2.Cerrahi Kliniği 1 Ocak 2009-1 Ocak 2010 arasında tiroid cerrahisi ile ilgilenen ekip tarafından ameliyatları yapılan 81 olgunun demografik özellikleri, ince iğne aspirasyon biyopsileri (İİAB), ameliyat öncesi girişimleri, postoperatif histopatolojik sonuçları, morbidite ve mortalite şeklindeki parametreleri çalışmaya alınmıştır. Hastalara solid nodül ya da multinodüler guatr (MNG) nedeniyle operasyon planlanan hastalar kliniklerine gerekli tetkikleri, biopsileri (palpe edilen nodüllere poliklinik şartlarında, palpe edilemeyen nodüllere ise Ultrasonografi(US) eşliğinde İİAB) yapıldı. Ameliyat edilecek hastalar ötroid halde ameliyat edildiler. Ameliyat sonrası histopatolojik sonuçlarına göre tedavileri planlandı.

Bulgular

81 olgunun;7'si (%8.64) erkek,74'i (%91.36) kadındır. Yaş ortalaması 45.8'dir. 81 olgudan 17'sinde tiroid kanseri tespit edilmiştir (%21). Olgularımızdan biri paratiroid adenomu tanısıyla opere edilmiş ve MNG nedeniyle yapılan total tiroidektomide bu olguda papiller karsinom bulunmuştur. 16 olguda malignite papiller yapıda 1 olguda ise folliküler yapıdadır. İİAB 9 olguda benign, 2 olguda malign, 1 olguda foliküler neoplazi, diğerlerinde nondiagnostik idi. Opere edilen malignite olgularımızın malign nodüllerinin çapları 1 mm ile 1.5 cm arasında değişmektedir. Malignite olgularımızın tiroid içindeki nodül çapları ise 1 mm ile 5 cm arasında değişmektedir. Malignite olgularımızın 10'unda tiroiddeki benign nodüller malign nodüllerden büyüktü , 7 olguda ise malign nodül tiroidde en büyük nodül durumundaydı.

Malign nodüllerin dominant olduğu tiroid kanserli olgularımızda dominant nodüllerin ortalama boyutu 1,43cm (0,5-3cm) idi . Olguların %30'u 1 cm altında tespit edildi.(Grafik 1)

Benign nodüllerin dominant olduğu tiroid kanserli olgularımızda dominant nodüllerin ortalama boyutu 2,36cm (0,8-5cm) olarak bulundu. Dominant benign nodülün olduğu vakaların tüm tiroid kanserli vakalar arasındaki değeri %59dur.

Tüm malign olgularımızdaki en büyük malign nodül boyutlarının ortalaması ise 1,005cm (0,1-3cm) idi. 0,5cm altındaki malign nodül oranı ise %23 olarak bulunmuştur.

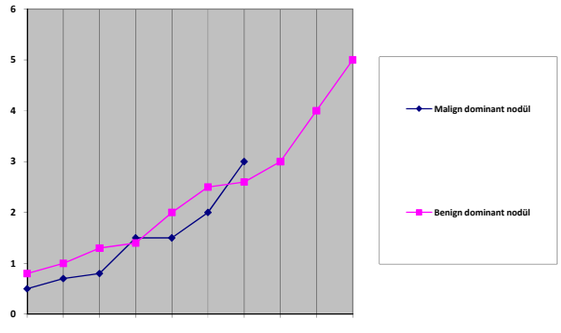

Grafik 1. Tiroid kanserli olgularımızda dominant nodüller benign ve malign olarak sınıflandırılmıştır. Vertikal eksende sıfırdan 6'ya kadar dominant nodüllerin boyları santimetre cinsinden belirtilmiştir. Transvers eksende ise malign ve benign dominant nodüller küçükten büyüğe doğru büyüklük sırasına göre her bir olgunun nodül boyları sırasıyla yazılmıştır. Bu tablo sayesinde tiroid kanserli olgularımızda benign dominant nodül boylarının malign dominant nodül boylarından daha büyük olduğu görülmektedir.

Tüm malign olgularımızdaki en büyük nodüllerin ortalaması 1,98cm (0,5-5cm) 'dir.

81 olguluk tiroidektomi serisinde ise en büyük malign nodül boyutunun 0,5cm den büyük olduğu olguların tüm serideki oranı ise %5'tir.

Tüm malign olgularımızdaki nodül sayısı ortalaması 4,9'dur.

Ameliyat sonu ortalama yatış süresi 2.4 gündür. Ameliyat sonu 11 olguda geçici hipokalsemi görüldü ve mortalite olmadı. Bir olguda ameliyat sonucu geçici ses kaybı izlendi. Diğer olgularda ses kalitesinde değişiklik tespit edilmedi. Postoperatif dönemde hastaların takip sürecinde en uzun takip süresi 1 yıl 10 ay en kısa takip süresi 10 ay olup ortalama takip süresi 19 aydır. Takip sürecinde herhangi bir tıbbi problem ile karşılaşılmamıştır.

Tartışma

Guatr tiroid bezinin büyümesidir. Bu büyüme diffüz olabildiği gibi nodül yapısına sahip olarak da gelişebilir. Guatrın çeşitli araştırmalarda kadınlarda daha sık olduğu bildirilmiştir. Bizim hasta serimizde de kadın hakimiyeti mevcuttur.[3-5]

Guatr teşhisi fizik muayene ve noninvaziv ve invaziv diğer yardımcı tanı metodları ile konabilir. Noninvaziv yöntemler arasında en çok kullanılan ultrasonografidir. Ultrasonografi (US) ile bezin homojenitesi, boyutları, nodüllerin boyutu, sınırları, kistik veya solid olup olmadığı , lenfadenopati varlığı anlaşılabilir. Bilgisayarlı Tomografi (BT) ve Magnetik Rezonans (MR) görüntüleme ile guatr yapısı ve tiroidin yakın organlar, damarlar ile ilişkisi, toraks içine doğru büyüyüp büyümediği, lenf bezleri görüntülenebilir. Sintigrafi ile bezin homojenitesi, nodüllerin sıcak veya soğuk olup olmadığı tespit edilebilir. Biyopsi ince iğne ile palpe edilen nodüllerden palpasyon veya US eşliğinde yapılabilir.[6-12]

Serimizde bizim en sık kullandığımız kolay uygulanabilirliği, ucuz olması ve noninvaziv olmasından dolayı ultrasonografidir. Guatrın büyük olması çevre organlara bası yapması ve plonjon olması malignite düşünülmesi durumlarında diğer yöntemler ile ek görüntüleme olgularımızda sağlanmıştır. Tüm hastalarımıza tanı amacıyla ince iğne biyopsisi (İİAB) yapılmıştır. Palpe edilebilen nodüllerden polikliniz şartlarında İİAB yapılırken nonpalpable nodüllerde US eşliğinde biyopsi yapılmıştır. US eşliğinde biyopsi için hastaya randevu verilmekte hasta tekrar hastaneye gelmekte ve US ile birlikte yapıldığı için biyopsinin maliyeti artmaktadır. Bu nedenlerden dolayı zaman ve iş gücü kaybının önlenmesi ve maliyetin düşürülmesi amacıyla poliklinikte palpable kitlelerin İİAB' ne gidilmiştir.[13]

Kanser cerrahisindeki amaç erken tanı olmalıdır. Günümüz pratiğinde erken tanı için çeşitli görüntüleme yöntemleri kullanılmakta ancak bu yöntemlerin hiçbiri ile 1mm'lik yeni oluşmuş bir kanser odağını tanımak mümkün olamamaktadır. Ultrasonografi eşliğinde İİAB deneyimli ellerde 5mm'lik nodüllere bile uygulanabilmekte ancak daha küçük nodüllerde bu da yetmemektedir. Alınan İİAB örneğinin patolojik incelemesinde de %100 doğru tanıya varılamamaktadır. Bu nedenle tiroid kanserlerinin erken tanı ve erken tedavisi için bu yukarıdaki

boşluğu gidermek amacıyla yeni uygulamalara ihtiyaç vardır.[14,15] Endemik guatrda tiroidektomi endikasyonları: T4 supresyonuna rağmen büyümeye devam eden, obstrüksiyon yapan, retrosternal büyüme yapan, malignite kuşkusu veya bulgusu olan guatrlar ve kozmetik nedenlerdir.[16]

Multinodüler guatrda tiroidektomi endikasyonları ile ilgili birçok bilimsel araştırma yayınlanmıştır. Ayrıca tiroid nodülleri ile malignite ilişkisini açıklayan pek çok makale bulmak mümkündür.[17-20]

European Thyroid Association verilerine göre Türkiye'de guatr problemi olmayan coğrafik bölge yoktur.[21] Türkiye'de Şırnak'ta 2009- 2010 arasında ameliyat edilen 241 nodüler guatrlı hastanın 11 (%4,6)'inde kanser tespit edilmiştir. Bu çalışma bizim çalışmamız ile aynı zaman diliminde yapıldığı için makalemizde ele alınmıştır.[22]

Bizim serimizdeki kanser oranının yüksek olmasının nedeni başka merkezlerde malignite tanısı alıp hastaların bize sevk edilmiş olmaları değildir. Bu hastalar polikliniğimize müracaat etmiş tanı ve tedavileri bizde gerçekleştirilmiş hastalardır. Dolayısıyla tarafımıza kanser diye sevk edilen guatr hastaları serimizde yoktur.

Bazı olgularımızda en büyük nodül benign bazılarında ise en büyük nodül malign karakter göstermektedir. Dominant nodüllerin malign olduğu olgularımızın tüm hastalarımıza oranı %8,6'dır. Malign dominant nodüller tiroid kanseri olgularında %41, benign dominant nodüllere sahip MNG ler ise tüm tiroid kanseri olgularında %59 oranına sahiptir. Dolayısıyla tiroid kanseri olan olgularda her 5 olgudan 3'ünün dominant nodülü benign karakterde olduğu için en büyük nodülden İİAB almak büyük yanılgıya uğratacaktır. Bu nedenle İİAB alırken en büyük nodül yanında diğer nodüllerden de örnekleme yapılması tanı oranını arttıracaktır.

Serimizdeki nodül boyutlarını inceleyecek olursak tüm malign olgularımızda ortalama tümör boyutu 1cm (0,1-3cm) 'dir. Tüm malign olgularımızdaki dominant nodülün ortalama boyutu ise 1,98cm (0,5-5cm) 'dir. Tüm malign olgularımızdaki nodül sayısı ortalaması 4,9 (1-10)'dur. Tiroid kanserinde nodül sayısının da önemli olabileceğini düşünmekteyiz. Serimizdeki nodül sayısı ve boyutlarını göz önüne alırsak nodül sayısı 5'ten fazla ise, ortalama nodül boyutu 1cm den büyük ise olguların değerlendirilmesinde daha dikkatli olunması gerektiğini düşünüyoruz. Operasyon kararını verirken nodül boyutu ve nodül sayısının birlikte değerlendirilmesi gereğini düşünüyoruz. Bizim serimize göre eğer nodül sayısı 5 ve/veya ortalama nodül boyutu 1cm (ortalama en büyük malign nodül boyutu 1cm olduğu için) tiroidektomi teklifi hastanın onayına sunulabilir.

Kaynaklar

1. Agarwal G, Agarwal V. Is total thyroidectomy the surgical procedure of choice for benign multinodular goiter? An evidence-based review. World J Surg 2008;32(7):1313-24.
2. Mishra A, Agarwal A, Agarwal G, Mishra SK. Total thyroidectomy for benign thyroid disorders in an endemic region. World J Surg 2001;25(3):307-10.
3. Bouaggad A, Bouderka MA. Prediction of difficult tracheal intubation in thyroid surgery. Anesth & Analg 2004;99(2):603-6.
4. Yu X, Fan C, Shan Z, Teng X, Guan H, Li Y, et al. A five-year follow-up study of goiter and thyroid nodules in three regions with different iodine intakes in China. J Endocrinol Invest 2008;31(3):243-50.
5. Bakhsh A, Kirov G, Gregory JW, Williams ED, Ludgate M. A new form of familial multinodular goiter with progression to differentiated thyroid cancer. Endocr Relat Cancer 2006;13(2):475-83.
6. Tonacchera M, Pinchera A, Vitti P. Assessment of nodular goiter. Best Pract Res Clin Endocrinol Metab 2010;24(1):51-61.
7. Ringel MD. Can ultrasound and clinical features be used to predict thyroid cancer in solitary nodules and multinodular goiter. Nat Clin Pract Endocrinol Metab 2007;3(4):334-5.
8. Diehl LA, Garcia V, Bonnema SJ, Hegedus L, Albino CC, Graf H. Management of the nontoxic multinodular goiter in Latin America: comparison with North America and Europe, an electronic survey. J Clin Endocrinol Metab 2005;90(1):117-23.
9. Fast S, Nielsen VE, Grupe P, Bonnema SJ, Hegedus L. Optimising 131I uptake after rhTSH stimulation in patients with nontoxic multinodular goiter: evidence from a prospective, randomized, double-blind study. J Nucl Med 2009;50(5):732-7. 10. Erbil Y, Barbaros U, Salmaslıoğlu A, Mete Ö, İşsever H, Özarmağan S, et al. Effect of thyroid gland volume in preoperative detection of suspected malignant thyroid nodules in a multinodular goiter. Arch Surg 2008;143(6):558-63.
11. Danese D, Sciacchitano S, Farsetti A, Andreoli M, Pontecorvi A. Diagnostic accuracy of conventional versus sonography-guided fine-needle aspiration biopsy of thyroid nodules. Thyroid 1998;8(1):15-21.
12. Baloch Z, Livolsi VA, Jain P, Jain R, Aljada I, Mandel S, et al. Role of repeat fine-needle aspiration biopsy(FNAB) in the management of thyroid nodules. Diagn Cytopathol 2003;29(4):203-6.
13. Seiberling KA, Dutra JC, Gunn J. Ultrasound-guided fine needle aspiration biopsy of thyroid nodules performed in the office. The Laryngoscope 2008;118(2):228-31.
14. Burman KD. Micropapillary thyroid cancer: should we aspirate all nodules regardless of size? J Clin Endocrinol Metab 2006;91(6):2043-6.
15. Izquierdo R, Arekat MR, Knudson PE, Kartun KF, Khurana K, Kort K, et al. Comparison of palpation-guided versus ultrasound-guided fine-needle aspiration biopsies of thyroid nodules in an outpatient endocrinology practice. Endocr Pract 2007;12(6):609-14.
16. Clark OH, Lal G. Thyroid and parathyroid and adrenal. In: Brunicardi FC, Andersen DK, Billiar TR, Dunn DL, Hunter JG, Pollock RE, editors. Schwartz's Principles of Surgery. 8th ed. New York: McGraw-Hill Co; 2005. p. 1445-83.
17. Delbridge L, Guinea AI, Reeve TS. Total thyroidectomy for bilateral benign multinodular goiter. Arch Surg 1999;134(12):1389-93.
18. Muller PE, Kabus S, Robens E, Spelsberg F. Indications, risks, and acceptance of total thyroidectomy for multinodular benign goiter. Surg Today 2001;31(11):958-62.
19. Schlumberger MJ, Filetti S, Hay ID. Nontoxic diffuse and nodular goiter and thyroid neoplasia. In: Kronenberg HM, Melmed S, Polonsky KS, Larsen PR, editors. Williams Textbook of Endocrinology. 11th ed. Philadelphia: Saunders&Elsevier; 2008. p. 411-43.
20. Hartl DM, Travagli JP. The updated American Thyroid Association Guidelines for management of thyroid nodules and differentiated thyroid cancer: a surgical perspective. Thyroid 2009;19(11):1149-52.
21. Ugurlu S, Caglar E, Yesim TE, Tanrikulu E, Can G, Kadioglu P. Evaluation of thyroid nodules in Turkish population. Intern Med 2008;47(4):205-9.
22. Bozkurt K, Bektaş SS. The prevalance of thyroid cancer in surgically treated patients with nodular goiter in Sirnak city. Dicle Med J 2010;37(4):363-6.