Our Ender Nailing Applications In Pediatric Tibial Shaft Fractures



Çocuk Tibia Şaft Kırıklarında Ender Çivisi Uygulamalarımız

Çocuk Tibia Kırığında Ender Çivisi / Ender Nailing In Pediatric Tibial Fracture

Albert Çakar[1], Mehmet Fethi Ceylan[2], Savaş Güner[2], Mehmet Ata Gökalp3, Ali Doğan4

[1]Ortopedi ve Travmatoloji Kliniği, Suşehri Devlet Hastanesi Sivas, Türkiye.
[2]Ortopedi ve Travmatoloji AD, Yüzüncü Yıl Üniversitesi Tıp Fakültesi Van, Türkiye.
[3]Ortopedi ve Travmatoloji Kliniği, Başkale Devlet Hastanesi Van, Türkiye.
[4]Ortopedi ve Travmatoloji Kliniği, Antalya Eğitim ve Araştırma Hastanesi Antalya, Türkiye.

Bu klinik çalışma 22. Ortopedi ve Travmatoloji Milli Kongresinde (31Ekim-5 Kasım 2011 tarihinde Antalya) sözlü sunum olarak kabul edilmiştir.

Özet

Amaç: Çocuklarda tibia şaft kırıkları çoğunlukla konservatif olarak tedavi edilmekle birlikte çoklu uzun kemik kırığı veya eşlik eden organ yaralanması olan ya da okul çağında olan tibia şaft kırıklı hastalarda cerrahi tedavi düşünülmelidir. Bu yazıda ender çivisi ile tibia şaft kırığı tedavi edilmiş hastalar sunulmuştur. Gereç ve Yöntem : Hepsi çocuk olan 9'u erkek 12 hastanın 13 kırığına genel anestezi altında 2 adet 3,5 mm'lik uygun boyda tibia ender çivisi uygulandı. Ameliyat sonrası 2 hafta uzun bacak atel kullanıldı. Hastaların okula gitmelerine 10 günden sonra izin verildi. Hastalar takip grafileri ve muayeneleri ile kırığın tipi, kaynama süresi, kısalık-uzunluk farkı, rotasyon, eklem hareket kısıtlılığı, refraktür, Flynn kriterlerine göre klinik sonuç ve enfeksiyon açısından değerlendirildi. Bulgular: Hastaların yaş ortalaması 8,6 yıl (4-15) idi. Kırık tipi bütün hastalarda Winquist tip 2 ve 3 idi. Takip süresi ortalama 20 ay (14-40)idi. Hastaların 3 ünde mevcut olan açık kırığın ikisi tip 1, biri ise tip 2 idi. Hastalarda tedavi edilen tibialarda uzunluk ve kısalık farkı ortalama 7 mm (2-21), rotasyon farkı ortalama 4 derece (2-8), varus-valgus açılanması ortalama 5 derece (2-10) idi. Hiç bir hastada refraktür gelişmedi. Flynn kriterlerine göre 5 kırıkta mükemmel, 7 kırıkta iyi ve 1 kırıkta kötü sonuç alındı. Sonuç: Erken okula dönüş imkanı, tespit sonrası refraktür riskinin düşüklüğü ve fiyat avantajı sebebiyle çocuklarda 4 yaş üzeri tibia şaft kırıklarının cerrahi tedavisinde Ender çivisi öncelikle düşünülmelidir.

Anahtar Kelimeler

Tibia Şaft Kırığı; Ender Çivisi; Refraktür; Fiyat Avantajı

Abstract

Aim: Although tibial shaft fractures in children are mostly treated conservatively. Surgical treatment should be considered in patients in school age with the tibial shaft fracture or with multiple long-bone fracture or who have organ injury. The patients treated their tibia shaft fractures with Ender nail are presented in this article. Material ans Methods: Two tibia Ender nails been 3.5 mm in appropriate length were performed under general anesthesia to the 13 fractures of 12 patients, all of whom were children and 9 out of whom were men. Long-leg splint was used for 2 weeks after the surgery. The patients were allowed to go to school after 10 days. Patients were evaluated according to Flynn criteria in terms of the clinical outcome and infection with their follow-up X-rays and examination and the type of the fracture, duration of the union, shortening-length difference, rotation, limitation of the joint motion, refracture. Results: The mean age of the patients was 8,6 years (4-15). The type of the fracture was Winquist type 2 and 3 in all of the patients. The mean duration of the follow-up was 20 months (14-40). Two of the existing-open fractures were type 1 and one of them was type 2 in three patients. In the difference of the length and shortening in treated tibias in patients was an average of 7 mm (2-21), the difference of the rotation was 4 degrees (2-8), and the angulation of varus-valgus was an average of 5 degrees (2-10). None of the patients developed refractures. A perfect result in 5 fractures, a good result in 7 fractures and a bad result in 1 fracture were taken according to the criteria of Flynn. Conclusion: Ender nail should first be considered in the surgical treatment of the tibial shaft fractures in children over the age 4 because of the early return to school, low of the refracture risk after the detection and the price advantage.

Keywords

Tibial Shaft Fracture; Ender Nail; Refracture; Price Advantage

DOI: 10.4328/JCAM.767 Received: 03.08.2011 Accepted: 15.08.2011 Published Online: 01.07.2012 J Clin Anal Med 2012;3(3):326-328
Corresponding Author: Mehmet Fethi Ceylan, Ortopedi ve Travmatoloji AD, Yüzüncü Yıl Üniversitesi Tıp Fakültesi Van, Türkiye.
T.: 535-9524440 F.: 432-2168352 E-mail: mfethiceylan@hotmail.com

Giriş

Çocuklarda tibia şaft kırıkları çoğunlukla konservatif olarak tedavi edilmekle birlikte çoklu uzun kemik kırığı, açık kırık veya eşlik eden organ yaralanması olan ya da okul çağında olan tibia şaft kırıklı hastalarda cerrahi tedavi düşünülmelidir.[1] Çocuklarda tibia şaft kırıklarında intramedüller uygulamalara göre diğer cerrahi ve konservatif tespitlerde refraktür oranları yüksektir ayrıca daha geç yük verme sebebiyle okula dönüş süresi uzamaktadır.[2,3] Bu yazıda ender çivisi ile tibia şaft kırığı tedavi edilmiş çocuk hastalar sunulmuştur.

Gereç ve Yöntemler

Üniversitemizdeki etik kuruldan onay alındıktan sonra Mayıs 2006-Temmuz 2009 tarihleri arasında tibia şaft kırığı ile kliniğimize başvurmuş ve cerrahi tedavisi ender çivileri ile yapılmış 9'u erkek 12 hastanın 13 kırığı prospektif olarak değerlendirildi. Hastalar çalışmaya alınırken tibia proksimal epifizinin açık olması, açık kırığın olması, eşlik eden uzun kemik kırığının olması veya eşlik eden diğer organ yaralanmaları sebebiyle cerrahi girişim yapılacak olması gibi nedenler esas alındı. Açık kırıklı hastalarda intravenöz olarak sefazolin ile 3 gün profilaksi uygulandı. Sorunsuz kapalı tibia şaft kırığı olan, metabolik kemik hastalığı olan ve en az 1 yıl takipleri yapılamayan hastalar çalışma dışı bırakıldı. Hastaların tibia kırıkları ameliyat öncesi 2 yönlü düz grafi ile değerlendirildi (Figür 1,2). Bütün hastalara genel anestezi altında 2 adet 3,5 mm lik uygun boyda tibia ender çivisi proksimal metafizden antegrad olarak skopi eşliğinde uygulandı. Ameliyat sonrası 10 gün süreyle rotasyon olmaması için uzun bacak atel rutin olarak kullanıldı. Daha sonra kaynama saptanana kadar kısa bacak yürüme alçısına geçildi.

Hastanın kontrollerinde iki yönlü grafisinde 3 kortekste de kaynama bulguları saptandığında kırığın kaynadığı kabul edilerek alçı sonlandırılıp hastadan tibiası üzerine tam yük vermesi istendi (Figür 3,4). Hastaların hastanede yatmalarını gerektirecek ek bir problemi yoksa, okula gitmelerine ameliyat sonrası 10. günden sonra izin verildi. Alçı-atel tespiti sonlandırıldıktan sonra hastalardan diz ve ayakbleği eklemlerine aktif ve pasif olarak hareket açıklığı egzersizleri yapmaları istendi. Hastalar takip grafileri ve muayeneleri ile cinsiyet, yaralanma mekanizması, cerrahi süre, kaynama süresi, kısalık-uzunluk farkı, rotasyon, açılanma, eklem hareket kısıtlılığı, çivinin uygulanma ile çıkarılma zamanı, kırığın tipi, refraktür, Flynn kriterlerine göre klinik sonuç ve enfeksiyon açısından değerlendirildi. Ek problemi olmayan hastalar ameliyat sonrası 3. gün taburcu edildi. Açık kırık Gustilo Anderson sınıflamasına göre, kırık tipi ise Winquist sınıflamasına göre yapıldı. Kontrollerde kırık tibiada kaynama saptanan hastalara, ameliyat sonrası 12. ayda uygulanan materyallerin çıkarılması önerildi (Figür 5,6).

Bulgular

Hastaların 3 ünde mevcut olan açık kırığın ikisi tip 1, biri ise tip 2 idi. Birinci kuşak sefalosporinler ile paranteral olarak antibiotik profilaksi uygulanan ve ameliyat esnasında yara debritmanı yapılan bu hastalarda enfeksiyon gelişmedi. Diğer hastalarda ek patolojiler mevcuttu (Tablo 1).

Kapalı redükte edilemeyen 5 hastanın kırığı açık olarak redükte edildi. Ortalama ameliyat süresi 35 dk (25-55) idi. Hastanede yatış süresi ortalama 5 gün (3-8) idi. Kırıklarda kaynama gecikmesi ve kaynamamaya rastlanmadı. Hastalarda tedavi edilen tibialarda birinci yılın sonundaki kontrollerinde uzunluk ve kısalık farkı ortalama 7 mm (2-21), rotasyon farkı ortalama 4 derece (2-8), varus-valgus açılanması ortalama 5 derece (2-10) idi. Diz ve ayakbleğinde hareket kısıtlılığı fleksiyon ve ekstansiyon olarak ortalama 5 derece (3-10) idi. Kontrollerde kırık tibiada kaynama saptanan hastalara, ameliyat sonrası 12. ayda uygulanan materyallerin çıkarılması önerildi. Materyaller çıkarıldıktan sonra hiç bir hastada refraktür gelişmedi. Flynn kriterlerine göre klinik sonuç ve hastalarla ilgili diğer bilgiler tablo 1 de verilmiştir.

Tartışma

Çocuk tibia kırıkları temelde konservatif olarak tedavi edilmekle birlikte son zamanlarda bu kırıklarda cerrahi tedavi

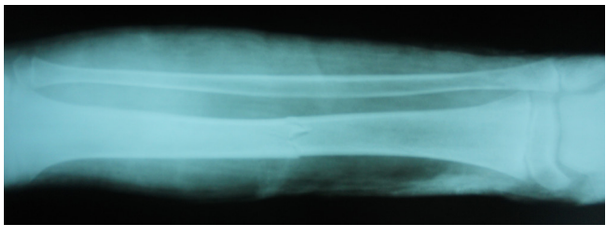

Figür 1. Ameliyat öncesi ön-arka grafi

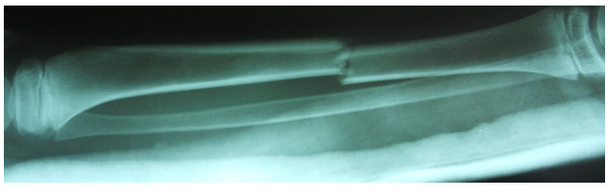

Figür 2. Ameliyat öncesi lateral grafi



Figür 3. Ameliyat sonrası ön-arka grafi



Figür 4. Ameliyat sonrası lateral grafi



Figür 5. Materyal çıkarıldıktan sonraki ön-arka grafi

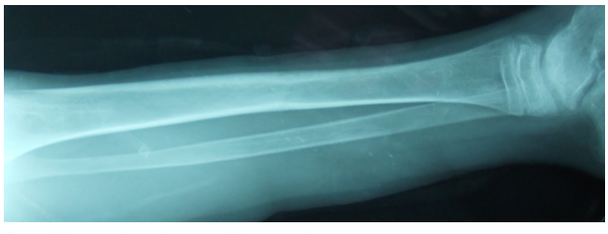

Figür 6. Materyal çıkarıldıktan sonraki lateral grafi

uygulamalarıyla ilgili çalışmalar rapor edilmektedir. Çocuk uzun kemik kırıklarında kullanılacak ideal bir internal tespit materyali; dizilimi sürdürebilmeli, kallus oluşana kadar mobilizasyona izin vermeli, fizisi geçmemeli, uygulama ve çıkarılması kolay olmalıdır. Çocuk uzun kemik kırıklarının cerrahi tedavisinde kullanılan elastik intramedüller çiviler, ideal bir materyalden beklenilenleri büyük oranda karşılamaktadırlar.[1-6]

Gordon ve arkadaşları Titanyum Elastik Nail (TEN) ile tedavi ettikleri tibia kırıklı hastalarında yapmış oldukları çalışmada 51 tibia kırıklı olguda 5 tane kaynama gecikmesi saptamışlar ve bunlarda kırık hattında hipertrofik kallus oluştuğunu belirtmişlerdir. Kırığı kapalı olan ve kapalı olarak çivi uygulanmasına rağmen kaynama gecikmesi saptanan 1 hastada bu durumu kırık hattındaki distraksiyona bağlamışlardır. Yine bu araştırmacı tibia şaft kırığında TEN uygulamalarında kısalık, çivi migrasyonu, rotasyon ve enfeksiyon problemlerinin oluşabileceğini vurgulamıştır.[7,8] Çalışmamızda kısalık dışında bahsedilen problemlerin gelişmemesi olgularımızda tip 3 açık kırığın ve aşırı parçalı kırığın olmamasıyla ilişkilendirildi.

Kemik modelleri üzerinde Mani ve ark yaptığı mekanik çalışmada ender çivisi ile titanyum elastik çivilerin stabiliteye katkısı benzer çıkmıştır. Aynı çalışmada unilateral eksternal fiksatörün transvers kırıklarda torsiyona karşı ve parçalı kırıklarda her plandaki mekanik stabilitesinin Ender ve TEN den daha iyi olduğu bulunmuştur.[9] Bununla beraber Mahar ve ark yaptığı mekanik çalışmada ise TEN in paslanmaz çelik çividen daha stabil olduğu bulunmuştur.[10] Fakat burada elastik paslanmaz çelik çivi olarak bahsedilen materyalin Mani ve ark kullandığı Ender çivisinden daha farklı bir malzeme olduğunu düşünüyoruz.

Tibia kırıklarında gelişebilecek en önemli komplikasyonlardan biriside kompartman sendromudur. Blick ve ark yapmış oldukları klinik çalışmada yüksek enerjili travma ile oluşmuş açık parçalı tibia kırıklarında % 9,1 gibi yüksek oranda kompartman sendromu saptamışlardır. Çocuk yaş grubundaki hastalarıda içeren bu çalışmada verilen kompartman sendromu oranları dikkat çekicidir.[11] Olgularımızda kompartman sendromu saptanmadı fakat belirtilen çalışmada hastaları değerlendirirken kompartman sendromu açısından daha dikkatli olmamız gerektiği vurgulanmaktadır.

Çocuk tibia şaft kırıklarının transvers, kısa obliq olan tipleri elastik intramedüller tespit materyalleri için ideal endikasyonlardır. Uzun obliq, spiral ve parçalı olanlarda eksternal fiksatörlerin daha iyi bir endikasyon olacağı belirtilmiştir.[12] Bizde aynı kanaatteyiz fakat bu sorunlu kırıklarda intramedüller tespit materyallerinin avantajlarından faydalanmak istenirse, ameliyat sonrası uzun bacak atel ile 4-6 hafta gibi bir süre bacağı sabitlemek ve yük vermeyi geciktirmek, gelişebilecek rotasyon ile kısalık problemlerini azaltacaktır.

Birçok çalışmacı kaynama gecikmesi süresini 24 hafta olarak belirtmişlerdir. Radyolojik olarak 2 yönlü grafide 3 kortekstede kallus formasyonunun saptanması ve ağrısız yük verme kaynama kriteri olarak belirtilmiştir. Yine herhangi bir planda 10 dereceden fazla açılanma olması kötü kaynama olarak tariflenmiştir.[13-17] Çalışmamızda poliklinik takiplerini aksatan yalnızca 1 hastamızda Flyyn kriterlerine göre kötü sonuç alındı.

Özellikle okul çağındaki çocuklarda tibia şaft kırıklarında intramedüller tespit yönteminin diğer yöntemlere göre en önemli avantajı hastanın erken yük verebilmesidir.[16] Dolayısıyla anaokulu eğitiminin başladığı 5 yaş ve üzeri yaş grubundaki hastaların tibia şaft kırıklarının tedavisinde intramedüller tespit yöntemlerinin tercih edilmesi çocuğun okul eğitiminin daha az aksamasını sağlamaktadır. Bununla beraber tibia şaft kırıklarının tedavisinde, açık kırık ve eşlik eden patolojiler sebebiyle 2 yaşına kadar olan hastalara da elastik intramedüller çivi uygulayan çalışmacılar mevcuttur.[18] Hastalarımızın 10 tanesi 6 yaş ve üzerinde idi. Bu hastalarımızın ameliyattan sonra 2. hafta içerisinde okullarına dönmelerine izin verilmişti.

Wall ve ark yaptıkları klinik çalışmada TEN ile Ender çivilerini karşılaştırmışlar ve ilginç olarak TEN uygulanan grupta komplikasyon oranlarını fazla bulmuşlardır. Bununla beraber ülkesindeki güncel fiyatlarla TEN'in 259 $ ile 328 $ arası olduğu, Ender çivisinin ise sadece 78 $ olduğunu belirtmiştir.[19] Ülkemizdeki maliyetler açısından bakıldığında tibia şaft kırıklarının cerrahi tedavisinde kullanılan materyallerden Ender çivisi 50-75 TL, TEN 250-300 TL, plaklar 500-1500 TL (çelik-titanyum), fiksatörler ise 750 TL ve üzeri fiyattan satılmaktadır. Klinik sonuçlarının iyi olması yanında, bir tibia kırığının cerrahi tedavisinde kullanılan 2 adet Ender çivisinin maliyeti 100-150 TL olduğu gözönüne alındığında, Ender çivisinin alternatiflerine göre bariz fiyat avantajı bulunmaktadır.

Tibia şaft kırıklarının tedavisinde aşırı uzama veya kısalık sıkça rastlanan komplikasyonlardır. Tibiada gelişen yarım santimi geçmeyen uzunluk farkları klinik olarak sorun çıkartmamaktadır.[20,21] Çalışmamızda diğer tibia ile uzunluk farkı klinik olarak ortalama 7 mm ölçülmüştür. Hastalarımızın son kontrollerinde saptanan ortalama uzunluk farkı biraz fazla olmakla beraber 21 mm olarak ölçülen hasta dışındakilerde yürüyüşlerinde belirgin bir aksama saptanmamıştır. Bu hastalarda epifiz kapanana kadar büyümenin takip edilmesi şarttır.

Sonuç

Hastalarımızda elde edilen klinik sonuçlar takibe ameliyat sonrası 9 ay sonra gelen 1 hasta dışında tatminkar bulunmuştur. Çocuklarda 4 yaş üzeri tibia şaft kırıklarının cerrahi tedavisinde Ender çivisi; erken okula dönüş imkanı, tespit sonrası refraktür riskinin düşüklüğü ve fiyat avantajı sebebiyle öncelikle düşünülmelidir.

Kaynaklar

1. Flynn JM, Hresko T, Reynolds RA, Blasier RD, Davidson R, Kasser J. Titanium elastic nails of pediatric femur fractures: a multicenter study of early results with analysis of complications. J Pediatr Orthop 2001;21:4-8.
2. Huber RI, Keller HW, Huber PM, Rehm KE. Flexible intramedullary nailing as fracture treatment in children. J Pediatr Orthop 1996;16: 602-5.
3. Vallamshetla VRP, De Silva U, Bache CE, Gibbons PJ. Flexible intramedullary nails for unstable fractures of the tibia in children. J Bone Joint Surg Br 2006;88:536-40.
4. Ligier JN, Metaizeau JP, Prevot J, Lascombes P. Elastic stable intramedullary nailing of femoral shaft fractures in children. J Bone Joint Surg Br 1988;70:74-7.
5. Öztürkmen Y, Doğrul C, Balioğlu MB, Karlı M. Intramedullary stabilization of pediatric diaphyseal femur fractures with elastic Ender nails. Acta Orthop Traumatol Turc 2002;36:220-7.
6. Kalenderer Ö, Aguş H, Şanlı C. Open reduction and intramedullary fixation through minimal incision with Ender nails in femoral fractures of children aged from 6 to 16 years. Acta Orthop Traumatol Turc 2002;36:303-9.
7. Gordon JE, Gregush RV, Schoenecker PL, Dobbs MB, Luhmann SJ. Complications after titanium elastic nailing of pediatric tibial fractures. J Pediatr Orthop 2007;27:442-6.
8. Srivastava AK, Mehlman CT, Wall EJ, Do TT. Elastic stable intramedullary nailing of tibial shaft fractures in children. J Pediatr Orthop 2008;28:152-8.
9. Mani US, Sabatino CT, Sabharwal S, Svach DJ, Suslak A, Behrens FF. Biomechanical comparison of flexible stainless steeland titanium nails with external fixation using a femur fracture model. J Pediatr Orthop 2006;26:182-7.
10. Mahar AT, Lee SS, Lalonde FD, Impelluso T, Newton PO. Biomechanical comparison of stainless steel and titanium nails for fixation of simulated femoral fractures. J Pediatr Orthop 2004;24:638–41.
11. Blick SS, Brumback RJ, Poka A, Burgess AR, Ebraheim NA. Compartment syndrome in open tibial fractures. J Bone Joint Surg Am 1986;68(9):1348-53.
12. Kraus R, Schiefer U, Schafer C, Meyer C, Schnettler R. Elastic stable intramedullary nailing in pediatric femur and lower leg shaft fractures intraoperative radiation load. J Pediatr Orthop 2008;28:14-6.
13. Jahnke AH, Fry PJ, Swanson KR, Watson RC, Tapper EM. Treatment of unstable tibial shaft fractures by closed intramedullary nailing with flexible (Ender-type) pins.
Clin Orthop 1992;276:267-71.
14. Buckley SL, Smith G, Sponseller PD, Thompson JD, Griffin PP. Open fractures of the tibia in children. J Bone Joint Surg Am 1990;72:1462-9.
15. Blasier RD, Barnes CS. Age as a prognostic factor in open tibial fractures
in children. Clin Orthop 1996;331:261-4.
16. O`Brien T, Weisman DS, Ronchetti P, Piller CP, Maloney M. Flexible titanium nailing for the treatment of unstable pediatric tibial fracture. J Pediatr Orthop 2004;24:601-9.
17. Buckley SL, Smith GR, Sponseller PD, Thompson JD, Robertson WW Jr, Griffin PP. Severe (type III) open fractures of the tibia in children. J Pediatr Orthop 1996;16:627-34.
18. Baldwin KD, Babatunde OM, Huffman GR, Hosalkar HS. Open fractures of the tibia in the pediatric population: a systematic review. J Child Orthop 2009; 3:199–208.
19. Wall EJ, Jain V, Vora V, Mehlman C, Crawford A. Complications of titanium and stainless steel elastic nail fixation of pediatric femoral fractures. J Bone Joint Surg [Am] 2008;90(6):1305-13.
20. Shannak AO. Tibial fractures in children: follow-up study. J Pediatr Orthop 1988;8:306-10.
21. Cullen MC, Roy DR, Crawford AH, Assenmacher J, Levy MS, Wen D. Open fractures of the tibia in children. J Bone Joint Surg Am. 1996;78:1039-47.