Retrospective Evaluation of Patients with Morgagni Hernia

Morgagni Hernili Hastaların Retrospektif Değerlendirilmesi

Morgagni Hernisi / Morgagni Hernia

Erkan Akar

Diyarbakır Eğitim ve Araştırma Hastanesi Göğüs Cerrahi Kliniği, Diyarbakır, Türkiye.

Özet

Amaç: Morgagni hernisi, Larrey aralığındaki defekte bağlı olarak gelişir. En sık barsak ve omentum göğüs boşluğuna geçerek solunum ile ilgili problemler yaratır. Pulmoner semptomları olan ve morgagni hernisi tanısı konan hastalarımızı, klinik, radyolojik ve ameliyat yöntemleri eşliğinde sunuyoruz. Gereç ve Yöntem: Kliniğimizde 2005-2011 yılları arasında Morgagni hernisi tanısı konan dört hastanın bilgileri geriye dönük olarak incelendi. Tanı yöntemleri olarak tümüne uygulanan posteroanterior (PA) akciğer grafisi ve toraks bilgisayarlı tomografisi (BT) yanında, bir hastaya toraks manyetik rezonans görüntüleme (MR) istendi. Bulgular: Hastaların hepsi kadın, yaş ortalaması 57 (42-67) olarak tespit edildi. Cerrahi giriş yolu olarak iki hastada transtorasik ve iki hastada ise transabdominal yol uygulandı. Herni kesesi açıldığında içinde barsak ansları ve omentum yapılarının varlığı, sternumun sağından diyafragmatik defekten toraksa geçişi görüldü. İskemi ve nekroza rastlanmadı. Herni keseleri eksize edilmedi. Defekt primer kapatıldı. Ortalama hastanede kalış süresi 12 gün (6-20 gün) bulundu. Ortalama bir yıllık izlemde nüks, morbidite ve mortalite görülmedi. Sonuç: Tedavi cerrahidir. Yetişkin dönemde tanı konulan hastaların ameliyat öncesi ayrıntılı olarak değerlendirilmesi, cerrahi yaklaşım konusunda doğru karar verilmesine ve oluşacak hayati komplikasyonların önlenmesinde faydalı olacağı düşüncesindeyiz.

Anahtar Kelimeler

Morgagni; Herni; Erişkin

Abstract

Aim: Morgagni hernia develops due to the defect in Larrey's space. Intestine and ometum passes to thorax and lead to respiratory problems. Herein, we present our patients who had pulmonary symptoms and diagnosed as Morgagni hernia with clinical, radiologic and operative methods. Material and Methods: Data of four patients who were diagnosed as Morgagni hernia in our clinic between 2005 and 2011 were evaluated retrospectively. Posteroanterior (PA) chest graphy and thorax computed tomography were performed to all patients as diagnostic tools and thorax magnetic resonance imaging was performed to one patient additionally. Results: All patients were female with mean age of 57 years (range 42-67). Transthoracic route was used in two patients and transabdominal route was used for two patients for surgical access. When hernia sac was opened, presence of intestinal anses and omentum structures and passing to thorax via diaphragmatic defect from the right of sternum were observed. Ischemia and necrosis were not detected. Hernia sacs were not excised. Defect was closed primarily. Mean duration of hospital stay was found as 12 days (range 6-20 days). Recurrence, morbidity and mortality were not seen during average one year follow up. Discussion: Surgery is the treatment of Morgagni hernia. We consider that evaluating the patients diagnosed in adulthood in detail would be beneficial for correct decision for surgical approach and for prevention of vital complications.

Keywords

Morgagni; Hernia; Adult

DOI: 10.4328/JCAM.776 Received: 10.08.2011 Accepted: 28.08.2011 Published Online: 01.07.2012 J Clin Anal Med 2012;3(3):332-334
Corresponding Author: Erkan Akar, Diyarbakır Eğitim ve Araştırma Hastanesi Göğüs Cerrahi Kliniği, Diyarbakır, Türkiye.
GSM: +905052596901 F.: +90412 2580052 E-posta: drerkanakar@hotmail.com

Giriş

Morgagni hernisi; Larrey aralığı da denen plöroperitoneal membran defektinden gelişir ve tüm diyafragma hernilerinin % 5'inden azını oluşturur. Defekt; diyafragmatik krusların sternal ve kostal (substernokostal diyafragma) bölümlerinde gelişmeme anomalisidir. En sık omentum; sıklıkla da kolon herniasyonu izlenir. Gelişmiş radyolojik görüntüleme yöntemlerinin kullanılmasıyla ameliyat öncesi tanı konulur. Genellikle bu hastalar doğumdan sonra semptom vermezler ve yetişkin döneme kadar tanı konmayabilir.[1,2]

Pulmoner semptomları olan ve Morgagni hernisi tanısı konan hastalarımızı; klinik; radyolojik ve ameliyat yöntemleri eşliğinde sunuyoruz.

Gereç ve Yöntem

Kliniğimizde 2005 - 2011 yılları arasında Morgagni hernisi tanısı konan dört hastanın; klinik durumları; radyolojik görüntüleri ve ameliyat yöntemleri geriye dönük olarak incelendi. Tanı yöntemleri olarak tümüne uygulanan posteroanterior (PA) akciğer grafisi ve toraks bilgisayarlı tomografisi (BT) yanında; bir hastaya toraks manyetik rezonans görüntüleme (MR) istendi. Cerrahi giriş yolu olarak iki hastada transtorasik iki hastada ise transabdominal yol uygulandı. Herniye olan organlar periton boşluğuna redükte edildikten sonra diyafragmatik açıklık 0 no. absorbe olmayan sütürlerle kapatıldı; mesh kullanılmadı. Herni keseleri çıkartılmadı ve iki hastaya tüp torakostomi uygulandı. Bütün hastalara operasyon alanında nazogastrik sonda takıldı ve postoperatif birinci günde kontrol PA akciğer grafileri çekildi.

Bulgular

Hastaların hepsi kadın; yaş ortalaması 57 (42-67) olarak tespit edildi. Hastalar göğüs ağrısı; nefes darlığı ve efor kapasitelerinde azalma şikayetleri ile kliniğimize başvurdular. Hastalarda travma ve yandaş hastalık öyküsü yoktu.

Hastaların muayenelerinde; sağ bazalde dinlemekle solunum seslerinin duyulmadığı ve diğer sistemlerin fizik incelemelerinin doğal olduğu görüldü. PA akciğer grafilerinde sağ parakardiyak bölgede kese içerisinde hava-sıvı seviyelerinin varlığı tespit edildi (Resim-1). Toraks BT'lerinde sağ hemitoraksta diyafragma anteriorundaki defekten mezenterik yağ dokusunun; kolon anslarının toraks boşluğuna herniye olduğu ve iki hastada perikart ile sıkı yapışıklığı dikkat çekti (Resim-2). Omental yağ dokusunun ve perikardiyal yapışıklığın iyi değerlendirilemediği bir hastada MR çekildi.

Transtorasik yaklaşılan iki hastadan biri 13 yıl önce safra kesesi operasyonu geçirmiş ve on doğum yapmıştı. Hastalardan ikisinde 7. interkostal aralıktan toraksa girildi. Fıtık kesesinin perikarda medialden yapışık olduğu sternum arkasına doğru ilerlediği tespit edildi. Yapışıklıklar giderilip kese açıldığında içinde barsak ansları ve omental yapıların varlığı görüldü. Barsak kısımlarında iskemi ve nekroz görülmedi. Abdominal organlar batına redükte edilip defekt 0 no propylen nonabsorbable sütür ile primer kapatıldı. Bir adet göğüs tüpü konup toraks kapatıldı. Hastalardan birinde 12 gün sonra ampiyem gelişti.Transabdominal yaklaşılan iki hastada göbek üstü median laparatomi kesisi yapıldı. Abdomene girildiğinde sternum posterior sağ tarafta diyafragmatik defekt ve bu defekten toraksa omentum ve barsakların geçtiği görüldü (Resim-3). Herniye olan kolon ve omental yapılar batına çekilerek strangülasyonların engellenmesi için yapışıklıklar ve biridler açıldı. Organlar batına anatomik pozisyonda yerleştirildi. Defekt 0 no nonabsorbable sütürle kapatıldı. Diyafrağma iki taraflı gözden geçirilerek ikinci bir defekt birlikteliği ekarte edildi. Bu hastalardan birinin preoperatif solunum fonksiyon testi (SFT) FVC: 1;88 (%61); FEV1: 1;77 (%67) ve FEV1/FVC: 94 (%116) iken postoperatif SFT değerlerinin FVC: 2;16 (%70); FEV1: 2;14 (%81) ve FEV1/FVC: 99 (%122) olduğu görüldü. Defekt büyüklükleri; en küçüğü 1;5 cm en büyüğü ise 6 cm olarak tespit edildi.

Ortalama hastanede kalış süresi 12 gün (6-20 gün) bulundu. Ortalama bir yıllık izlemde nüks görülmedi (Resim-4).

Tartışma

Larrey alanı; sterno-ksifoid çıkıntıdan kaynaklanan liflerle kotsal sınırdan kaynaklanarak santral tendona bağlanan kas liflerinin arasında kalan üçgen bir boşluktur. Bu boşluğun defektine bağlı gelişen Morgagni hernisinde; karın içi organlar göğüs boşluğunda retrosternal alanda yer alan defekt boyunca diyafragma içinde herniye olurlar. Transvers kolon ve omentum göğüs boşluğuna daha sık herniye olurlar.[3] Hastalarımızın hepsinde periton intakt olduğu için gerçek bir herni kesesi vardı.

Kadınlarda erkeklere göre daha sık görülürken; %90 sağ tarafta; %8 iki yönlü; %2 sol da gelişir.[4] Sol tarafta perikard bulunması nedeniyle daha az herni gelişimi olmaktadır. Olgularımızın hepsi kadın ve herniye olan sağ taraf idi.

263 Morgagni herni vakası rapor edilen Japonya'da; 54 vaka 6 yaşın altında ve 159 vaka 51 yaşın üzerinde ve erkek/kadın oranı kadınlar lehine artmış olarak tespit edilmiş.[3] Hastalarımızın hepsi kadın ve yaş ortalamaları 57 idi.

Aşırı şişmanlık ve gebelik gibi risk faktörlerinin; ilerleyen yaşla beraber; mevcut zayıf alandan herniasyonu kolaylaştırdığı ve dolayısıyla yetişkinlerde daha sık görüldüğü düşünülmektedir. Bu düşünceyle beraber 42 yaşındaki hastamız on gebelik geçirmiş ve 13 yıl önce safra kesesinden opere olmuştu. İntraabdominal basınç artışının herniye yol açtığı ya da kolaylaştırdığını düşünmekteyiz.

Hastalarda genellikle semptom görülmez; çünkü herniye organlar genellikle paryetal peritondan oluşan bir herni kesesiyle kaplıdır.[3] Morgagni hernisinde hastaların%30'da dispne; öksürük gibi pulmoner şikayetler bulunur. Hastaların bazılarında abdominal semptomlar varken bazıları asemptomatik seyrede-

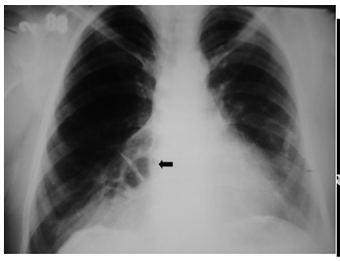

Resim 1. PA akciğer grafisinde sağ parakardiyak bölgede kese içerisinde hava-sıvı seviyeleri görülmektedir (siyah ok)

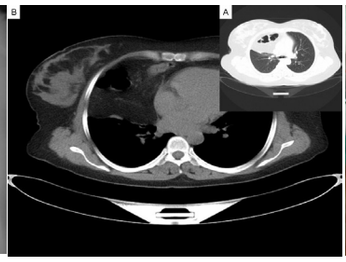

Resim 2. Toraks BT'de (A, B) sağ hemitoraksta diyafragma anteriorundaki defekten mezenterik yağ dokusunun; kolon anslarının toraks boşluğuna herniye oluşu görülmektedir.



Resim 3. 67 yaşında transabdominal yaklaşılan bayan hastada sternum posteriorunda diyafragmatik defekt görülmektedir.

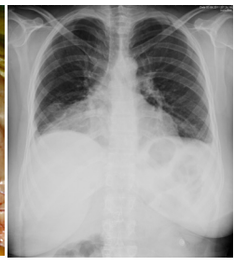

Resim 4. Yaklaşık bir yıl sonra transabdominal yaklaşılan hastanın kontrol PA akciğer grafisi.

bilir.[3] Hastalarımızda yeni başlayan nefes darlığı ve göğüs ağrısı şikayetleriyle kliniğimize kabul edilmişlerdi.

Direk göğüs grafisi Morgagni herni tanısında yararlıdır öncelikle radyolojik tetkik PA akciğer grafisi olmalıdır. Toraks içinde bağırsaklara ait hava-sıvı seviyesi tespit edilebilir.[5] Daha ayrıntılı inceleme için toraks BT ile desteklenmelidir; ancak yalnızca omentumun bulunduğu olgularda toraks içi bir kitle görünümü gibi olabilir.[1] Bu durumda yağlı dokunun daha net görüldüğü MR tanıya yardımcı olmaktadır.[5] Olgularımızda öncelikle PA akciğer grafisi çekilmiş; barsak anslarına ait olabilecek görüntü izlenmesi ve fizik muayenede toraksta barsak sesleri duyulması üzerine toraks BT istenmiştir. Omental yağ dokusunun ve perikardiyal yapışıklığın iyi değerlendirilemediği bir hastada MR çekilmiştir.

Morgagni hernilerinin tedavisi semptomlar minimal dahi olsa cerrahidir.[6] Asemptomatik olup; rastlantı sonucu saptanan olgularda cerrahi girişimin gerekliliği konusunda bazı çekinceler olabilir. Ancak; ilerde gelişebilecek inkarserasyon ve strangülasyon gelişme riski gibi komplikasyonları engellemek bakımından tüm olgularda cerrahi girişim yapılmalıdır.[2]

Morgagni hernisine yaklaşımda göğüs cerrahları; geniş görüş alanı sağlaması ve herni içeriğinin kolaylıkla redükte edilmesi mediastinal ve plevral yapışıklıkların kolay disseksiyonuna izin vermesi gibi gerekçelerle transtorasik yaklaşımı tercih etmektedirler.[5,7,8] Ancak; çift taraflı tutulum transtorasik yaklaşımla gözden kaçabilir.[9,10] Radyolojik görüntülemeler sonrası herni kesesinin perikarda yapışık olduğu görülen hastalarda transtorasik yaklaşımı tercih ettik. Transabdominal yaklaşımla perikardın yapışıklıklarının giderilmesinin zor olabileceğini düşündük. Ayrıca hastalardan birinin perikard yapışıklığı dışında; 13 yıl önce safra kesesi operasyonu olması; abdominal yapışıklıkların ve laparatomi sonrası organ yaralanmalarına neden olabileceğimizden transtorasik girişimi tercih ettik. Preoperatif tanı varlığında redükte edilen abdominal organların beslenmesi ve fonksiyonel durumlarının değerlendirilmesi yönünden transabdominal yol avantajlıdır.[11] İntratorasik yapışıklık saptanmayan iki olguya transabdominal yaklaşım uygulandı. Transabdominal yaklaşım; morbiditesinin daha düşük olması; postoperatif ağrı ve hastanede kalış süresinin az oluşu açısından transtorasik yola göre tercih edilmelidir. Fakat laparoskopik cerrahi; açık cerrahi yöntemlere karşı bu konularda daha da üstündür; bu nedenle tercih edilmesi gereken yöntem olmalıdır.[5]

Morgagni hernisine yönelik cerrahi girişimlerde herni kesesinin çıkarılmasının gerekliliği sorgulanmıştır. Laparoskopik teknikleri uygulayan cerrahlar; perikardiyal veya plevral perforasyona yol açabileceği için herni kesesinin çıkarılmaması gerektiğini savunmaktadırlar.[6,12] Karşıt görüş olarak; göğüs boşluğunda loküle; yer kaplayıcı bir oluşumun bırakılmasının nükse veya kist formasyonuna yol açabileceği varsayılmıştır.[13] Biz hastalarımızda herni kesesini çıkarmadık. Yaklaşık bir yıllık takibimizde nüks veya kist formasyonuna da rastlamadık. Plevral veya mediastinal yapışıklığı olan herni keselerinin çıkartılması sırasında perforasyonlar olursa hastaların hem mortaliteleri artar hem de tedavi süreleri uzar. Bu nedenle herni kesesinin çıkartılmasını önermemekteyiz.

Sonuç olarak; tedavi cerrahidir. Yetişkin dönemde tanı konulan hastaların ameliyat öncesi ayrıntılı olarak değerlendirilmesi; cerrahi yaklaşım konusunda doğru karar verilmesine ve oluşacak hayati komplikasyonların önlenmesinde faydalı olacağı düşüncesindeyiz.

Kaynaklar

1. Demircan S. Morgagni hernisi. In: Ökten İ; Güngör A; eds. Göğüs Cerrahisi.1.baskı. Ankara: Sim Matbaacılık; 2003. s. 769-774.
2. Federico JA; Ponn RB: Foramen of Morgagni hernia. In Shields TW; LoCicero III J; Ponn RB (eds): General Thoracic Surgery. Philadelphia; Lippincott Williams & Wilkins: 2000. s. 647-650.
3. Iso Y; Sawada T; Rokkaku K; Furihata T; Shimoda M; Kita J et al. A case of symptomatic Morgagni's hernia and a review of Morgagni's hernia in Japan (263 reported cases). Hernia 2006;10(6):521-4.
4. Hoyos DA. Foramen of morgagni hernia. In: Shields TW; Locicero III J; Reed CE; Feins RH; eds. General Thoracic Surgery. 7th ed. Philadelphia: Lippincott Williams and Wilkins; 2009. s. 719-724.
5. Horton JD; Hofmann LJ; Hetz SP. Presentation and management of morgagni hernias in adults: a review of 298 cases. Surg Endosc 2008;22(6):1413-20.
6. Kuster GG; Kline LE; Garzo G: Diaphragmatic hernia through the foramen of Morgagni: laparoscopic repair case report. J Laparoendoscopic Surg 1992;2(2):93-100.
7. Kiliç D; Nadir A; Döner E; Kavukçu S; Akal M; Ozdemir N; et al. Transthoracic approach in surgical management of Morgagni hernia. Eur J Cardiothorac Surg 2001;20(5):1016-9.
8. Sırmalı M; Türüt H; Gezer S; Fındık G; Kaya S; Taştepe İ; et al: Clinical and radiological evaluation of Foramen of Morgagni hernias and the transthoracic approach. World J Surg 2005;29(11):1520-24.
9. Bentley G; Lister J: Retrosternal hernia. Surgery 1965;57(5):567-575.
10. Loong TPF; Kocher HM: Clinical presentation and operative repair of hernia of Morgagni. Postgrad Med J 2005;81(951):41-4.
11. Yörük Y; Mamedov R; Köse S; Ekim T. Erişkin Morgagni hernilerinde cerrahi tedavi. Türk Göğüs Kalp Damar Cer Derg 1998;6(6):517-20.
12. Akbıyık F; Tiryaki TH; Şenel E; Mambet E; Livanelioğlu Z; Atayurt H : Is hernial sac removal necessary? Retrospective evaluation of eight patients with Morgagni hernia in 5 years. Pediatr Surg Int 2006;22(10):825-7.
13. Rau HG; Schardey HM; Lange V: Laparoscopic repair of a Morgagni hernia. Surg Endosc 1994;8(12):1439-42.