

Çocuklarda Üriner Retansiyonun Nadir Bir Sebebi: Üretral Fibroepitelyal Polip

The Fibroepithelial Polyp of the Urethra: A Rare Cause of Urinary Retention in Children

Olgu Sunumu JCAM Case Report

Üriner Retansiyonun Nadir Bir Sebebi: Üretral Polip
The Polyp of the Urethra: A Rare Cause of Urinary Retention

Nihat Uluocak, Doğan Atılgan, Fikret Erdemir, Adem Yaşar, Doğan Köseoğlu.
Üroloji Anabilim Dalı, Tıp Fakültesi, Gaziosmanpaşa Üniversitesi, Tokat, Türkiye.

Özet

Prostatik üretranın benign fibroepitelyal polipi genellikle pediatrik popülasyonda değişik üriner semptomlarla tanı alan nadir bir konjenital lezyondur. Bu çalışmada, 13 aylık obstruktif üriner sistem semptomları ile başvuran ve posterior üretral fibroepitelyal polip tanısı alan bir hasta literatür eşliğinde sunuldu. Hastada endoskopik olarak mesane boynundan başlayıp prostatik üretraya uzanan obstruksiyona yol açan kitle saptandı. Kitle transüretral girişimle rezeke edildi. Patolojik değerlendirme fibroepitelyal polip olarak geldi. Kontrollerde hastanın işeme yakınmaları olmadığı gözlendi.

Anahtar Kelimeler

Üretral Polip, Çocuk, Konjenital, Obstrüksiyon, Transüretral Rezeksiyon.

Abstract

Benign fibroepithelial polyp of the prostatic urethra is a rare congenital lesion. It is most commonly diagnosed in the pediatric population and causes various urinary symptoms. In this case report, we presented a thirteen months old boy with a posterior urethral polyp who admitted to our clinic with complaints of obstructive urinary symptoms. An obstructing mass extending from bladder neck to prostatic urethra was seen in endoscopy. The lesion was completely removed by transurethral resection. Pathological evaluation of the specimen revealed fibroepithelial polyp of the urethra. At postoperative follow up periods no complications of micturition at control examinations.

Keywords

Urethral Polyp, Children, Congenital, Obstruction, Transurethral Resection.

DOI: 10.4328/JCAM.578 Received: 07.01.2011 Accepted: 27.01.2011 Publihed Online: 01.10.2012 J Clin Anal Med 2012;3(4):461-463
Corresponding Author: Adem Yaşar, Üroloji Anabilim Dalı, Tıp Fakültesi, Gaziosmanpaşa Üniversitesi, Tokat, Türkiye.
Phone: +905055607039 E-mail: ademyasar80@yahoo.com

Giriş

Çocuklarda görülen konjenital anomalilerin oranları %3 ile %5 arasında değişmektedir. EUROCAT (European surveillance of congenital anomalies) çalışmasının kayıtlarına göre 2003-2007 tarihleri arasında tespit edilen kromozomal bozukluk oranı %0.36 iken kromozomal olmayan bozukluk oranı %99.64 olarak saptanmıştır. Sıklık sırasına göre kromozomal olmayan anomaliler her 1000 doğumda görülen kardiyak anomaliler 6.5, iskelet-kas sistemi anomalileri 3.8, sinir sistemi anomalileri 2.3 ve üriner sistem anomalileri de 3.1 olarak bildirilmiştir.[1] Üriner sistem anomaliler çoğunlukla inmemiş testis, hipospadias, atnalı böbrek ve çift toplayıcı sistem olarak bildirilmekte olup üretra ile ilgili olarak daha çok posterior üretral valv ve anterior üretral valv gibi konjenital anomaliler bildirilmiştir.[1]

Fibroepitelyal polip çocuklarda posterior üretrada tespit edilen nadir benign bir konjenital anomali olup değişik üriner sistem semptomlarına yol açabilmektedir.[2] Literatüre bakıldığında fibroepitelyal polip için prostatik üretral polip, üretranın fibroepitelyal polipi ve benign üretral polip gibi terminolojik isimlendirmelerin kullanıldığı görülmektedir. Bu patolojiye sahip hastalar daha çok obstrüktif üriner sistem şikayetleri ile başvururlar. Bu çalışmada alt üriner sistem şikayetleri ile kliniğimize başvurup yapılan değerlendirmeler sonrası konjenital üretral polip saptanan hastanın literatür eşliğinde tartışılması amaçlanmıştır.

Olgu Sunumu

On üç aylık erkek hasta yaklaşık 3-4 aydır ara sıra idrar yapamama, karında şişlik ve huzursuzluk yakınmaları ile kliniğimize başvurdu. Alınan ayrıntılı öyküde hastanın idrar yaparken zorlanması ve huzursuzluk şikayeti olması nedeniyle bir sağlık kuruluşuna götürüldüğü, üriner retansiyon saptanması üzerine birkaç kez sonda ile idrarının boşaltıldığı öğrenildi. Yapılan fizik muayenede fimozis ve benzeri obstrüksiyon yapabilecek patoloji saptanmamasına rağmen globe vezikale olduğunun tespit edilmesi üzerine 10 F foley sonda ile mesanesi boşaltıldı. Rutin hematolojik, biyokimyasal tetkikleri ile tam idrar tetkiki normal sınırlar içinde olan hastaya yapılan üriner sistem ultrasonografisinde (USG) mesane boynunda yaklaşık 3-4 cm boyutlarında kitle saptanması üzerine genel anestezi altında sistoskopi yapılması planlandı. Üretroskopi sırasında anterior üretrada herhangi bir patoloji gözlenmeyen hastanın prostatik üretrasında saat 6-7 hizasından mesaneye doğru uzanan yaklaşık 3-4 cm boyutlarında polipoid yapı görüldü ve mesanede patoloji olmadığı gözlendi (Resim 1). Üretroskopi sonrası üretral kitle transüretral yolla rezeke edildi (Resim 2). Hastanın patoloji raporunda yüzeyi metaplastik skuamöz epitel ile kaplı, epitel altı sahaların ödemli ve vasküler yapılardan zengin fibrotik stromadan oluşan geç granülasyon dokusu ile karakterize, kronik irritasyon bulguları gösteren, benign karakterde polipoid bir lezyonun yüzeyel kısımlarını temsil ettiği belirtildi (Resim 3). Postoperatif 2. yıl sonunda, yapılan takiplerde hastanın şikayetinin bulunmadığı öğrenildi ve kontrol USG'de patoloji saptanmadı.

Tartışma

Üriner obstrüksiyon, üretral meadan, böbrek tubülüslerine kadar herhangi bir seviyede ortaya çıkan patolojiye bağlı olarak idrar akımının engellenmesine neden olan yapısal ve fonksiyonel değişikliklerdir. Erişkinlerde üriner obstrüksiyonun en sık nedenleri Benign prostat hiperplazisi, taşlar ve üretra darlıkları olarak bilinmekte olup çocuklarda ise en sık posterior üretral valv ve anterior üretral valv gibi nedenlere bağlı olarak ortaya çıkmaktadır. Çocuklarda üretra lokalizasyonunda benign veya malign kitleye bağlı olarak üriner obstrüksiyon görülmesi son derece nadirdir. Fibroepitelyal polip mezodermal kaynaklı bir tümör olup daha çok deri, dudak, dil ve damak gibi lokalizasyonlarda nispeten sık görülmesine rağmen rutin üroloji pratiğinde üretral poliplere sık rastlanılmamaktadır.[3] Bu patoloji daha çok çocuk hastalarda gözlenmekle birlikte nadiren yetişkin hastalarda da rapor edilmiştir ve kadın/erkek oranı birbirine yakın olarak bildirilmiştir.[2] İngilizce yazılan literatürde 100'den fazla olgu mevcut olmasına rağmen, bizim bilgilerimize göre Türkçe literatürde bildirilmiş üretral polip vakası bir tane bulunmaktadır.[4]

Etiyolojisi tam olarak bilinmemekle birlikte konjenital nedenler, kronik üroepitelyal irritasyona, infeksiyona ve travmaya sekonder olarak gelişebileceği bildirilmektedir. Konjenital formu Müller kanalının regrese olmamasından kaynaklanmakta ve verumontanum üzerinde saat 5-7 hizasında yerleşimlidir. Anterior üretral polipler ise daha çok bulber üretrada saat 12 hizasında bulunurlar.[2]

Bu hastalar üroloji kliniklerine daha çok sık sık idrara gitme, idrar yaparken zorlanma ve huzursuzluk benzeri boşaltım yakınmaları ve tekrarlayan üriner retansiyon atakları ile başvurmakta olup hematüri ve infeksiyon yakınmaları ile de başvurabilirler. Akut obstruksiyona bağlı globe vezikale de gelişebilmektedir.[5] Kearney ve ark.[5] 48 vakalık üretral polip serilerinde obstruksiyonu %48, hematüriyi %27 ve retansiyon oranlarını da %25 olarak tespit etmişlerdir. Posterior üretral polipler Tsuang ve ark.'nın[6] bildirdiği gibi nadiren antenatal hidronefroz etyolojisinde de yer alabilmektedir. Bu lezyonlar hastalarda inflamasyon, erozyon, ülserasyon ve reaktif metaplastik değişikliklere yol açabilmektedir. Bir olgu sunumunda Jaidane ve

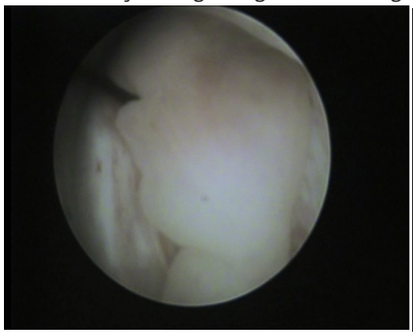

Resim 1. Prostatik üretrada saat 6-7 hizasından mesaneye doğru uzanan yaklaşık 3-4 cm boyutlarında polipoid yapı görülmektedir.

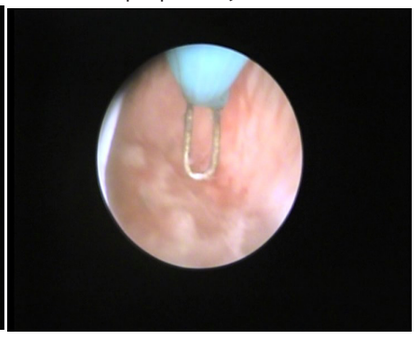

Resim 2. Üretral polip rezeksiyonu sonrası obstrüksiyonun olmadığı mesane boynu görülmektedir.

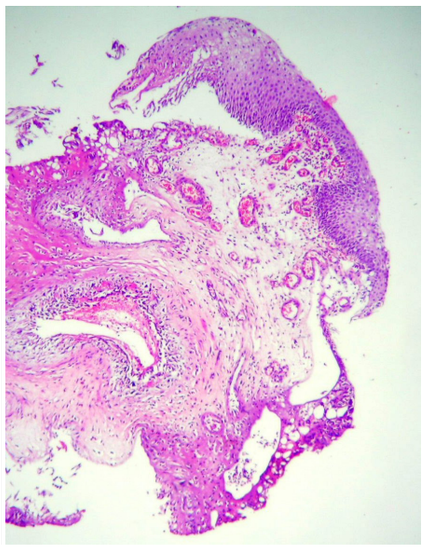

Resim 3. Fibroepitelyal karakterdeki benign polipoid lezyonun histopatolojik görünümü (HEx50).

ark.[7] 10 yaşında hematüri ve disüri şikayeti ile gelen hastada saptadıkları posterior üretral polipte gastrik metaplazi ve fundik glandlar gözlemlemişlerdir. Bizim hastamızda da alınan doku örneği, yüzeyi metaplastik skuamöz epitel ile kaplı, epitel altı sahaların ödemli ve vasküler yapılardan zengin fibrotik stromada geç granülasyon dokusu ile karakterli, kronik irritasyon bulguları gösteren benign karakterde polipoid bir lezyonun yüzeyel kısımları temsil etmekteydi.

Bu olgularda tanı genellikle voiding sistoüretrogafi ve üriner USG ile konulmaktadır. Voiding sistoüretrografide, işeme fazında hareketli dolum defekti patognomonik olsa da tanı bizim hastamızda da olduğu gibi çoğunlukla üriner USG ya da sistoskopi ile konulmaktadır.

Üretral poliplerin tedavisi transüretral rezeksiyon şeklinde olup bu tedavi küratiftir. Çok kullanılmamakla birlikte suprapubik transvezikal eksizyon ve anterior üretradaki polipler için açık üretrotomi gibi alternatif tedavi şekilleri de bildirilmiştir.[8] Literatürde malign transformasyon gösteren vaka bildirilmemiştir. Ancak bu hastalar takipten çıkarılmamalıdır. Takiplerde bizim, bu hastada olduğu gibi üriner ultrasonografi tercih edilmekle beraber bazı hastalarda klinik ve morfolojik olarak transizyonel hücreli karsinomu taklit etmesi nedeni ile sistoskopi ile takip de gerekebilir.[9]

Sonuç olarak her ne kadar üroloji pratiğinde oldukça nadir olarak görülseler de çocuk olgularda üriner retansiyon ve boşaltım yakınmalarının ayırıcı tanısında benign fibroepitelyal polip olabileceği göz önünde bulundurulmalıdır.

Kaynaklar

1. Dolk H, Loane M, Garne E. The prevalence of congenital anomalies in Europe. Adv Exp Med Biol. 2010;686:349-64.
2. Downs RA. Congenital polyps of the prostatic urethra. A review of the literature and report of two cases. J Urol. 1970;42:76-85.
3. Benizri E, Augusti M, Zachar D, Cukier J. Prostatic epithelial polyps of the urethra. Br J Urol. 1993;72:981.
4. Güney C, Cankorkmaz L, Köylüoğlu G, Atalar MH, Özer H, Çakar M. Beş Yaşında Bir Erkek Çocukta Parsiyel Obstrüksiyon Nedeni: Üretral Polip. Turkiye Klinikleri J Pediatr 2009;18:349-52.
5. Kearney GP, Lebowitz RL, Retlik AB. Obstructing polyps of the posterior urethra in boys: Embryology and management. J Urol. 1979;122:802–4.
6. Tsuang W, Rapp DE, Feinstein KA, Orvieto MA, Close CE. Urethral polyp in asymptomatic male infant with prenatal hydronephrosis. Urology. 2006;67:9-11.
7. Jaidane M, Hidoussi A, Slama A, Hmida W, Ben Sorba N, Mosbah F. Gastric metaplasia of posterior urethral polyp: a case report. Cases J. 2009;2:9119.
8. Frates R, Deluca FG. Urethral polyps in male children. Radiology. 1967;89:2895.
9. Toyonori T, Epstein J. Fibroepithelial polyp of the lower urinary tract in adults. Am J Surg Pathol. 2005;29:460–6.