Rosai-Dorfman Hastalığı

Rosai-Dorfman Disease

Rosai-Dorfman Hastalığı / Rosai-Dorfman Disease

Nejat Altıntaş[1], Bülent Altınsoy[2], Muzaffer Sarıaydın[1]
1Göğüs Hastalıkları ABD, 19 Mayıs Üniversitesi Tıp Fakültesi, Samsun, Türkiye.
[2]Göğüs Hastalıkları Bölümü, Afyon Göğüs Hastalıkları Hastanesi, Afyonkarahisar, Türkiye.

Özet

Sinüs histiositozis ve masif lenfadenopati birlikteliği Rosai-Dorfman Hastalığı olarak isimlendirilir. Rosai-Dorfman Hastalığı (RDH) nadir görülen, histosistlerin benign proliferasyonu, ağrısız lenf nodu büyümesi ve sık ekstranodal tutulum yapan bir hastalıktır. Biz burada rosai-dorfman hastalığı tanısını koyduğumuz vaka eşliğinde hastalığın tanı, ayrıcı tanısı ve tedavisini literatür eşliğinde tartıştık.

Anahtar Kelimeler

Sinüs Histiositozis; Akciğer; Ekstranodal; Lenfadenopati.

Abstract

Sinus histiocytosis with massive lymphadenopathy or Rosai-Dorfman disease is an uncommon disease characterized by benign proliferation of histiocytes, with painless lymph node enlargement and frequent extranodal disease. We report a case of Rosai-Dorfman of adult female. Rosai-Dorfman disease is a rare presentation as can be seen from a review of all literature. The presentation, differential diagnosis and treatment are discussed.

Keywords

Sinus Histiocytosis; Pulmonary; Extranodal; Lymphadenopathy.

DOI: 10.4328/JCAM.581 Received: 10.01.2011 Accepted: 13.02.2011 Publihed Online: 01.10.2012 J Clin Anal Med 2012;3(4):464-466
Corresponding Author: Bülent Altınsoy, Göğüs Hastalıkları Bölümü, Afyon Göğüs Hastalıkları Hastanesi, Afyonkarahisar, Türkiye.
Phone : + 90 272 2131840 Fax : +90 272 2133620 E-mail: altinsoyb@ymail.com

Giriş

Masif lenf adenopati ile giden sinüs histiositosizi veya diğer adıyla Rosai-Dorfman Hastalığ ilk kez 1969 yılında Rosai J. ve Dorfman R.F tarafından tanımlanmıştır.[1] Bugüne kadar beşyüzden az vaka bildirilmiştir.[2] Kliniği ve patolojisi iyi anlaşılmış nadir bir hastalık olmasına karşın etyolojisi bilinmemektedir. Tüm yaş gruplarını etkilemekle beraber çocukluk ve adölesan yaşta daha sık görülür. Histopatolojik olarak lenfatik sinüslerin histiositik proliferasyonu ile karakterizedir. Hastaların çoğunluğunda ağrısız bilateral servikal lenfadenopati bulunur ve genellikle ateş, lökositoz, artmış sedimentasyon ve hipergamaglobulinemi eşlik eder.[2,3] Hastaların % 43'ünde lenfadenopatiyle birlikte ektranodal tutulum saptanır.[2] Lenfadenopati ile prezente olan hastalar sıklıkla malign lenfoma ile karıştırılırken, ekstranodal tutulumlu hastalar ise organa özgü malignite olarak değerlendirilebilir.[4]

Olgu Sunumu

59 yaşında, tütün fabrikasından emekli, kadın hasta, halsizlik, kulak çınlaması nedeni ile hastanemize başvurdu. Özgeçmişinde herhangi bir özellik yoktu, sigara ve alkol kullanmamıştı. Hastanın fizik muayenesi hepatosplenomegalisi dışında normaldi. Laboratuar incelemesinde hastanın trombositopeni ve eritrosit sedimentasyon hız oranı artmış olarak bulundu.

Hastanın fizik muayenesinde hepatosplenomegali olması nedeni ile hastadan abdomen bilgisayarlı tomografi (BT) istendi. Abdomen BT'de hepatosplenomegali, hepatosteatoz, periportal karaciğer hilusunda, çöliak grupta en büyüğü 17 mm çaplı multipl lenf nodları görüldü.

Hastanın akciğer grafisinde ise mediastende ve vasküler pedikülde genişleme görüldüğü için hastadan toraks BT istendi. Toraks BT'de; sağ paratrakeal, prevasküler, aortikopulmoner, prekarinal, sağ hiler, en büyüğü 2cm çaplı lenf nodları görüldü (Resim 1). Parankimde her iki akciğerde sağda daha fazla sayı ve büyüklükte olmak üzere en büyüğü sağ akciğer apikalde yaklaşık 1.5 cm çaplı olmak üzere multipl nodüler lezyonlar ve her iki akciğer bazalde buzlu cam dansiteleri görüldü (Resim 2).

Hastada hemotolojik bir malignansi düşünülerek hastaya kemik iliği aspirasyon biopsisi yapıldı. Kemik iliği aspirasyonu ve periferik yaymada, hafif diseritropoez dışında özellik yoktu ve atipik hücre görülmedi. Bunun üzerine istenen PET-CT incelemesinde; sağ akciğer üst lob apikalde, sol akciğer alt lob anterobazal segmentte ve mediastinal lenf nodlarında öncelikle bening nitelikte patolojileri düşündüren metabolik aktivite artışları görüldü.

Henüz tanısı kesinleşmeyen hastaya bronkoskopi planlandı ama hasta hiçbir şekilde bronkoskopiye uyum sağlayamadı. Cerrahi ile görüşülerek hastanında onayı ile mediastinoskopi uygulandı, sağ paratrakeal lenf nodlarından doku örneği alındı.

Mediastinal lenf nodlarının hemotoksilen eozin boyasında histiositler sık olmakla beraber lenfosit, plazma hücrelerinin birlikte görüldüğü mikst hücre infiltrasyonu ve emperipolez ile uyumlu olarak birkaç histiositin pembe sitoplazması içerisinde lenfositler görüldü (Resim 3). Bakteri, mantar ve aside dirençli boyama incelemeleri negatif olarak geldi. Hastaya bu tipik histopatolojik bulgular ile Rosai-Dorfman hastalığı tanısı konarak 1 mg/kg prednizolon başlandı ve tedrici olarak doz azaltıldı. Hastanın 8. haftaki kontrolünde klinik ve laboratuar parametrelerinde düzelme, mediastinal lenf nodlarında gerileme görüldü.

Tartışma

Rosai-Dorfman hastalığı (RDH), etiyolojisi bilinmeyen, öncelikle lenf nodlarını tutmakla beraber, ekstranodal tutulumda gösterebilen lenfatik sinüslerin histiositik proliferasyonuyla karakterize bir hastalıkdır.[5] Baş ve boyun bölgesi en sık tutulum gösteren nodal bölgelerdir. En sık etkilenen ekstranodal alanlar; cilt, nazal kavite, göz ve kemik yapıdır. Eş zamanlı birden fazla bölgede ekstranodal tutulum saptanabilir. Solunum sistemi ve karaciğer tutulumu ise oldukça nadirdir (sırasıyla % 3 ve % 1).[2] Bizim olgumuzda abdominal ve mediastinal lenfadenopatilerle eş zamanlı akciğer tutulumu mevcuttu. Fizik muayenede hepatosplenomegali bulunmasına rağmen PET-CT'de karaciğerde aktivite artışı görülmemesi nedeniyle karaciğer etkilenmiş olarak kabul edilmedi.

RDH'nin patogenezinden histiositlerin proliferasyonuna neden olarak gizli bir kronik enfeksiyon yada bir infeksiyöz ajan yada antijene karşı aşırı immün cevap olarak düşünülmesine karşın herhangi bir etyolojik ajanla nedensel bir bağlantı gösterilememiştir.[2] Klebsiella, brusella gibi bakteriler, epstein barr virüs, herpes virüs, sitomegalovirüs, parvo virus B 19 gibi viruslar olası etyolojik ajan olarak suçlanmıştır.[2,6,7] Bunun dışında dolaşımdaki mononükleer hücrelerden gelişen tipik histiositlerin ve aktif hastalık esnasında artmış serum otoreaktif antikorların bulunması hastalığın immun sistemdeki bir düzensizliğe bağlı olduğu fikrini uyandırmaktadır.

Akciğer tutulumu varlığında, ayırıcı tanıda; karsinomlar, melanom, hodgkin ve non-hodgkin lenfoma, langerhans hücreli histiositozis ve granülomatöz inflamasyonlar, erdheim-chester hastalığı, yabancı cisim hücre inflamasyonu aspirasyon pnömosi düşünülmelidir.[8]

RDH'nin tanısı histopatolojik olarak yapılır. Lenfatik sinüs; lenfositler, plazma hücreleri ve histiosit tarafından istila edilir ve sonuc olarak lenfatik sinüsün yapısı kısmi veya tam olarak bozulur. Hastalığın en önemli histopatolojik özelliği; emperipolez (lenfositofagositoz) olarakda adlandırılan histiositlerin sitoplazmalarında fagosite edilmiş yapısı bozulmamış lenfositlerin (bazende diğer hücreler plazma hücreleri ve eritrositlerin) saptanmasıdır.[9] Olgumuzun histopatolojik incelemesinde histiositlerin emperipolez yaptığı görüldü. Emperipolez yokluğunda immunhistokimyasal boyama RDH'yi diğer histiyositik proliferasyonlardan ayırmada yardımcıdır. RDH histiyositleri S-100 ile kuvvetli pozitif boyanırlar. Langerhans hücreli histiositozis de (LHH) S-100 ile boyanma göstermesine karşın emperipolez yokluğna ek olarak CD 1a pozitif

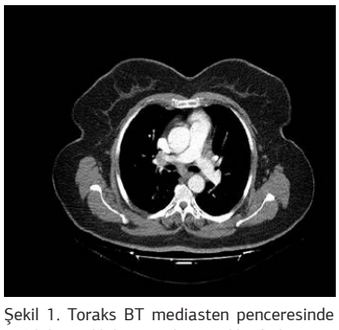

Şekil 1. Toraks BT mediasten penceresinde sağ hiler, sol hiler ve subkarinal lenfadenopatiler görülüyor.

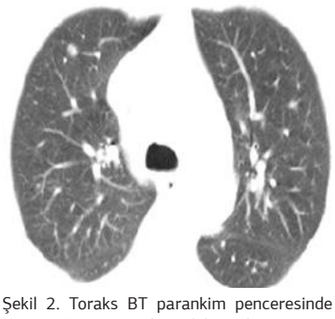

Şekil 2. Toraks BT parankim penceresinde sağ akciğer üst zonda nodül görülüyor.



Şekil 3. Histiosit içerisinde fagosite lenfosit (kırmızı ok).

boyanma ve Birbeck granüllerinin saptanması RDH ile ayırıcı tanıda yardımcıdır.[10] Olgumuzun kliniği, radyolojisi ve histopatolojisi RDH ile uyumlu bulunduğu için hastaya immünohistokimyasal boya yapılma ihtiyacı duyulmadı.

RDH genelikle selim ve kendini sınırlayıcı bir karakter izlediği için çoğu kez tedavi gerekmez.[11] Ancak çok az sayıda vakada agresif seyir izler ve ölümcül olabililr. Alt solunum yolu, karaciğer, böbrek gibi ekstranodal alanların tutulumu kötü prognoz ile ilişkili bulunmuştur.[2] Hastalığın çok nadir olması ve spontan remisyon olabilmesi nedeni ile ideal tedavi rejimi belirlenememiştir. Tedavi seçenekleri steroid, radyasyon, kemoterapi, interferon, asiklovir, monoklonal antikor tedavisi ve talidomid gibi geniş bir yelpazeyi içerir.[11,12,13] Cerrahi tedavi lenf nodlarının vital organlara kompresyonu olduğunda yada yaşamı tehdit edici bir durum varlığında endikedir.[11] Olgumuzda ekstranodal tutulum olması sebebiyle sistemik steroid başlandı ve tedavi ile mevcut lezyonlarda gerileme, klinik ve laboratuar parametrelerinde düzelme görüldü.

Kaynaklar

1. Rosai J, Dorfman RF. Sinus histiocytosis with massive lymphadenopathy. A newly recognized benign clinicopathological entity. Arch Pathol. 1969 ;87:63-70.
2. Gaitonde S. Multifocal, extranodal sinus histiocytosis with massive lymphadenopathy: an overview. Arch Pathol Lab Med. 2007;131:1117-21.
3. Rosai J, Dorfman RF. Sinus histiocytosis with massive lymphadenopathy: a pseudolymphomatous benign disorder. Analysis of 34 cases.Cancer. 1972;30:1174-88.
4. Das DK, Gulati A, Bhatt NC, Sethi GR. Sinus histiocytosis with massive lymphadenopathy (Rosai-Dorfman disease): report of two cases with fine-needle aspiration cytology. Diagn Cytopathol.2001;24:42–5.
5. Foucar E, Rosai J, Dorfman R. Sinus histiocytosis with massive lymphadenopathy (Rosai-Dorfman disease): review of the entity. Semin Diagn Pathol. 1990;7:19.
6. Harley EH. Sinus histiocytosis with massive lymphadenopathy (Rosai-Dorfman disease) in a patient with elevated Epstein-Barr virus titers. J Natl Med Assoc. 1991;83:922–924.
7. Mehraein Y, Wagner M, Remberger K, Füzesi L, Middel P, Kaptur S, Schmitt K, Meese E. Parvovirus B19 detected in Rosai-Dorfman disease in nodal and extranodal manifestations. J Clin Pathol. 2006;59:1320–6.
8. Albini TA, Evans M, See R, Rao NA, Marback E, De Souza MM. Rosai-Dorfman disease isolated epibulbar masses in two adult patients. Br J Ophthalmol. 2005;89:241–3.
9. Pettinato G, Manivel JC, d'Amore ES, Petrella G. Fine needle aspiration cytology and immunocytochemical characterization of the histiocytes in sinus histiocytosis with massive lymphadenopathy (Rosai-Dorfman syndrome) Acta Cytol. 1990;34:771–7.
10. Cocker RS, Kang J, Kahn LB. Rosai-Dorfman disease. Report of a case presenting as a midline thyroid mass. Arch Pathol Lab Med. 2003; 127: 197–200.
11. Pulsoni A, Anghel G, Falcucci P, Matera R, Pescarmona E, Ribersani M, Villivà N, Mandelli F. Treatment of sinus histiocytosis with massive lymphadenopathy (Rosai-Dorfman disease): report of a case and literature review. Am J Hematol. 2002;69(1):67-71.
12. Unal OF, Kocan EG, Sungur A, Kaya S. Rosai Dorfman disease with multi organ involvement in head and neck region. Int J Pediatr Otorhinolaryngol. 2004:68;581-4
13. Petschner F, Walker UA, Schmitt GA, Uhl M, Peter HH. "Catastrophic systemic lupus erythematosus" with Rosai-Dorfman sinus histiocytosis, succesful treatment with anti-CD 20/rutuximab. Dtsch Med Wochenschr. 2001;126(37):998-1001