Yaşlı Hastada Nefes Darlığının Nadir Bir Nedeni: Yabancı Cisim Aspirasyonu

A Rare Cause of Dyspnea In Elderly Patient: Foreign Body Aspiration

Yabancı Cisim Aspirasyonu / Foreign Body Aspiration

Sevdegül Karadaş[1], Hayriye Gönüllü[1], Fuat Sayır[2], İrfan Aydın[1]
[1]Acil Tıp AD, Yüzüncü Yıl Üniversitesi Tıp Fakültesi, Van, Türkiye.
[2]Göğüs Cerrahisi AD, Yüzüncü Yıl Üniversitesi Tıp Fakültesi, Van, Türkiye.

Özet

Yabancı cisim aspirasyonları sıklıkla çocukluk yaş grubunda görülmekle beraber, çeşitli kolaylaştırıcı faktörlerin varlığında erişkinlerde özellikle de ileri yaşlarda görülebilmektedir. Bu çalışmada diş çekimi esnasında diş protezini aspire eden ve posteroanterior akciğer grafisinde yabancı cisim imajı saptanan, 78 yaşında erkek olgu sunuldu. Yeni başlayan göğüs ağrısı ve nefes darlığı gibi nonspesifik şikayetleri olan ve öyküsünde bilinen akciğer hastalığı olmayan olgularda, yabancı cisim aspirasyonundan şüphelenilmelidir.

Anahtar Kelimeler

Aspirasyon, Yabancı Cisim, Diş Çekimi, Yaşlı.

Abstract

Foreign body aspiration is frequently seen at childhood age group whereas various facilitator factors can be observed in adults particularly in the elderly group. In this study a 78-year-old male case who swallowed his dental prothesis and had a foreign substance detected in his chest X-ray was presented. In the cases that have nonspesific complaints such as incipient chest pain and difficulty in breathing and have no known underlying lung disease, foreign body aspiration must be suspected.

Keywords

Aspiration, Foreign Body, Tooth Extraction, Elderly.

DOI: 10.4328/JCAM.584 Received: 15.01.2011 Accepted: 06.02.2011 Published Online: 01.10.2012 J Clin Anal Med 2012;3(4):467-469
Corresponding Author: Hayriye Gönüllü, YAcil Tıp AD, Yüzüncü Yıl Üniversitesi Tıp Fakültesi, Van, Türkiye.
Phone: +905057672477 Fax:00.90.432.2168352 E-mail: drhayriyegonullu@windowslive.com

Giriş

Yaşamı tehdit eden acil bir durum olarak karşımıza çıkan yabancı cisim aspirasyonları (YCA)' nın % 75-85'i 15 yaş altında, özellikle de 3 yaş altında olup, 1 yaş altı ve 75 yaş üstü grupta mortalitede artış görülmektedir.[1,2] YCA erişkinlerde nadir olmakla birlikte, nörolojik hastalığı olan, alkol ve sedatif etkili ilaç kullanan, epileptik nöbet geçiren, fasiyal travmaya maruz kalan ve genel anestezi verilen olgularda görülebilmektedir. Bunun yanısıra, diş tedavisi sırasında çekilen dişlerin veya kullanılan aletlerin aspire edildiği vakalar literatürde bildirilmiştir.[3-6]

Yabancı cisim aspirasyonları sıklıkla akut semptomlara yol açmakla birlikte, özellikle ileri yaşta gecikmiş semptomlarla ve pnömoni, atelektazi gibi ölümcül seyredebilen komplikasyonlarla karşımıza çıkabilmektedir.[5] Bu nedenle tanı konulur konulmaz yabancı cisimin hızlı ve güvenilir şekilde fleksibl veya rijid bronkoskopi ile çıkartılması şarttır.[2]

Bu makalede 10 gün önce diş tedavisi alan ve sonrasında, nefes darlığı ve göğüs ağrısı gelişmesi nedeniyle başvurduğu acil serviste, yabancı cisim (diş protezi) aspirasyonu tanısı konulan olgu sunulmuştur.

Olgu Sunumu

Yetmişsekiz yaşında erkek hasta 5-6 gündür sürekli olan göğüs ağrısı, solunum sıkıntısı ve öksürük şikayeti ile acil servise getirildi. Başvuru sırasında tansiyon arteriyel: 120/70 mmHg, nabız:88/dk, solunum sayısı:30/dk, ateş:37.1, O2 saturasyonu % 78 idi. Muayenesinde yaygın ronküs, sol akciğer orta alt zonda raller, takipne saptandı. Diğer sistem muayeneleri normaldi. Çekilen elektrokardiyografide (EKG) normal sinüs ritmi 85/dk, inferior ve anterior derivasyonlarda T dalga (-)'liği ve nadir ventiküler ekstra vuruları mevcuttu (Resim 1). Hastaya acil serviste maske ile O2, bronkodilatatör ve steroid tedavisi başlandı. Sekresyonlarını temizlemek için derin trakeal aspirasyon yapıldı. Özgeçmişinde hipertansiyonu olan hasta, antihipertansif ajan dışında ilaç ve alkol kullanmamaktaydı. Son 20 yıldır sigara içmiyor olmakla beraber, 30 paket/yıl sigara içme öyküsü vardı. Hasta nefes darlığı ve göğüs ağrısı etiyolojisi açısından acil serviste değerlendirildi. Yapılan tetkiklerinde, lökosit:9000 (4000-11000) mm3, Hgb:15.4 (11-18) g/dl, Hct:46 %(35-55) idi. Kan gazı incelemesinde pH:7.23, pO2:65, pCO2: 50, O2 saturasyonu: % 88 (Oksijenli) olarak saptandı. Biyokimya değerleri ve kreatin kinaz (CK), kreatin-kinaz miyokardiyal band (CK-MB), troponin I normal sınırlardaydı. Posteroanterior ve lateral akciğer grafisinde sol alt bronş düzeyinde yabancı cisim imajı görüldü (Resim 2,3). Bunun üzerine anamnez tekrar sorgulandı ve hastanın 10 gün önce diş tedavisi gördüğü öğrenildi. Yabancı cisim (diş protezi), genel anestezi altında rijid bronkoskopi uygulanarak, forseps yardımıyla çıkarıldı. Antibiyotik ve bronkodilatatör tedavisi sürdürülen hastanın, kontrol akciğer grafisi normal olarak saptandı. Semptomları düzelen olgu yatışının 5. gününde önerilerle taburcu edildi.

Tartışma

Yabancı cisim aspirasyonlarının dental müdahalelerin komplikasyonu olduğu bilinmekte, diş ve dental enstrümanların aspirasyonunun, tüm YCA'nın % 0.4'ünü oluşturduğu belirtilmektedir.[4,6] Erişkinlerde YCA'nın, sıklıkla hava yolu koruyucu mekanizmalarının azaldığı 6. ve 7. dekatta görüldüğü bildirilmektedir.[3] Aspire edilen yabancı cisimin, anatomik pozisyonundan ötürü sıklıkla sağ bronşa gitme eğiliminde olduğu bilinmektedir.[4] Bununla birlikte Erden ve ark.[7] diş çekimi sırasında dişin aspire edildiği ve sol bronşa yerleştiği olgularını sunmuştur. Yabancı cisim aspirasyonunun genellikle öksürük, wheezing ve ronküs gibi nonspesifik semptom ve bulgularla ortaya çıktığı, bu nedenle yanlış veya gecikmiş tanıya yol açtığı rapor edilmektedir.[2,8,9] Tanıdan şüphe duyulduğunda akciğer grafisi çekilmeli, direkt grafide yabancı cisim görülemediğinde, şüphe devam ediyorsa tanı amacıyla bronkoskopi ve bilgisayarlı toraks tomografisi elde edilmelidir.[5,10] Gelişebilecek pnömoni, laringeal ödem, bronşektazi, akciğer absesi, ampiyem, asfiksi ve ölüm gibi komplikasyonları önlemek için yabancı cisim acilen çıkartılmalıdır.[9] Bazı hastalarda yabancı cisim kendiliğinden öksürükle çıkabilse de, yabancı cismi çıkartmak için çoğunlukla bronkoskopi gerekmektedir.[4] Sunulan çalışmada ki olgu literatürle uyumlu olarak ileri yaşta ve 8.dekatta idi. Olgu diş çekimi sırasında diş protezini aspire etmiş, ancak bunun farkına varmamıştı. Takip eden yaklaşık 1 haftalık sürede nonspesifik semptom ve bulguları başlamıştı.

Yeni ortaya çıkan, kardiyak ve solunum sistemine ait yakınmalarla başvuran tüm olguların ayırıcı tanısında pulmoner tromboemboli (PTE)'nin düşünülmesi oldukça önemlidir.[11] Bunun yanı sıra, göğüs ağrısı şikayeti olan yaşlı hastalarda, çoğu hastalığın tipik klinik bulguları silik olduğundan akut koroner sendromu ve PTE'yi ekarte etmek gerektiği bilinmektedir.[12] Sunulan çalışmada ki olgu yaşı itibariyle atipik prezentasyonda olabileceği düşünülerek, göğüs ağrısı ve nefes darlığı etiyolojisi açısından kapsamlı değerlendirilmek istenmiştir. Seri EKG çekimlerinde değişiklik olmaması ve kardiyak belirteçlerinin normal olması, göğüs ağrısının 5-6 gündür sürekli olan, atipik karakteri nedeniyle akut koroner sendromlardan uzaklaşılmıştır. Kan gazında hipokapninin olmaması, hastada PTE için major risk faktörlerinin ve derin ven trombozuna yönelik muayene bulgularının yokluğu PTE'yi kısmen dışlamıştır. Bu esnada, ayırıcı tanı için çekilen akciğer grafisi ile de YCA tanısı konularak, sol bronşta ki yabancı cisim rijid bronkoskopi ile çıkarılmıştır. Nefes darlığının YCA'nu takiben tedrici olarak artması ve yabancı cisim çıkartılmasını takiben hastanın semtomlarının giderek azalması, nefes darlığının YCA nedeniyle meydana geldiğini düşündürmektedir.

Sonuç olarak, daha önce solunum ve kardiyak sistem ile ilgili şikayeti olmayan, semptom ve bulguları yavaş yavaş gelişen yaşlı hastalarda yabancı cisim aspirasyonu düşünülmelidir. Anamnezde aspirasyona yol açabilecek dental müdahalelerin olup olmadığı sorulmalı, YCA tanısı konulan olgular için acil bronkoskopi planlanmalıdır.

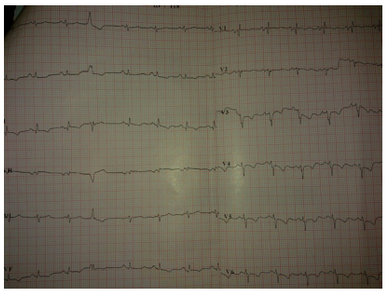

Resim 1. EKG'de inferior ve anterior derivasyonlarda T dalga (-)'liği



Resim 2. PA AC grafisinde sol bronşta diş protezine bağlı opasite

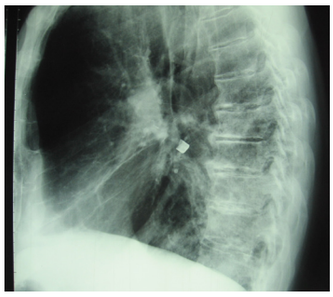

Resim 3. Lateral AC grafisinde diş protezine bağlı opasite

Kaynaklar

1. Cangır AK, Kutlay H. Foreign body aspiration. Turkiye Klinikleri J Surg Med Sci. 2006;2:17-21.
2. Rafanan AL, Mehta AC. Adult airway foreign body removal. What's new? Clin Chest Med. 2001;22:319-30.
3. Limper AH, Prakash UBS. Tracheabronchial foreign bodies in adults. Ann Intern Med. 1990;112: 604-909.
4. Xiao WL, Zhang DZ, Wang YH. Aspiration of two permanent teeth during maxillofacial injuries. J Craniofac Surg. 2009;20:558-60.
5. Omland SH, Lindegaard P, Omland O. Aspiration of dental foreign body during dental visit. Ugeskr Laeger. 2009;171:1194.
6. Susini G, Pommel L, Camps J. Accidental ingestion and aspiration of root canal instruments and other dental foreign bodies in a French population. Int Endod J. 2007;40:585-9.
7. Erden S, Büke AÇ, Büyüköztürk S, Koç A, Vidinel İ. İlginç Bir Aspirasyon Olgusu. İstanbul Üniversitesi İstanbul Tıp Fakültesi Dergisi. 1998; 61:119-21.
8. Klein AM, Schoem SR. Unrecognized aspiration of a dental retainer: a case report. Otolaryngol Head Neck Surg 2002;126:438-9.
9. Ahmetoğlu F, Evcil S, Türkyılmaz A. Aspiration of Broken Portion of a Dental Clamp: An Unusual Case Report. Turkiye Klinikleri J Med Sci. 2010;30:348-51.
10. Chen C, Lai, C, Tsai, T. Lee YC, Perng RP. Foreign body aspiration into the lower airway in Chinese adults. Chest 1997;112:129-33.
11. Atikcan Ş, Atalay F, Turgut D, Ünsal E. Pulmoner tromboemboli: 42 Olgunun retrospektif değerlendirilmesi. Solunum Hastalıkları 2002; 13: 87-93
12. Haro Lh, Decker Ww, Boie Et, Wright RS. Initial approach to the patient with chest pain. Cardiol Clin 2006; 24: 1-17.