Mediastinoscopy and More

Mediastinoskopi ve Ötesi

Mediastinoskopi / Mediastinoskopi

Akif Turna

Göğüs Cerrahisi Anabilim Dalı, Cerrahpaşa Tıp Fakültesi, İstanbul Üniversitesi, İstanbul, Türkiye.

Bu yazı, 5-9 Mayıs 2010 tarihleri arasında İstanbul'da düzenlenmiş olan Toraks Derneğinin 13. Yıllık Kongre'sinde sunulan 'Mediastinoskopi' isimli konuşmanın içeriğini barındıran bir derlemedir.

Özet

Küçük hücreli dışı akciğer kanserli olguların yapılan cerrahi sonrası sağkalımlarını belirlemede mediastinal lenf nodlarında tümör varlığı çok önemlidir ve lenf nodu tutulumu olan hastalarda cerrahi tedavi gereksizdir. Mediastinoskopi, bilgisayarlı tomografi, PET-BT ve son yıllarda daha çok gündeme gelen Endobronşial Ultrasonografi (EBUS) eşilğinde yapılan transbronşial iğne aspirasyonu ile elde edilen tanı değerine göre (EBUS-TBİA), mediastinal lenf nodlarının tanımlanmasında altın standart olan bir yöntemdir. EBUS-TBİA'nın, mediastinal lenf nodu tutulumu %40 gibi olan hastalarda doğruluğu düşük olmakta, yanlış negatiflik oranı lenf nodu tutulumu oranı arttıkça artış göstermektedir. Mediastinoskopinin morbiditesi çok düşük ve mortalitesi de yok denecek kadar azdır. Standart servikal mediastinoskopinin yanı sıra, anterior mediastinal lenf nodlarının tanımlanmasında 'extended' mediastinoskopi de kullanılan yöntemlerden biridir. Tekrar mediastinoskopi (remediastinoskopi) ise, teorik olarak, özellikle öncesinde mediastinal lenf nodu tutulumu olan hastalarda, neoadjuvan tedavi sonrası lenf nodu tutulumunu değerlendirmek için uygun bir yöntem gibi görünmesine karşın, pratikte, bir önceki işlemden dolayı oluşan fibröz yapışıklıklar nedeni ile ideal olarak yapılamamaktadır. Son yıllarda video yardımlı mediastinoskopik lenfadenektomi (VAMLA) ve çok daha fazla sayıda ve istasyondaki mediastinal lenf nodlarını çıkarmayı amaçlayan transservikal genişletilmiş mediastinal lenfadenektomi (TEMLA) gibi, mediastinal lenf nodlarına biopsi yapılması değil, tümünün çıkarılmasını hedefleyen yöntemler geliştirilmiştir ve bu yöntemler mediastinal lenf nodu tutulumunu %100'e çok yakın doğrulukta bulunmasını amaçlamaktadır. Sonuç olarak, mediastinoskopi ve mediastinal evreleme ve tanı için altın standart bir yöntemdir ve morbiditesi ve mortalitesi çok düşüktür. Mediastinoskopik biopsiyi bir adım öteye taşıyan VAMLA ve TEMLA gibi metodlar, gelecekte daha çok gündeme gelecek gibi görülmektedir.

Anahtar Kelimeler

Mediastinoskopi, Mediastinal Evreleme, EBUS, TBİA, PET, BT, VAMLA.

Abstract

Mediastinal lymph nodes are of great importance in surgically resectable non-small cell lung cancer patients and resectional surgery in N2 patients has been proven to be futile. Mediastinoscopy still remains gold standard despite the improvements in computerized tomography, PET-CT, introduction of Endobronchial Ultrasonography guided Transbronchial Needle Aspiration (EBUS-TBNA). EBUS-TBNA has been defined as a non-invasive and effective method for mediastinal lymph node staging. However, the false-negativity of the technique seemed to increase with probability of N2 disease. The method is feasible in patients with low N2 frequency. The morbidity of the procedure is very low and the morbidity is nearly nil. Extended mediastinoscopy is another technique to evaluate the anterior mediastinal lymph nodes.. Remediastinoscopy (repeat mediastinoscopy) is theoretically feasible procedure for the evaluation of the patients who had previously proven mediastinal lymph node involvement and received neoadjuvant therapy. However, it is usually suboptimally done due to the fibrous adhesions caused by previous intervention. New methods such as video-assisted mediastinoscopic lymphadectomy (VAMLA) and Transcervical extended mediastinal lymphadectomy (TEMLA) are lymph node dissection methods that remove all accessible lymph nodes and aim to reach 100% of accuracy. In conclusion, mediastinoscopy can be deemed as a gold standard method for evaluation of mediastinal involvement in patients with mediastinal tumor and non-small cell lung cancer. TEMLA and VAMLA as methods for total lymphadenectomy seem promising and will be considered more in future.

Keywords

Mediastinoscopy, Mediastinal Staging, EBUS, TBNA, PET, CT, VAMLA.

DOI: 10.4328/JCAM.598 Received: 29.01.2011 Accepted: 01.02.2011 Published Online: 01.10.2012 J Clin Anal Med 2012;3(4):478-482
Corresponding Author: Akif Turna, Göğüs Cerrahisi Anabilim Dalı, Cerrahpaşa Tıp Fakültesi, İstanbul Üniversitesi, İstanbul, Türkiye.
Phone: +90212 414 3590 Fax: 0216 411 6651 E-mail: aturna@istanbul.edu.tr

Akciğer kanseri, kadınlarda ve erkeklerde en çok ölüme neden olan malignitedir.[1] Akciğerin kanserinin neden olduğu ölümler, meme, prostat ve kolorektal kanser nedeni ile meydana gelen ölümlerin toplamından daha fazladır.[2] Akciğer kanserinin, her yıl dünyada 1.2 milyon ölümün nedeni olduğu, Amerika Birleşik Devletleri'nde 2010 yılında 222 520 yeni akciğer kanseri olgusu olduğu hesaplanmıştır.[1,2] Tüm diğer tümörlerde olduğu gibi, akciğer tümörlü hastada sağkalımı belirleyen anatomoklinik parametreler, tümörün büyüklük ve yerleşimi (T faktörü), lenf nodu tutulumu (N faktörü) ve metastaz yapıp yapmadığıdır (M faktörü). Opere olan hastalarda ise, en önemli faktör N faktörü olarak belirlenmiştir.[3] Ameliyat öncesi N2 ya da N3 olduğu bilinen hastaların opere edilmesi kemoterapi ve/veya radyoterapinin ile karşılaştırıldığında sağkalım avantajı sağlamaz iken, N0 ya da N1 hastalarda cerrahi tedavi önerilir.[3,4] Bu neden ile, akciğer tümörlü hastaların hem tümör büyüklük ve anatomik yerleşimlerinin ameliyata uygun olması gerekir iken, aynı zamanda uzak metastaz ya da mediastinal lenf nodu tutulumlarının olmaması beklenir. Lenf nodu tutulumunu ameliyat öncesinde saptayarak, hastaları gereksiz cerrahi tedaviden korumak preoperatif mediastinal evrelemenin en önemli amacıdır.

Mediastinal lenf bezlerine metastaz olup olmadığının belirlenmesinde bilgisayarlı toraks tomografisi (toraks BT) ve PET-BT belirli bir düzeyde bilgi vericidir. Ancak, her iki metodun yanlış negatiflik oranı %20'lere varabilmektedir[5] (Tablo 1). Diğer taraftan, BT'de büyük olarak saptanan lenf nodları da tümör içermeyebilmektedir. PET-BT'de hipermetabolik görülen lenf nodlarının da pozitif olma olasılığı ancak %60'lar civarındadır[5,6] ve mutlaka, invazif yöntemler ile doğrulanması gerekir. Özellikle, hiler lenf nodu bulunan ya da hiler bölgeye yakın tümörlü olgularda, tümör T1 düzeyinde de olsa, yanlış negatiflik oranları az değildir ve sadece PET-BT ile değerlendirmek ve PET-BT'de lenf nodu saptanmayan ve hipermetabolik lenf nodu bölgesi olmayan hastaları hemen cerrahiye yönlendirmek doğru değildir.[7] Hiler lenf bezleri, tümörün ve muhtemel mediastinal lenf bezi tutulumlarını PET-BT'nin 'uzaysal çözünürlüğü' düşük olduğundan gizleyebilmektedir. Sadece, T1 olan, periferik yerleşimli ve PET-BT'de hiler ya da mediastinal yerleşimli lenf nodu görülmeyen hastalar, direkt cerrahi tedaviye yönlendirilebilir. Bu neden ile hastaların çoğunda, doku tanısı sağlayan, metabolik aktiviteye ya da radyolojik görüntüye değil, biopsiye dayanan invazif tanı yöntemleri tercih edilmelidir. Bu yöntemler içinde en az invazif olanı EBUS-TBİA'dır.

EBUS-TBİA:

Bronkoskopi, trakea, ana bronşlar ve segment bronşlarını görüntülemek için gerekli olan vazgeçilmez bir endoskopik işlemdir. Bronkoskopi gerecinin ucuna takılan bir 'radyal' ultrasonografi probu taşıyan bronkoskopiye ise 'endobronşial ultrasonografi' adı verilmektedir (Şekil 1). Bu prob, trakea ve bronş kenarındaki damarları ve lenf nodlarını ayırarak, tam olarak istenen lenf nodundan ya da paratrakeal veya parabronşial lezyonlardan (tümör, kist vb) gerçek zamanlı görüntü eşliğinde, transbronşial olarak biopsi alınabilmesini (TBİA) sağlamaktadır. Bu yolla alınan biopsi şekline EBUS-TBİA denilmektedir. EBUS-TBİA ile yapılan lenf nodu biopsilerinde doğruluk oranı %80 ila %95 arasında değişebilmektedir. Eğer lenf nodlarında tümör tutulum oranı az olan bir hasta serisinde çalışılıyorsa yanlış negatiflik oranları %40'a kadar çıkabilmektedir (Tablo 1; 8-10). EBUS-TBİA ile ulaşılıp biopsi alınabilen lenf nodları 1 ila 7 arasındaki tüm lenf nodu istasyonları ile bazı interlober (no:11) lenf nodlarıdır (Tablo 2). Bununla birlikte, mediastinoskopi, No:1 ila No:7 arasındaki lenf nodlarına daha yüksek bir doğruluk ile ulaşabiliyor ise de, interlober lenf nodlarına mediastinoskopi ile ulaşmak pek mümkün değildir. EBUS-TBİA'nın hassasiyeti literatürde %79 ila %94 arasında bildirilir iken, negatif tahmin ettirici değeri ise %11 ila %89 arasında olabilmektedir.[7-11] EBUS-TBİA'nın negatif tahmin ettirici değerini en çok etkileyen unsur, işlemin yapıldığı hastalarda genel olarak beklenen ve biopsi ile saptanan lenf nodu pozitifliğidir. Eğer, EBUS yapılan hasta grubunda, mediastinal lenf nodu tutulumu oranı %40 civarında ise, yanlış negatiflik %20'ler düzeyinde olabilir iken, N2 prevalansı olasılığı arttıkça, başka bir deyiş ile hastalar, öncesinde, BT ve/veya PET/BT'de N2 şüphesine göre seçilir ise, yanlış negatiflik oranı artmaktadır(Şekil 2).[10-12]

Mediastinoskopi ile elde edilen sonuçlar, merkezler arasında çok farklı olmamakla birlikte, EBUS-TBİA ile bildirilen sonuçlar, hem yukarıda belirtildiği gibi, EBUS-TBİA yapılan hastalardaki N2 prevalansına hem de işlemi yapan uzmanın ve değerlendiren sitopatoloğun deneyimine oldukça bağlıdır. Farkı kaynaklar incelendiğinde,[5,8-12] EBUS-TBİA'nın tanısal değerinin çok farklı oranlarda bildirildiği görülür (Tablo 3). Elde edilen materyalin değerlendirmesinde sitopatolojik yorumlar, yapılan işlem sayısına, patoloji uzmanının klinik yaklaşımına ve EBUS-TBİA'yı yapan uzman ile arasındaki haberleşmenin kalitesine de bağlıdır.[11] Ancak, mediastinoskopi bir kez öğrenildikten sonra standart olarak yapılabilemekte, tanı değeri nispeten çok daha az değişkenlik göstermektedir.[5,12] Mediastinoskopinin öğrenme eğrisi çok uzun olmamakla birlikte, EBUS-TBİA yapan uzmanın bronkoskopi deneyimi, işlemin yapılma sıklığı ve biopsi yapılan lenf nodlarının doğrulanma yöntemi (mediastinoskopi, torakotomi, videotorakoskopi vb), EBUS-TBİA'nın yapıldığı yerdeki tanı değerini etkileyebilmektedir. Buna karşın, mediastinoskopi, genel anestezi gerektirir iken, EBUS-TBİA, lokal anestezi ile bir bronkoloji biriminde yapılabilmektedir.

Mediastinoskopi Komplikasyonları:

Standart olarak mediastinoskopi yapılan merkezlerde, mediastinoskopinin mortalitesi %0.1'in altında verilmektedir.[5,12] Torakotomi gerektirecek kanama, pnömotoraks gibi major komplikasyonlar ise %0.5 civarında izlenmekte, disfoni, insizyon yeri infeksiyonu gibi minör komplikasyonlar ise, %2.5-5 civarında saptanmaktadır.[5,12,13] Disfoni, genellikle 6 ay içinde düzelmekte, hemen hiç bir komplikasyon, kalıcı bir hasara neden olmamaktadır.

Tablo 1. Bir metaanalizden[5] çıkan verilere göre, farklı evreleme yöntemlerinin performansları .

Yöntem	Hassasiyet (%)	Özgüllük (%)	Negatif Tahmin Ettirici Değer(%)	Pozitif Tahmin Ettirici Değer(%)	Prevalans (%)
BT	57	82	83	56	28
PET	84	89	93	79	32
TBİA	76	96	71	100	70
EUS-İİA	88	91	77	98	69
Mediastinoskopi	81	100	91	100	37

TBİA: Transbronşial iğne aspirasyonu, EBUS: Endobronşial ultrasonografi, EUS: Endoskopik ultrasonografi.

Tablo 2. EBUS ve mediastinoskopi ile ulaşılabilen lenf nodları.

Yöntem	No:1-7,10 Biopsisi	No:5-6	No:11
EBUS-İA	+	-	+
Mediastinoskopi	+	+	-



Şekil 1. Endobronşial ultrasonografi

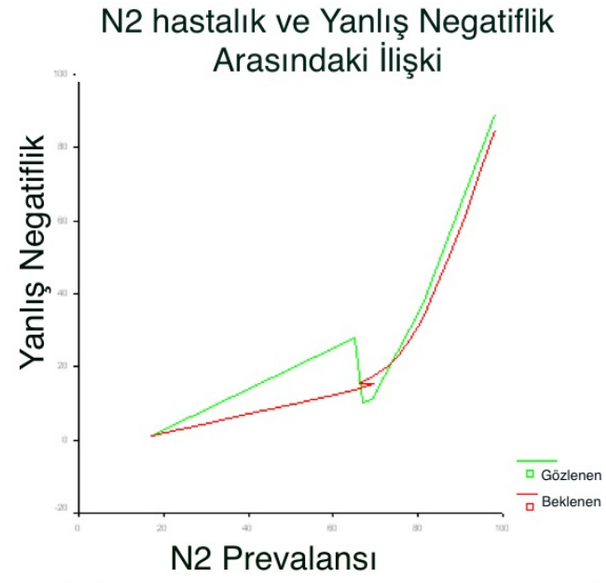

Şekil 2. EBUS yapılan hastalarda, farklı çalışmalardan elde edilen verilere göre, N2 prevalansı ile yanlış negatiflik arasındaki ilişki. Prevalans arttıkça, EBUS-TBİA'nun yanlış negatiflik olasılığı artmaktadır. En düşük yanlış negatifliğe neden olan oran %20 ila %40 arasındaki prevalans gibi görünmektedir.

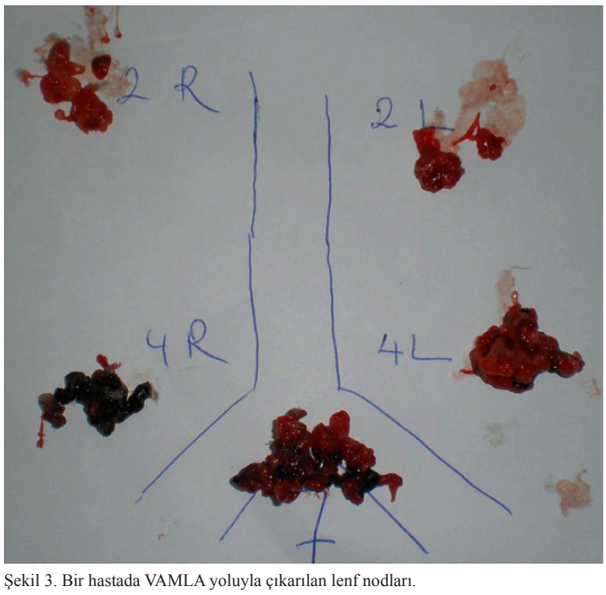

Şekil 3. Bir hastada VAMLA yoluyla çıkarılan lenf nodları.

Maliyet:
Mediastinoskopi genel anestezi gerektiren bir yöntem olmasına karşın, çok kısa bir yatış süresi gerektirdiği, bazı merkezlerde, hastalar, aynı gün içinde taburcu edilebildiği ve bir sarf malzemesi ya da harcanan bir materyal gerektirmediği için, maliyeti düşüktür. EBUS-TBİA da ise, maliyetli bir sarf malzemesi olan biopsi iğnesi gerekmekte, belli bir süre sonra ultrasonografi probunun değiştirilmesi gerekli olabilmektedir. Bu nedenle, genel anestezi ihtiyacı olmamasına karşın, maliyeti daha yüksek olabilmektedir.

Neoadjuvan Tedavi Yapılan Hastalarda Mediastinoskopi:
Lenf nodu tutulumu nedeni ile neoadjuvan tedavi alan hastalarda, verilen tedavi genel bir protokol olarak neoadjuvan tedavi sonrası hastalıkta çekilen BT'deki inceleme ile ilerleme olmaması olarak tanımlanır.[14] Neoadjuvan tedavi sonrası ilerleme olmayan hastalarda, tedavinin etkili olduğu ve cerrahi tedavinin yapılabileceği, yapıldığında da yarar sağlayabileceği düşünülmektedir.[14] Bu kriterler Dünya Sağlık Teşkilatının da onayladığı 'RECIST kriterleridir. Ancak, bu kriterlerin yanılma payı bulunmaktadır ve özellikle lenf nodu metastazı olan hastaları önceden doğru oranda öngöremediği ortaya konmuştur.[14] Bu nedenle, bilgisayarlı tomografi yerine PET-BT kullanılarak değerlendirmenin yapılacağı ve 'RECIST' yerine PET-BT'ye dayalı olan 'PERCIST' kriterlerinin kullanılması önerilmiştir.[15] PERCIST, RECIST gibi sadece anatomik bilgi içermemekte, aynı zamanda ek olarak neoadjuvan tedaviye tümör kitlesinin verdiği metabolik yanıt konusunda da bilgi vermektedir. Teorik olarak daha iyi doğru (hassas ve özgül) bilgi verebileceği düşünülebilen bu kriterin doğruluğu için ileri çalışmalara gerek bulunmaktadır.

Tekrar Değerlendirme ve Tekrar Mediastinoskopisi (Remediastinoskopi)
Yapılan neredeyse tüm neoadjuvan çalışmaları, neoadjuvan tedavi sonrası yapılan rezeksiyonun, ancak, hastalarda N2 olmaması durumunda yararlı olduğunu, rezeksiyon sonrasında N2 olan hastalardaki sonuçların, cerrahi yapılmayan; kemo/radyoterapi uygulanan hastalar ile aynı olduğunu ortaya koymaktadır.[16-19] Neoadjuvan sonrası lenf nodu değerlendirmesi için De Leyn ve çalışma arkadaşları N2 nedeni ile evre IIIA olan hastalarda neoadjuvan sonrası değerlendirmede BT'nin PET-BT'nin ve mediastinoskopinin tanı değerini karşılaştırmış, PET-BT'nin tekrar yapılan mediastinoskopiden (remediastinoskopi) daha iyi sonuç verdiğini bulmuştur.[20] Remediastinoskopi, ilk mediastinoskopiye göre çok daha zor yapılabilmekte, genellikle sağ paratrakeal bölge yapışık görülmekte ve özellikle üst ve alt sağ pretrakeal lenf nodları ile subkarinal lenf nodlarına ulaşım oldukça zor olabilmektedir. Ancak Stamatis ve çalışma arkadaşları aynı fikirde değildir ve tekrar mediastinoskopisinin biraz zor olmak ile birlikte, tatmin edici bir doğrulukta yapılabildiğini yayınlamıştır.[21] Buradan anlaşılan, remediastinoskopinin tatmin edici sonuçlar ortaya koyacak şekilde yapılabiliyor olup olmadığının anlaşılması için daha ileri çalışmalara, muhtemelen metaanalizlere gerek bulunmasıdır. Ancak, bu işlemin yapılabilme kalitesinin her merkezde farklı olduğu da bir gerçektir. Daha önceki mediastinoskopide biopsi alınan istasyonlardan tekrar mediastinoskopisi sırasında biopsi alınır iken yapışıklıklar nedeni ile biopsinin problemli olduğu, özellikle brakiosefalik artere olan yapışıklıklara dikkat edilmesi gerektiği, işlemin önemli bir tecrübe ve sabırlı bir cerrahi işlem gerektirdiği nerede ise şüphe götürmeyen bir gerçektir.

Video Yardımlı Mediastinoskopik Lenfadenektomi (VAMLA)
Her ne kadar, mediastinoskopi, mediastinal lenf nodu örneklem-

esinde diğer daha az invazif yöntemlere göre daha yüksek hassasiyet, özgüllük ve doğruluk oranlarına sahip ise ve mediastinal lenf nodu örneklemesinde altın standart kabul ediliyor olsa da, mediastinoskopi yapılmış hastalarda %7 ila %14 arasında yanlış negatiflik bulunma olasılığı vardır.[5,7,22] Bu durum, hem mediastinoskopinin gerçekte bir biopsi alma metodu olmasına ve tümör hücrelerinin bir lenf nodu içinde heterojen bir desende bulunabiliyor olmasına, hem de standart mediastinoskopinin bazı lenf nodlarına ulaşamıyor olmasına bağlı olabilir. Ancak, mediastinoskopi, temelde bir 'insizyonel biopsi' metodudur ve lenf nodlarının tümü çıkarılmamaktadır. Halbuki, Beck ve Beatie'nin kadavra çalışmalarına göre superior, inferior mediastinum ve subkarinal bölgede toplam 50 kadar lenf nodu bulunmaktadır.[23] Hürtgen ve çalışma arkadaşları, 2002 yılında, videomediastinoskopi ile mediastinal tüm lenf nodlarının diseke edildiği yeni bir metod olarak 'video-yardımlı mediastinoskopik lenfadenektomi'nin (VAMLA) ilk sonuçlarını yayınladılar.[24] Bu ilk yayında, araştırmacılar, 46 hastanın 40'ında radikal olarak paratrakeal ve subkarinal lenf nodu diseksiyonunu uygulamışlardı. Bu yayında, ortalama 20.7 lenf nodunun çıkarıldığı bildirildi.

VAMLA işlemi ortalama 45 dk sürmekte, bazen, öğrenme eğrisini tamamlamış cerrahlar tarafından yapılırken dahi 90 dk'ya kadar uzayabilmektedir. Ayrıca çıkarılan materyalin nitelik ve niceliği gereği 'frozen section' tipi hızlı inceleme yapılmasına izin vermemektedir. 'Frozen section' inceleme, sadece, çıkarılan lenfatik dokunun bir kısmına uygulanabilir. Şekil 3'de, VAMLA ile çıkarılan lenf nodları izlenmektedir.

VAMLA'nın avantajları: VAMLA ile daha fazla lenf gangliyonun çıkarıldığı, bir çok araştırmacı tarafından ortaya konmuştur.[24-26] Mediastinoskopi ile %17'lere ulaşabilen yanlış negatiflik oranı %0.9'a kadar düşürülebilmektedir.[26] Komplikasyon sıklığında ise, öğrenme sürecinde sadece disfonide artış görülmekte, metod, temel olarak standart mediastinoskopiye göre çok daha iyi bir görüş ile yapıldığından daha az komplikasyona neden olunmaktadır. Genel olarak, kanamalarda koter yerine hemoklip (ya da endoklip) ve selüloz içeren hemostatik yamalar daha güvenlidir.

Hürtgen ve çalışma arkadaşları,[24] serilerinde 5 ila 60 arasında değişen sayıda lenf nodu diseksiyonu yapmıştır. Bu lenf nodları ağırlık olarak ise ortalama 10.1 g olarak ölçülmüştür. Bir çalışmada ölçülen %93.75'lik hassasiyet ise, özellikle %98'lere kadar olduğu ifade edilen PET-CT'nin mediastinal evrelemedeki hassasiyetine farklı bir bakış açısı getirebilir. Zira, lenf nodlarının tama yakın diseksiyonu ile dahi hassasiyet %93.75 iken, görüntüleme yöntemlerinin daha yüksek bir değer göstermesi sorgulanmalıdır. Burada, mediastinal lenf nodu tutulumu PET-BT ile değerlendirilen hastalarda daha sonra nasıl bir lenf nodu diseksiyonu yapıldığı ve PET-BT'nin yanlış negatifliğinin ne kadar lenf nodu diseke edilerek sorgulandığı önemlidir.

Bir diğer çalışmada, sağ paratrakeal ve subkarinal gangliyon bölgelerinin %100 oranında rezeke edilebildiği gösterilmiştir.[25] Bizim 53 olguluk VAMLA serimizde 153 hastalık mediastinoskopi yapılan hastadan elde edilen veriler ile karşılaştırdığımızda VAMLA ile medyan diseke edilen lenf nodu sayısının 5, mediastinoskopi ile 4 olduğu , ortalama lenf nodu sayısının ise, VAMLA'da 4.9, mediastinoskopide ise 4.1 olduğu izlenmektedir (Tablo 4). Bir diğer çalışmada, sağ paratrakeal ve subkarinal gangliyon bölgelerinin %100 oranında rezeke edilebildiği gösterilmiştir.[27]

Standart mediastinoskopi sonrası yapılan sol akciğer rezeksiyonları sırasında sol mediastinal bölgenin torakotomi yoluyla tam diseksiyonu teknik olarak çok zordur, çoğunlukla da yapılmamaktadır. Çünkü, sol torakotomi ile 2L ve 4L gangliyonlarının tam diseksiyonu için aortanın tam preparasyonu ve askıya alınması gerekmektedir. VAMLA, bu gerekliliği ortadan kaldırıyor gibi görünmektedir. Özellike, torakotomi sırasında yapılacak lenf nodu diseksiyonu için harcanan süreyi kısaltabilmektedir. VAMLA, özellikle, akciğer kanserli hastalarda uygulanan VATS lobektomi ardından yapılacak lenf nodu diseksiyonu için gereken ve torakotomi ile yapılan lenf nodu diseksiyonundan biraz daha fazla gereken zamanı azaltabilmektedir. VAMLA, mediastinoskopinin öğretilmesinde içerdiği videomediastinoskopi süreci ile oldukça yardımcıdır.

Bununla birlikte VAMLA ile dahi uzak 4L (sol ana bronş çevresinin distalindeki lenfatik doku) tam olarak çıkarılamamaktadır.

VAMLA'nın neden daha düşük bir yalancı negatiflik sağladığına dair oldukça yeni yayınlanan bir çalışmada ise, mediastinal evreleme sırasında alınan biopsi hacmi arttıkça, doğruluğun arttığı, ameliyat öncesi saptanan N2 insidansının yükseldiği gösterilmiştir.[28] VAMLA, lenf nodlarında saptanacak, 'minimal' N2, kapsül invazyonu gösteren N2 gibi durumlarda patolojik incelemenin sonucunu daha güvenilir kılmaktadır. Minimal dahi olsa, bir mediastinal lenf nodu metastazının sağkalımı kötü yönde etkilediğine ve bu durumlarda dahi rezeksiyonun sağkalım avantajı sağlamadığına dair veriler bulunmaktadır.[3] Bu nedenle, var olan tüm N2 hastalıklı hastaların, minimal tutulum dahi olsa torakotomi öncesi saptanıp, neoadjuvan tedaviye yönlendirilmesi hastalarda sağkalım artışı sağlayabilir.

Bununla birlikte, VAMLA sonrası gerekli olduğunda yapılacak 're-mediastinoskopi'nin yapılabilirliğine ilişkin bir veri henüz bulunmamaktadır.

VAMLA ardından, bazen diseke edilen bölgenin seröz özellikli bir sıvı ile dolması ile kistik görünümler elde edilebilmektedir (Yazarın kişisel deneyimi). Bu tip görüntüleri LAP olarak yorumlamamak önemlidir. Ayrıca, serimizde, VAMLA'nın rezeke edilen akciğer kanserli olgularda sağkalımı arttırdığı bulunmuştur (Şekil 4). Neden sağkalımın artabiliyor olduğuna dair farklı hipotezler ortaya atılabilir: Bunlardan birincisi, daha iyi (komplet) ve örneğin sol torakotomi sırasında yapılması pek de mümkün olmayan ya da teknik olarak çok zor olabilecek bilateral lenf nodu diseksiyonunu mümkün kılması olabilir iken, daha iyi evreleme yaparak, opere

Tablo 3. Farklı merkezlerde yapılan mediastinoskopi ve EBUS-TBİA girişimlerinin tanı değerleri

Yöntem	Hassasiyet	Özgüllük	Negatif Tahmin Ettirici Değer	Yanlış Pozitiflik
EBUS-İA	%79-94	%100	%11-89	0
Mediastinoskopi	%86-98	%100	%89-95	0

Tablo 4. Toplam 470 potansiyel olarak opere olabilen küçük hücreli akciğer kanserli olguyu içeren (48 VAMLA, 432 mediastinoskopi) mediastinoskopi serimizde, örnekleme ve diseksiyon yapılan hastalar görülmektedir.

Metod	Diseke edilen ortalama lenf nodu sayısı	Diseke edilen medyan lenf nodu sayısı
VAMLA	4,9	5
Mediastinoskopi	4,1	4

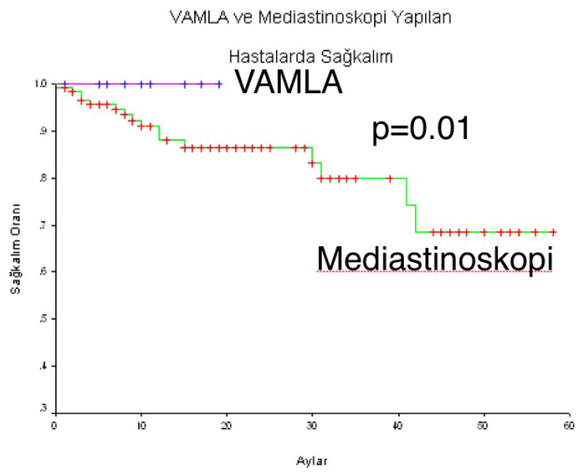

Şekil 4. VAMLA ve videomediastinoskopi ya da konvansiyonel mediastinoskopi yapılan hastalarda rezeksiyon sonrası sağkalım (Tüm evreler dahil edilmiştir).

olan hastaların 'gerçek' N0-1 olan hastalar olmasını da sağlıyor olabilir.Ayrıca, VAMLA potansiyel metastaz yolaklarının kesilmesini de sağlıyor olabilir.

VAMLA'dan daha ileri bir yöntem olarak, TEMLA (Transservikal genişletilmiş mediastinal lenfadenektomi) ,No:1 ila No:8 arasındaki tüm istasyonlardaki lenf nodlarının çıkarılmasını sağlamaktadır.[29] Bu metod ile hassasiyet ve doğrulukta %100 oranına ulaşılabilmektedir.

VAMLA ve TEMLA hakkında yayınlanan çalışmalar, mediastinoskopinin de ötesinde lenf nodu örneklemesi ve hatta lenf nodu diseksiyonu ile hem evreleme hem de tedavide daha iyi sonuçlar elde edilebileceği konusunda fikir vericidir.

Bundan sonra, gelecekte; bir lenf nodu biopsisi ya da diseksiyonu metodunun, tam olarak neleri sağlayabileceği konusundaki fikirlerin daha da netleşmesi, daha iyi bir mediastinal evreleme metodunun sadece yanlış negatiflik oranını düzeltmek ile kalmayıp, istatistiksel olarak daha iyi olduğu gösterilmiş, sağkalım, hayat kalitesi, daha az nüks oranı gibi etkileri de olabileceği konusunda yeni çalışmaların yapılması umulabilir. Ayrıca, VAMLA veya TEMLA gibi metodların, potansiyel N2 tutulumunu daha iyi gösteriyor olmasının yanında ek faydalarının da olduğu ve bunların nasıl gerçekleştiği konusunda verileri de bekleyebiliriz.

Gelecekte, şu anda eksik olan çok merkezli EBUS-TBİA, TEMLA ve VAMLA sonuçları bize yol gösterebilir. Neoadjuvan tedavinin yararının son metaanalizde gösterildiğini düşünür isek ve remediastinoskopinin zorluğunu ve yanlış negatifliğini de göz önünde bulundurduğumuzda, N2 potansiyeli olan hastaları öncelikle EBUS-TBİA, EUS-İA gibi metodlar ile değerlendirmek, N2 varlığı durumunda, neoadjuvan tedavi uygulamak ve ardından kalan bir N2 olup olmadığını ise, mediastinoskopi, VAMLA ya da TEMLA gibi metodlar ile araştırmak daha iyi sonuçlar vaadediyor gibi gözükmektedir. Ancak, bu varsayımı denetlemek amacı ile tercihan randomize prospektif yeni çalışmalara gerek bulunmaktadır.

Sonuç olarak, ameliyat olabilecek küçük hücreli akciğer kanserli olgularda mediastinal lenf nodu metastazının bulunmaması çok önemlidir ve ancak, N0 hastalarda yapılan rezeksiyon, hastalara, kemo/radyoterapiye göre daha iyi bir sağkalım sağlayabilmektedir. Bu amaçla yapılan, mediastinoskopi, akciğer kanserinin invazif evrelemesinde diğer yöntemlere göre halen üstünlüğünü sürdüren altın standart bir yöntemdir. Buna karşın, son yıllarda, VAMLA ve TEMLA, mediastinoskopinin yalancı negatiflik oranını sıfıra doğru düşürmeyi amaçlayan, lenf nodu diseksiyonu yöntemi olarak yerini almaya başlamıştır. Yöntem, akciğer kanserinin mediastinal evrelemesinde bir altın standart kabul edilen mediastinoskopinin doğruluğunu, özellikle hassasiyetini arttırmaktadır. Torakotomi ya da VATS ile yapılacak lenf nodu diseksiyonunun süresini azaltabilmektedir ve muhtemelen tek başına akciğer kanserli hastalarda sağkalım avantajı sağlayabilmektedir. Bu iki metodun da değerinin tam olarak değerlendirilebilmesi için ileri çalışmalara gerek bulunmaktadır.

Kaynaklar

1. Jemal A, Siegel R, Xu J, Ward E. Cancer statistics, CA Cancer J Clin 2010;60:277-300.
2. Parkin D, Bray F, Ferlay J, Pisani P: Estimating the world cancer burden. Globocan 2000. Int J Cancer 94:153–6, 2001.
3. Rusch VR, Crowley JJ, Giroux DJ, Goldstraw P, Im J-G, Tsuboi M, et al. The IASLC Lung Cancer Staging Project: Proposals for revision of the N descriptors in the forthcoming (seventh) edition of the TNM classification for lung cancer. J Thorac Oncol 2, 603-612. 2007.
4. Sculier JP, Chansky K, Crowley JJ, Van Meerbeeck J, Goldstraw P, IASLC International Staging Project. The impact of additional prognostic factors on sur- vival and their relationship with the Anatomical Extent of Disease as expressed by the 6th edition of the TNM Classification of Malignant Tumours and the proposals for the 7th edition. J Thorac Oncol 3, 457-466. 2008.
5. Toloza EM, Harpole L, McCrory DC. Noninvasive staging of non-small cell lung cancer: a review of the current evidence. Chest 2003;123:137S—46S.
6. Ukena D, Hellwig D: Value of FDG PET in the management of NSCLC. Lung Cancer 45:S75-S78, 2004.
7. De Leyn P, Lardinois D, Van Schil PE, Rami-Porta R, Passlick B, Zielinski M, Waller DA, Lerut T, Weder W. ESTS guidelines for preoperative lymph node staging for non-small cell lung cancer. Eur J Cardio-thorac Surg. 2007;32:1-8.
8. Yasufuku K, Nakajima T, Chiyo M, Sekine Y, Shibuya K, Fujisawa T. Endobronchial ultrasonography: current status and future directions. J Thorac Oncol. 2007;2:970-979.
9. Sökücü SN, Cetinkaya E, Altin S, Karasulu L, Seyhan EC, Turna A.Value of endobronchial ultrasound in staging non-small cell lung cancer.Tuberk Toraks. 2009;57(4):407-12.
10. Herth FJ, Becker HD, Ernst A. Ultrasound-guided transbronchial needle aspiration: an experience in 242 patients. Chest 2003;123:604–607.
11. Medford ARL, Bennett JA, Free CM, Agrawal S. Endobronchial ultrasound-guided transbronchial needle aspiration (EBUS-TBNA): Applications in chest disease. Respirology 2010;15:71-79.
12. Detterbeck FC. Integration of mediastinal staging techniques for lung cancer. Semin Thorac Cardiovasc Surg 2007;19(3):217-24.
13. Semik M, Netz B, Schmidt C, Scheld HH. Surgical exploration of the mediastinum: mediastinoscopy and intraoperative staging. Lung Cancer 2004;45:S55-61.
14. Therasse P, Arbuck SG, Eisenhauer EA, et al. New guidelines to evaluate the response to treatment in solid tumors. European Organization for Research and Treatment of Cancer, National Cancer Institute of the United States, National Cancer Institute of Canada. J Natl Cancer Inst 2000;92:205–216.
15. Wahl RL, Jacenne H, Kasamon Y, Lodge MA. From recist to percist: Evolving considerations for PET response criteria in solid tumors. J Nucl Med 2009;50:122S-150S.
16. Depierre A, Milleron B, Moro-Sibilot D, et al. Preoperative chemotherapy followed by surgery compared with primary surgery in resectable stage I (except T1N0), II and IIIa non-small-cell lung cancer. J Clin Oncol 2002; 20: 247–53.
17. Albain KS, Swann RS, Rusch VR, et al. Phase III study of concurrent chemotherapy and radiotherapy (CT/RT) vs CT/RT followed by surgical resection for stage IIIA(pN2) non-small cell lung cancer: Outcomes update of North American Intergroup 0139 (RTOG-9309). J Clin Oncol 2005; 23: 624s (abstr).
18. Albain KS, Swann RS, Rusch VW, Turrisi AT, Shepherd FA, Smith C, Chen Y, Lininggston RB, Feins RH, Gandara DR, Fry WA, Darling G, Johnson DH, Green MR, Miller RC, Ley J, Sause WT, Cox JD. Radiotherapy plus chemotherapy with or without surgical resection for stage III non-small cell lung cancer: a phase III randomised controlled trial. Lancet 2009; 374: 379-86.
19. Song WA, Zhou NK, Wang W, Chu XY, Liang CY, Tian XD, Guo JT, Liu X, Liu Y, Dai WM. Survival benefit of neoadjuvant chemotherapy in non-small cell lung cancer. An updated meta-analysis of 13 randomized control trials. J Thorac Oncol 2010; 5:510-516.
20. De Leyn P, Stroobants S, Wever W, Lerut T, Coosemans W, Decker G, Nafteux P, Van Raemdonck, Mortelmans L, Nackaerts K, Vansteenkiste J. DProspective Comparative Study of Integrated Positron Emission Tomography-Computed Tomography Scan Compared With Remediastinoscopy in the Assessment of Residual Mediastinal Lymph Node Disease After Induction Chemotherapy for Mediastinoscopy-Proven Stage IIIA-N2 Non–Small-Cell Lung Cancer: A Leuven Lung Cancer Group Study. J Clin Oncol 2006;24:3333-3339.
21. Stamatis G, Fechner S, Hillejan L, Hinterthaner M, Krbek T. Repeat mediastinoscopy as a restaging procedure. Pneumologie 2005;59:862—6.
22. Gürses A, Turna A, Bedirhan MA, Özalp T, Kocatürk C, Demir A, Özcan M, Ürer N. The Value of Medistinoscopy in Preoperative Evaluation of Mediastinal Involvement in non-small cell lung cancer patients with clinical N0 disease. Thorac Cardiovasc Surg. 2002;50(3):174-177.
23. Beck E, Beattie EJ. The lymph nodes in the mediastinum. J Int Coll Surg 29;247: 1958.
24. Hürtgen M, Friedel G, Kyriss TH, Linder A, Fritz P. Radical video-assisted mediastinsocopic lymphadenectomy (VAMLA)- technique and first results. Eur J Cardiothorac Surg 2002;21:348-51.
25. Witte B, Wolf M, Huertgen M, Toomes H. Video-assisted mediastinoscopic surgery: Clinical feasibility and accuracy of mediastinal lymph node staging. Ann Thorac Surg 2006;82:1821-7.
26. Leschber G, Holinka G, Linder A. Video-assisted mediastinoscopic lymphadenectomy (VAMLA) - a method for systematic mediastinal lymphnode dissection. Eur J Cardiothorac Surg 2003;24:192-195.
27. Leschber G, Sperling D, Klemm W, Merk J. Does video-mediastinoscopy improve the results of conventional mediastinoscopy? Eur J Cardiothorac Surg 2008;33(2): 289-93.
28. Nelson E, Pape C, Jorgensen OD, Olsen KE, Licht PB. Mediastinal staging for lung cancer: the influence of biopsy volume. Eur J Cardiothorac Surg 2010;37:26-29.
29. Kuzdzal J, Zielinski M, Papla B, Urbanik A, Wojciechowski W, Narski M, Szlubowski A, Hauer L. The transcervical extended mediastinal lymphadenectomy versus cervical mediastinoscopy in non-small cell lung cancer staging. Eur J Cardiothorac Surg 2007;31:88-94.