Comparison of ATP-$MgCl_2$ and Methylprednisolone in Experimentally Induced Spinal Cord Trauma

Deneysel Spinal Kord Travmalarında ATP-$MgCl_2$ ve Metilprednizolonun Karşılaştırılması

Deneysel Spinal Kord Travması / Experimentally Spinal Cord Trauma

Yusuf Sinan Şirin[1], Hikmet Keleş[2], Ömer Beşaltı[3], Sevil Atalay Vural[4]
[1]Cerrahi Anabilim Dalı, Mehmet Akif Ersoy Üniversitesi Veteriner Fakültesi, Burdur, Türkiye.
[2]Patoloji Anabilim Dalı, Afyon Kocatepe Üniversitesi Veteriner Fakültesi, Afyonkarahisar, Türkiye.
[3]Cerrahi Anabilim Dalı, Ankara Üniversitesi Veteriner Fakültesi, Ankara, Türkiye.
[4]Patoloji Anabilim Dalı, Ankara Üniversitesi Veteriner Fakültesi, Ankara, Türkiye.

XI. Veteriner Cerrahi Kongresi (Aydın) 26-29/06/2008 (En iyi poster 2.'lik ödülü)

Özet

Amaç: Bu çalışamanın amacı, Metilprednizolon sodyum süksinat (MPSS) ile ATP-$MgCl_2$'ün spinal kord travmalarından sonra sekonder hasarın önlenmesindeki etkinliğinin klinik, elektrofizyolojik ve histopatolojik muayenelerle karşılaştırılmasıdır. Gereç ve Yöntem: Çalışmada Wistar-Albino ırkı 30 sağlıklı erkek rat kullanıldı. Bütün ratlara eğimli yüzey, parmak açma, tarlov testleri uygulandı. Anesteziye alınan ratların operasyondan önce Somatosensorik Uyandırılmış Potansiyelleri (SEP) ve Motor Uyandırılmış Potansiyelleri (MEP) kaydedildi. Allen'in ağırlık düşürme yöntemi ile 50g/cm spinal kord hasarı (SKH) oluşturuldu. Ratlar 10'arlı 3 gruba (1. grup FTS, 2. grup MP, 3. grup ATP) ayrıldı. FTS grubuna fizyolojik tuzlu su, MP grubuna MPSS, ATP grubuna ATP-$MgCl_2$ uygulandı. Operasyondan sonra belirli aralıklarla ratların testleri tekrarlandı. Operasyondan sonra 72. saatte SEP ve MEP değerleri tekrar kaydedildi. Travma oluşturulan spinal kord segmenti Hematoksilen - Eozin (HxE) boyası ile boyanarak histopatolojik yönden incelendi. Bulgular: Kalitatif SEP skalası ile Tarlov skalası arasında paralellik izlendi. Bazı elektrofizyolojik bulgular yönünden MP ve ATP grubu kontrol grubundan (FTS) anlamlı düzeyde iyi bulundu. Bununla birlikte, MPSS ve ATP-$MgCl_2$ uygulanan gruplar arasında belirgin bir fark belirlenmedi. Histopatolojik incelemelerde MPSS'ın polimorf hücre reaksiyonuna neden olduğu izlendi. Tartışma: Sonuç olarak, ATP-$MgCl_2$'ün spinal kord hasarında (SKH) MPSS'dan daha iyi gelişme sağladığını söylemek için daha fazla deneysel çalışmaya gereksinim vardır.

Anahtar Kelimeler

ATP-$MgCl_2$; Metilprednizolon; Uyarılmış Potansiyeller; Spinal Kord Hasarı; Rat

Abstract

Aim: The aim of this study is to compare the preventive effects of methyl prednisolone sodium succinate (MPSS) and ATP-$MgCl_2$ on secondary injury after spinal cord trauma by clinical, electrophysiological and histopathological examination. Material and Method: Thirty healthy male Wistar-Albino rats were used in the study. All rats were evaluated by inclined plane, toe-spread and tarlov tests. Before the operation, somatosensoric evoked potentials (SEP) and motor evoked potentials (MEP) were recorded from anesthetized rats. The spinal cord was traumatised by Allen's weight drop method applying 50gr/cm force. The rats were divided into 3 groups of 10 members per group (1st group FTS, 2nd group-MP, 3rd group ATP). The first group received saline, the second group received MPSS, and the third group received ATP-$MgCl_2$. At regular intervals after the operation, these tests were repeated on the rats. At the 72nd hour after operation, their SEP and MEP values were recorded again. The damaged spinal cord segment stained with hematoxylin - eosin was evaluated histopathologically. Results: Qualitative SEP scales and Tarlov scales were found compatible. MP and ATP groups were found significantly better than control group (FTS) according to some electrophysiological results. However, a significant difference could not be determined between MPSS and ATP-$MgCl_2$ applied groups. Histopathological examinations showed the presence of MPSS caused polymorphonuclear cell reaction. Discussion: As a result, more experimental studies are needed to say that ATP-$MgCl_2$ is more effective than MPSS in spinal cord injury (SCI).

Keywords

ATP-$MgCl_2$; Methylprednisolone; Evoked Potentials; Spinal Cord Injury; Rat

DOI: 10.4328/JCAM.846 Received: 02.11.2011 Accepted: 19.11.2011 Published Online: 01.10.2012 J Clin Anal Med 2012;3(4):443-448
Corresponding Author: Yusuf Sinan Şirin, Cerrahi Anabilim Dalı, Mehmet Akif Ersoy Üniversitesi Veteriner Fakültesi, Burdur, Türkiye.
GSM: +05057416236 E-mail: yusufsinan@gmail.com

Giriş

Akut spinal travmalarda, primer hasar başlangıçta meydana gelen mekanik hasarı tanımlarken, sekonder hasar ise gri maddeden başlayarak beyaz maddeye yayılan progresif hücresel hasarı tanımlar.[1]

Spinal kordda travma oluşturmak için birçok deneysel model geliştirilmiştir ve ilk olarak Allen tarafından ortaya konulan yöntemde; bilinen bir ağırlık, bilinen bir yükseklikten açığa çıkarılan spinal kord üzerine düşürülür.[2]

Spinal travmalar klinik, radyolojik, elektrodiyagnostik, histopatolojik ve laboratuar bulguları yönünden değerlendirilir.[3,4] Ratlarda yapılan çalışmalarda, spinal hasardan sonra fonksiyon ölçümlerinde en sık modifiye Tarlov skorlama sistemi, Rivlin ve Tator' un eğimli yüzey testi ve parmakların açılması testleri kullanılır.[5]

Klinik olarak SKH olan bir hayvanda SEP' e yanıt alınamıyorsa ve bu nörolojik, radyolojik bulgularla uyumluysa, normal iyileşme olasılığı zayıftır.[6] Normalde SEP küçük pozitif bir piki takip eden geniş ve yüksek bir negatif pikten oluşur.[7]

MEP, kafa derisi üzerinden verilen elektrik akımının beyindeki piramidal ve ekstrapiramidal yolları aktive ederek, hem ön hem de arka bacak kaslarında aksiyon potansiyeli oluşturmasıdır.[8]

Spinal kord monitörizasyonunda genellikle tek stimülasyon kullanılır ve %50 oranında amplitüdün azalması kritik seviye olarak değerlendirilir.[9]

Akut SKH' dan sonra hemoraji, ödem, aksonal ve nöral nekroz, demiyelinasyon ve bunları takiben kist ve infarkt oluşumu gözlenir. Bu patolojik değişimleri ilk olarak Allen, köpeğin spinal kordunda tanımlamıştır.[1]

Birçok klinik ve laboratuar çalışmaya rağmen glukokortikosteroidlerin travmatik SKH' daki rolleri çok az açıklanabilmiştir. Birçok yazara göre akut SKH' dan sonraki ilk sekiz saat içinde uygulanan yüksek doz glukokortikosteroid faydalıdır.[10] Metilprednizolon' un posttravmatik spinal kord iskemisinin önlenmesi, enerji metabolizmasının düzenlenmesi, ekstrasellüler kalsiyumun ayarlanması, doku LP' nun engellenmesi, sinir impuls iletiminin sağlanması ve hasarlı spinal korddan kolesterol kaybı, serbest yağ asitlerinin ve eicosanoid salınımının engellenmesinde önemli rolü vardır.[11]

Normal hücresel bütünlük ve fonksiyon sürekli serbest enerjinin varlığını gerektirir. Çoğu durumda enerjinin taşıyıcısı ATP' dir. Mitokondrial elektron transfer-bağlantılı reaksiyonlarla ATP üretimi normal durumlarda enerjinin neredeyse %95' ini karşılar.[12] ATP-$MgCl_2$' ün organlarda kan akımını arttırması, nötrofil adezyonu ve trombosit agregasyonunu engellemesi, serbest radikal üretiminde azalma sağlaması ile sekonder hasarı belirgin olarak azaltabilir. Sellüler ödemi engellediği ve enerji eksikliğini giderdiği bilinmektedir.[13]

Bu çalışmada, SKH' da rutin olarak uygulanan MPSS ile yeni bir ajan olan ATP-$MgCl_2$' ün SKH' daki etkilerinin klinik, histopatolojik ve elektrofizolojik yönden karşılaştırılması amaçlandı.

Gereç ve Yöntemler

Çalışma materyalini 220–270g ağırlığındaki Wistar-Albino ırkı 30 sağlıklı erkek rat oluşturdu. Bu çalışmaya alınan ratlarda yapılan işlemler Ankara Üniversitesi Veteriner Fakültesi Etik Kurulu kararlarına uygun olarak gerçekleştirildi.

Klinik muayenede sağlıklı oldukları belirlenen ratların normal değerleri olarak eğimli yüzey testi, modifiye tarlov skalası ve parmak açma testi, SEP ve MEP değerleri belirlendi. Eğimli yüzey testinde rat kauçuk altlıkla kaplı ayarlanabilir eğimli yüzey üzerine başı aşağı gelecek şekilde yerleştirildi. Yüzeyin eğimi 0°' den, ratın pozisyonunu 5 saniye koruyabildiği en yüksek dereceye kadar arttırıldı. Ratın pozisyonunu 5 saniye koruyabildiği en yüksek derece kaydedildi.[5] Modifiye Tarlov Skalası kullanılırken hayvanın açık alandaki spontan aktivitesi gözlendi ve aşağıdaki gibi (tablo 1) derecelendirildi:[5,14]

Rat gövdesinden kaldırılarak arka ekstremiteler asılı kaldığında gözlenen "parmak açma testi" refleksi derecelendirildi:[5] 0- Parmakların açılmaması; 1- Parmakların hafif açılması; 2- Parmakların tam açılması.

Elektrofizyolojik kayıt amacıyla Medelec/Synergy Oxford 5 kanallı EMG/EP cihazından yararlanıldı. Ratların preoperatif ve postoperatif 72. saatte SEP, MEP kayıtları alındı. Bu elektrofizyolojik muayenelerden önce anestezi amacıyla tüm ratlara 12mg/kg Ksilazin HCl (23,32 mg/ml, Rompun, Bayer) ve 75mg/kg Ketamine (Alfamine %10 enjektabl flakon, EGEVET) karışımı İP. yolla uygulandı. Posttravmatik SEP kayıtlarındaki hasar potansiyellerinin kalitatif değerlendirmesinde Zileli[15] ve Schramm'ın[16] skalaları modifiye edilerek derecelendirildi (Şekil 1). Kantitatif değerlendirmede faz sayısı, latans (ms), amplitüd (μV), Santral İleti Zamanı (SİZ) (ms) ölçüldü. MEP kayıtlarının değerlendirilmesinde Amplitüd (mV), latans (ms), Santral Motor İleti Zamanı [SMİZ, Kortikal (S) ve kaudal (K) uyarılarla elde edilen negatif pik latanslar arasındaki fark (ms)] hesaplandı.

Elektrofizyolojik kayıttan hemen sonra ratlar sternal pozisyonda yatırılarak T13 seviyesinde dorsal laminektomi uygulandı. Duramatere zarar verilmeden açığa çıkarılan spinal kord segmenti üzerine, hazırlanan bir düzenek yardımıyla 5cm yükseklikten 10g ağırlığında (50g/cm), 0,3mm kalınlığındaki bir pin ölçülü bir borudan vertikal olarak serbest düşüşe bırakıldı. Travma sonrası ensizyon hattı rutin şekilde kapatıldı.

Ratlar operasyondan sonra 6. saatte rastgele 10' arlı 3 gruba (1. grup FTS, 2. grup MP, 3. grup ATP) ayrılarak numaralandırıldı. Operasyondan sonra 6. saatte FTS grubuna (n=10) 1cc FTS (fizyolojik tuzlu su) İP., MP grubuna (n=10) MPSS (Prednol-L 20 mg ampul, 2ml çözücü, Mustafa Nevzat İlaç Sanayi AŞ.) 1cc çözücüde 30mg/kg İP., ATP grubuna (n=10) ise ATP-$MgCl_2$ solüsyonu 100μmol/kg dozunda 1cc olarak İP. yolla enjekte edildi. Postoperatif 24, 48 ve 72. saatlerde ratların klinik incelemeleri tekrarlanarak kaydedildi.

Mikroskobik bakı için 4-6 mikron kalınlığında travmanın merkezi ile proksimali ve distalinden alınan kesitler hematoksilen-eozin (HE) ile boyanarak ışık mikroskobunda incelendi. Elde edilen parametrelere göre oluşan spinal kord hasarı her preparattaki beş farklı mikroskopik sahada, yapılan histopatolojik incelemeler sonunda akson dejenerasyonu, kanama, yangısal hücre infiltrasyonu, nöron dejenerasyonu ve demiyelinasyon yönünden hafif şiddetli (+), orta şiddetli (++) ve şiddetli (+++) şeklinde derecelendirilerek istatistiksel yönden değerlendirildi.

İstatistiksel analiz

Eğimli yüzey testi, modifiye tarlov skalası ve parmak açma testi bulgularının istatistiksel incelemesi Friedman testi ile yapıldı. Histopatolojik bulgular Ki-kare analizi ile değerlendirildi. İnjuri potansiyeli ve faz sayısının istatistiksel incelemesinde ortalamanın zamana göre değişiminde eşleşmiş gruplarda student-t

testi, gruplar arası ortalamaların farklılığında ise tekyönlü varyans analizi ve Duncan testi kullanıldı. Bu testlerde önem düzeyi (p); p>0,05:-, p<0,05:*, p<0,01:**, p<0,001:*** olarak belirlendi. Elektrofizyolojik incelemede SEP' teki latans ve amplitüd özellikleri için elde edilen değerler faktöryel düzende iki faktörlü tekrarlanan ölçümlü varyans analizi tekniği ile irdelendi. Denemede grup faktörünün FTS, MP ve ATP olmak üzere üç seviyesi; zaman faktörünün de önce ve sonra olmak üzere iki seviyesi vardır. Tekrarlanan ölçümler zaman faktörünün seviyelerinde gerçekleştirildi.

Motor uyarılmış potansiel (MEP) özelliklerinin değerlendirmesinde amplitüd ve latans özellikleri için elde edilen veriler faktöryel düzende üç faktörlü tekrarlanan ölçümlü varyans analizi tekniği ile irdelendi. Denemede grup faktörünün FTS, MP, ATP olmak üzere üç seviyesi; uyarım yeri faktörünün kaudal ve rostral olmak üzere iki seviyesi ve zaman faktörünün de önce ve sonra olmak üzere iki seviyesi vardır. Tekrarlanan ölçümler uyarım yeri ve zaman faktörünün seviyelerinde tekrarlandı. Santral motor ileti zamanı (SMİZ) özelliği için elde edilen değerler faktöryel düzende iki faktörlü tekrarlanan ölçümlü varyans analizi tekniği ile irdelendi. Denemede grup faktörünün FTS, MP ve ATP olmak üzere üç seviyesi; zaman faktörünün önce ve sonra olmak üzere iki seviyesi vardır. Tekrarlanan ölçümler zaman faktörünün seviyelerinde gerçekleştirildi. Kortikal ve kaudalden uyarım ile kaydedilen potansiyellerin amplitüdündeki travma sonrası % değişim oranları tek yönlü varyans analizi tekniği (one way ANOVA) ile irdelendi. Grup ortalamaları arasındaki farklılığın irdelenmesinde Duncan testi kullanıldı. İstatistik incelemede SEP ve MEP: latans, amplitüd, iletim zamanı (SİZ, SMİZ) değerleri için p<0,05 anlamlı kabul edildi.

Bulgular

Bu çalışmada yapılan klinik muayene sonucunda pnömoni veya septisemi bulgusuyla karşılaşılmadı ancak, ATP grubunda 4, FTS grubunda 3 olguda hafif, geçici hematüri görülürken, MP grubunda 8 olguda şiddetli hematüri gözlendi.

Eğimli Yüzey Testinde gruplar arası incelemede ATP grubundaki ratların 72. saatte en yüksek derecede durabildikleri izlendi.

Modifiye tarlov skalası değerlerinde bütün gruplarda başlangıç değeri diğer değerlerden anlamlı derecede yüksektir. MP grubunda postoperatif tarlov değerlerinde zamanla değişen anlamlı bir farklılık görülmedi. FTS grubunda operasyondan sonra 24 ve 72. saat değerleri en yüksek, 48. saat değeri en düşük bulundu. ATP grubunda ise değerler 12. ve 24. saatte aynıyken (0,30), 48 ve 72. saatte 0,00 olduğu görülmektedir. FTS grubunun 72. saat tarlov değerleri MP ve ATP grubundan anlamlı derecede yüksektir.

Parmak açma testi değerlerindeki grup içi zamana bağlı değişim anlamlı bulunmuştur. ATP grubunun 72. saat değeri FTS ve MP gruplarından anlamlı derecede yüksektir.

Travma öncesi travma verilecek bölgenin kaudalinden alınan kayıtlarda 0,98±0,03ms' de küçük pozitif defleksiyon (P1), sonra tepe latansı ve amplitüdü sırasıyla 2,38±0,09ms, 202,08±18,93μV olan ANP (Ana Negatif Potansiyel) ve son olarak da 4,31±0,17ms' de sınırları belirgin olmayan geniş pozitif bir defleksiyon (P2) kaydedildi.

Travma öncesi travma verilecek bölgenin rostralinden alınan kayıtlarda 1,16±0,07ms' de izlenen küçük pozitif defleksiyonu (P1), geniş tepe latansı ve amplitüdü sırasıyla 2,37±0,17ms, 23,08±6,91μV olan ANP' in izlediği ve son olarak 4,30±0,32ms' de sınırları belirgin olmayan geniş bir pozitif defleksiyon (P2) gözlendi.

Kortikal SEP' te ise travma öncesi negatif piki belirgin, trifazik (N1) bir potansiyel 13,89±0,73ms' de kaydedildi.

Kalitatif SEP değerlendirmesinde bütün gruplarda rostral injuri skoru kaudalden düşük bulundu. Kaudal injuri potansiyeli skoru bütün gruplarda aynı bulunurken rostral injuri potansiyeli skoru ATP grubunda, FTS ve MP grubundan daha düşük bulundu.

Histopatolojik incelemelerde; travma uygulanan bölgelerin proksimallerinden yapılan kesitlerde etrafı çoğunlukla kanama alanlarıyla çevrili demiyelinasyon alanları gözlendi. Substansia grizeadaki kanama ve demiyelinasyon alanları kanalis sentralise yakın olarak gözlenmekteydi. Yine bu alanların etrafında değişen şiddette gliozis, aksonal dejenerasyon ve gitter hücreleri fark edildi. Ayrıca nöronlarda dejeneratif, kısmen nekrotik ve atrofik değişiklikler ile nöronofaji saptandı. Bazı nöronlarda ise Nissl granülleri belirgindi. Travma uygulanan bölge ve bu bölgenin distalinden yapılan kesitlerde de saptanan bulgular diğerlerine benzerlik gösterdi. Ancak travma uygulanan bölgelere oranla bu bölgede saptanan kanama alanları çok belirgindi ve yer yer demiyelinasyon alanlarının etrafında gemistositik astrositler de bulunuyordu. Ayrıca, distalden yapılan kesitlerin bazılarında nöroplazmada vakuoller dikkati çekmekteydi. Lezyonların dağılımı açısından substansia albadaki değişiklikler substansia grizeaya göre daha belirgindi. Dorsal ve ventral kornular arasında ise lezyonların dağılımı bakımından herhangi bir farklılık görülmedi. Ayrıca, her üç bölgede de değişen şiddette ödematöz değişiklikler görüldü (Şekil 2A-F).

Histopatolojik bulguların genel karakteri üç grupta da birbirine benzemekte olup sadece şiddetlerinde farklılıklar vardır. Ancak ATP grubunda bir ve MP grubunda birkaç olguda, tüm bu bulgulara ek olarak travma uygulanan bölgede meninkslerde ve parankimde nötrofil lökositler görülmüştür (Şekil 3A-B).

Beş farklı mikroskobik sahada, yapılan histopatolojik incelemeler sonunda saptanan lezyonlar, hafif şiddetli (+), orta şiddetli (++) ve şiddetli (+++) şeklinde derecelendirildi. FTS grubunda 3 olguda akson dejenerasyonu gözlenmezken MP ve ATP grubundaki bütün ratlarda hafif şiddetli akson dejenerasyonu gözlendi. FTS grubunda polimorf hücreye hiçbir olguda rastlanılmazken ATP grubunda bir olguda, MP grubunda ise 7 olguda hafif şiddetli görüldü. MNH' ye hiçbir olguda rastlanılmadı. Gemistositik astrosit sadece ATP grubunda 3 olguda hafif şiddetli olarak değerlendirildi.

Yapılan istatistiksel incelemede akson dejenerasyonu ve gliozi-

Tablo 1. Modifiye tarlov skalası [6,15].

Derece	Modifiye Tarlov Skalası
0	Arka ekstremitelerde tam paraliz, arka ekstremitelerde hareket yok, ağırlık taşıma yok
1	Farkedilebilir arka ekstremite hareketleri, ağırlık taşıma yok
2	Sık ve/veya güçlü arka ekstremite hareketi, ağırlık bindirme veya lokomosyonla sonuçlanmayan belirgin arka ekstremite hareketleri
3	Arka ekstremiteler vücut ağırlığını destekler, bir veya iki adım atabilir
4	Yürüyüşte hafif bir kayıp vardır
5	Normal yürüyüş

sin FTS grubunda diğer gruplardan daha az, PMH ve nöron dejenerasyonunun ise MP grubunda daha fazla gözlendiği belirlendi.

Tartışma

Elektrofizyolojik değerlendirmede injuri potansiyelleri açısından ATP grubunun diğer gruplardan daha kötü olduğu gözlendi.

Spinal kord travması oluşturmak için ağırlık düşürme yöntemi ilk kez Allen tarafından köpekte (1911) bildirilmiştir ve daha sonra rat dahil başka hayvanlara adapte edilmiştir.[5,17-19] Deneysel spinal kord travma modeli olarak bir çok model tanımlanmıştır. Buna karşın ağırlık düşürme modeli klinik olgularda rastlanan travma şeklini en iyi taklit eden yöntem olması nedeniyle bir çok yazar tarafından benimsenmiştir. Bu yöntemin en önemli dezavantajlarından biri, spinal hasarlarda travmanın kordun ventral kısmında dorsalden daha şiddetli olmasıdır.[6,20] Ancak bu çalışmada spinal kordun dorsal kısmı ile ventral kısmı arasında histopatolojik incelemede bir farklılık ortaya konamamıştır.

Ağırlık düşürme yöntemi kullanılan birkaç deneysel SKH çalışmasında MPSS' ın bazı türlerde (rat, kedi, maymun) posttravmatik fonksiyonel defisitlerde gelişme sağladığı bildirilmiştir.[21] Bu çalışmada da MPSS' ın fonksiyonel bir iyileşme sağlamadığı sonucuna varıldı. Tarlov skalasına göre 72. saatte MP sonuçlarının FTS grubundan daha kötü olması ve parmak açma testinde FTS ile aynı düzeyde olması klinik iyileşme açısından kuşkuyla karşılanabilir. Bu sonuç, Faden ve ark.'nın[22] çalışmaları ile aynı paralelliktedir. MPSS' nin uyandırılmış potansiyellere etkileri birkaç deneysel SKH çalışmasında incelenmiştir. MPSS uygulanan iki çalışmada SEP' te belirgin iyileşme bildirilirken diğer çalışmalarda herhangi bir gelişme görülmemiştir.[12,21,23] Koyonagi ve Tator[23] çalışmalarında MPSS uyguladıktan sonra daha çok dorsal funikulusun değerlendirildiği SEP kayıtlarında bir gelişme gözlememiştir. Bu çalışmada da MP grubunun travma sonrası uyandırılmış potansiyellerinde ATP grubuna herhangi bir üstünlüğü gözlenmedi. Literatürde bildirilen bu olumlu etkilerin kedi, insan ve maymun çalışmalarında görülmüş olması bunun türe bağlı olabileceğini düşündürmüştür. Bununla birlikte ilacın uygulanma zamanı, dozu ve travma modeli de etkili olabilir. Ratlarda MPSS ile yapılan bazı çalışmalarda elektrofizyolojik yönden olumlu bir etki ortaya konamamış olmasına karşın bu çalışmada FTS grubuna bazı üstünlükleri ortaya konmuştur. Bu çalışmada SEP değerlerinden travma sonrası KP1 özelliği açısından MP, ATP ve FTS grupları arasında farkın olmaması, MEP değerlerinde ise travma sonrası, SMİZ ve kortikal uyarımla elde edilen

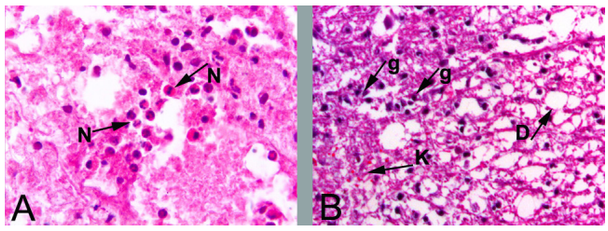

Şekil 1. A: Substansiya albada nötrofil lökositler (MP grubu) HE, X100. B: Hafif şiddetli kanama, gliosis ve orta şiddetli demiyelinasyon (ATP grubu) HE, x100.

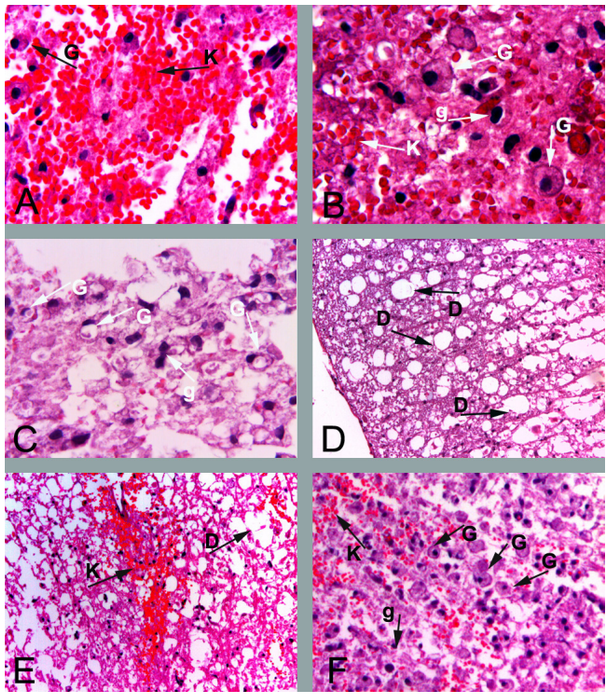

Şekil 2. A: Hafif şiddetli gitter hücresi artışı ve orta şiddette kanama (MP grubu). HE, x400., B: Hafif şiddetli gitter, glia hücre artışı ve orta şiddetli kanama (FTS grubu). HE, x400., C: Hafif şiddetli gitter ve glia hücresi artışı (ATP grubu). HE, x400., D: Şiddetli demiyelinasyon (FTS grubu). HE, x100., E: Orta şiddette demiyelinasyon (MP grubu). HE, x100., F: Hafif şiddetli kanama, gitter ve glia hücresi artışı (ATP grubu). HE, x100.

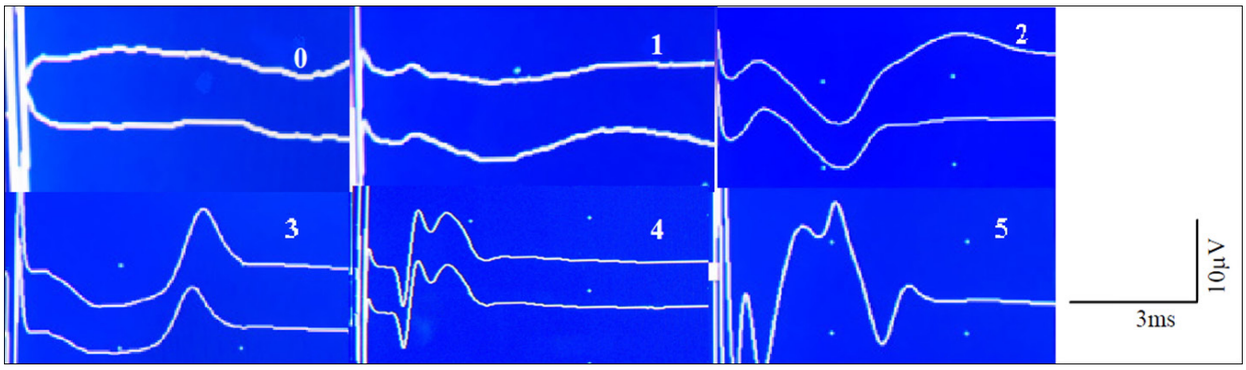

Şekil 3. Örnek injuri potansiyelleri. 0: izoelektrik çizgi, 1: major deformasyon, kuşkulu yanıt, 2: tam injuri potansiyeli, 3: tam olmayan injuri potansiyeli, 4: morfolojik değişim, 5: normal yanıt.

potansiyelin latansı açısından MP ve ATP arasında fark olmamasına karşın FTS grubundan daha iyi olmaları olumlu bir özellik olarak değerlendirilebilir. Buna karşın diğer parametreler ile birlikte düşünüldüğünde MPSS' ın spinal kord yaralanmalarında olumlu etkisini ileri sürmek güçtür.Bu çalışmada ATP grubunun pençe açma ve eğimli yüzey testlerinde diğer gruplara oranla anlamlı derecede üstün olması ATP-$MgCl_2$' ün enerji üretimini arttırmadaki katalizör görevi ile kas kontraksiyonunda etkili olmasına yorumlandı. Elektrofizyolojik incelemede ATP grubunun MP grubundan daha olumlu olduğuna ilişkin herhangi bir bulguya rastlanmadı. Buna karşın injuri potansiyelleri açısından ATP grubunun hem MP hem de FTS grubundan daha kötü olduğu gözlendi. Ancak histolojik incelemede nöronal dejenerasyonun ATP grubunda diğer gruplardan az olması olumlu bir bulgu olarak değerlendirilebilir.

Spinal kordda alan haritası çalışmaları, dorsal boynuzdan lamina VII ve komşu dorsal sütunlara kadar yerleşmiş geniş negatif bir alan göstermektedir. Bu nedenle, bu bölgedeki bir lezyon gözlenen bu değişiklikleri özellikle SEP' in negatif kısımlarını etkileyerek yapabilir.[24]

Bu çalışmada travma sonrası SEP kayıtlarındaki injuri potansiyellerinin kalitatif değerlendirmesinde Zileli ve Schramm' ın skalaları modifiye edilerek derecelendirildi (0-5). Bu şekilde elde edilen traselerin daha kolay yorumlanması sağlandı. Fizyolojik SEP kayıtlarında herhangi bir injuri potansiyeline rastlanılmadı.

Sharma ve ark.'nın[24] yaptığı bir çalışmada travma sonrası üç ratta rostral kayıtlardaki bütün negatif pikler kaybolmuştur ve pozitif geniş bir pik görülmüştür (uyarılmış injuri potansiyeli). Bu çalışmada elde edilen kaudal bölge ANP (K-ANP) değerleri sadece FTS grubunda istatistik olarak anlamlı artış gösterdi. Travma sonrası rostral bölge ANP (R-ANP) FTS grubunda 8, MP grubunda 6 denekte gözlenirken ATP grubunda sadece 1 olguda gözlenmesi dikkat çekti. Travma sonrası ATP grubunda R-ANP' nin görülmemesi somatosensoriyel iletinin travma alanından geçmediği anlamına gelir. Bir başka söylemle, ATP grubunun kantitatif SEP açısından diğer gruplardan daha kötü olduğunu gösterir.

Zileli[15] ve Schramm'ın[16] skalaları modifiye edilerek değerlendirilen kaudal bölge injuri potansiyellerinde ATP, MP ve FTS grubunun değerleri arasında istatistiksel açıdan anlamlı bir fark yoktur. Rostral bölge kayıtlarında injuri potansiyelleri açısından gruplar arasında anlamlı fark vardır. ATP grubu için rostral bölge injuri potansiyeli değeri MP ve FTS gruplarından daha düşüktür. Bu sonuçlar Tarlov skalası ile karşılaştırıldığında aynı paralellikte oldukları görülmektedir. Buna göre kalitatif SEP değerlendirme yöntemi klinik muayeneye yardımcı bir yöntem olarak önerilebilir.

Hu ve ark.[25] yaptıkları çalışmada tibial sinir uyarımıyla torakal 1. ve 2. vertebraların prosessus spinozusları arasından kayıt alarak latansı 3,3±1,4ms, korteks bölgesi için ise 13,9±1,7ms olarak hesaplamışlardır. Oğuzhanoğlu ve Kurt[26] ise yaptıkları çalışmada bu çalışmada olduğu gibi siyatik sinir stimülasyonu ile lumbal 1. vertebra seviyesinden ve korteksten kayıt almışlardır ve buldukları latans değerleri sırasıyla 1,81ms ve 19,88±1,64ms' dir. Bu çalışmada ise kaudalden kaydedilen normal SEP kaudal latans (K-ANP) değerleri FTS, MP ve ATP grupları için sırasıyla 2,40±0,09ms, 2,33±0,17ms ve 2,42±0,18ms' dir. Normal R-ANP değerleri ise sırasıyla 2,62±0,25ms, 2,14±0,12ms ve 2,37±0,12ms olarak hesaplandı. Rostral bölge latans değerlerinin istatistik olarak anlamlı olmamakla birlikte MP ve ATP gruplarında K-ANP değerlerinden daha düşük bulunması mesafenin kısa olmasından veya buna bağlı volüm iletimi veya başka artefaktlardan kaynaklandığını düşündürdü. Elde edilen değerler literatür verilere benzerlik göstermektedir.

Bazı çalışmalarda tibial uyarımla kaydedilen sağlıklı rat kortikal latans değerleri 20,53±0,78ms[24] ve 13,9±1,7ms' dir.[25] Siyatik sinirin stimülasyonuyla elde edilen kayıtta ise kortikal latans 22,39ms olarak bildirilmiştir.[26] Bu çalışmada elde edilen normal kortikal latans değerleri FTS, MP, ATP grupları için sırasıyla 14,34±0,76ms (n=8), 14,96±2,13ms (n=8), 17,90±1,03ms (n=7)' dir. Bu sonuçlar Oğuzhanoğlu ve Kurt'un[26] bildirdiğinden küçük olmakla birlikte Hu ve ark.'nın[25] sonuçlarına benzerdir.

Latans değerlerinde %10' luk bir artış veya amplitüd değerlerinde %50 azalma spinal kord defisitini belirlemede sınır olarak kabul edilir.[25] Rostral ANP latansında istatistik olarak anlamlı bir gecikme belirlenememesine karşın FTS ve MP grubunda travma sonrası R-ANP latans değerlerinin travma öncesine göre %10' un üzerinde artması spinal kordda oluşan hasara yorumlanabilir. Travma sonrası R-ANP' in ATP grubunda sadece 1 olguda elde edilmiş olması nedeniyle % değişim hesaplanmadı. Ancak potansiyelin olmaması, hasarın daha şiddetli düzeyde olduğunu gösterir. Travma sonrası K-ANP latans değerlerinde FTS grubunda %37,92 artış görülürken MP grubunda aynı bulundu. Bir başka söylemle FTS grubunda travma alanından rostrale ileti MP grubuna göre daha geç olmaktadır. Travma sonrası rostral amplitüd değerleri bütün gruplarda %50' nin üzerinde azalma gösterdi. Grupların 72. saat değerleri arasındaki fark, istatistiksel yönden anlamlı olmamakla birlikte rostral amplitüd değeri ATP grubunda travma sonrası değer (0,95±0,15 μV) ve yüzde değişim (%-90,56) açısından dikkat çekici bulundu.

Spinal uyarılmış potansiyellerde orta veya şiddetli SKH' dan sonra görülen hem amplitüd hem de latans anormallikleri, demiyelinasyon ve aksonal hasarın birlikte olduğunu göstermektedir.[24] Yukarıda açıklanan latans ve amplitüd değerlerinde gözlenen anormallikler ve histopatolojik muayene bulguları (FTS grubundaki bir rat hariç), oluşturulan SKH' nın bütün deneklerde demiyelinasyonla birlikte aksonal hasara neden olduğunu göstermiştir.

Spinal kordun ventral kısımlarının yaralanmalarında önemli bir tanı aracı olan MEP, günümüz rutin uygulamalarında manyetik stimulasyonla yapılmaktadır.[27] Bu çalışmada Travmadan önce kaydedilen ve referans olarak kabul edilen değerler arasında istatistiksel olarak anlamlı bir fark yokken, travmadan sonra kaydedilen kortikal latans, kortikal amplitüd ve SMİZ özellikleri açısından istatistiksel olarak anlamlı farklar bulunması, testin Allen yöntemiyle oluşturulan SKH' nın değerlendirilmesinde anlamlı olduğunu düşündürdü. Bu çalışmada travmadan önce yapılan kayıtlarda kortikal uyarımla 9 olguda (9/30) birleşik kas aksiyon potansiyeli kaydedilememiştir. Kortikal uyarımla elde edilen latans değerleri incelendiğinde bütün gruplarda istatistik olarak anlamlı artış görüldü. Kortikal latans değerinde meydana gelen artış FTS grubunda, MP ve ATP gruplarından daha yüksek bulundu. Kaudal uyarımla elde edilen amplitüd değerleriyle uyumlu olarak kaudal latans değerlerinde de zamanla ve gruplar arası herhangi bir farkın görülmemesi, hasar bölgesinin kaudalinde desendens yolun etkilenmemiş olduğunu göstermektedir.

Santral motor ileti zamanı (SMİZ) değeri FTS grubunda istatistik olarak anlamlı bir artış gözlendi. Travma öncesi SMİZ değerlerindeki gruplar arası fark anlamlı değilken, travma sonrası FTS grubu MP ve ATP gruplarından düşük bulundu. Bu sonuçlar ATP ve MP gruplarında spinal kordun motor yollarında iyileşme olduğuna yorumlanabilir.

30mg/kg MPSS uygulanan bir çalışmada, travma öncesi 63º olarak hesaplanan eğimli yüzey testi değeri, hasar sonrası MPSS grubunda (50±1) kontrol grubundan (33±2) daha yüksek bulunmuştur.[28] Eğimli yüzey testinde ATP grubunun 72. saat değeri diğer gruplardan anlamlı derecede yüksek iken MP grubu daha düşük bir derecede, FTS grubu ise orta derecede belirlendi. Bunun ATP-$MgCl_2$' ün SKH' na bağlı nöroprotektif etkisi ve/veya kas kontraksiyonu ve enerji metabolizmasına olan etkisinden kaynaklandığı düşünülebilir.

Modifiye tarlov skalası, Basso ve ark.' nın tanımladığı (1996) skalaya göre daha pratik oluşu nedeniyle rat spinal kord travmalarında bir çok yazar tarafından kullanılmıştır.[5,14,19] Modifiye tarlov skalası 72. saat değerleri gruplar arasında incelendiğinde FTS grubunun diğerlerinden biraz daha yüksek görülmesinin testin subjektif değerlendirmeye bağlı olmasından kaynaklanabileceği düşünüldü. Operasyondan sonra hiçbir grupta modifiye tarlov skalası değerinde belirgin bir iyileşme görülmedi.

Parmak açma testi yapılan bir çalışmada 50g/cm SKH oluşturulan grupta 4 hafta sonra aynı bulunurken (2), 175g/cm SKH oluşturulan grupta travmadan 4 hafta sonra azalma tespit edildi (1).[5] Bu çalışmada ise travma sonrası bütün gruplarda parmak açma testi belirgin azalma gösterdi. Parmak açma testinde ATP grubunun 72. saat değeri diğer gruplardan üstün bulundu.

Sonuç olarak akut SKH' da ATP-$MgCl_2$' ün tek başına veya diğer nöroprotektif ajanlarla birlikte kullanımı konusunda doz, uygulama zamanı ve toksisite çalışmalarına gereksinim olduğu kanısına varıldı.

Kaynaklar

1. Tator CH, Fehlings MG. Review of the secondary injury theory of acute spinal cord trauma with emphasis on vascular mechanisms. J Neurosurg 1991;75(1):15-26.
2. Berg RJ, Rucker NC. Pathophysiology and medical management of acute spinal cord injury. Comp Cont Ed 1985;7(8):646-54.
3. Goldberger ME, Bergkman BS, Vierck CJ, Brown M. Criteria for Assesing Recovey of Function after Spinal Cord Injury: Behavioral Methods. Exp Neurol 1990;107(2):113-7.
4. Sande RD. Radiography, Myelography, Computed Tomography and Magnetic Resonance Imaging of the Spine. Vet Clin North Am Small Anim Pract 1992;22(4):811-31.
5. Gale K, Kerasidis H, Wrathall JR. Spinal cord contusion in the rat: behavioral analysis of functional neurologic impairment. Exp Neurol 1985;88(1):123-34.
6. Hoerlein BF, Redding RW, Hoff EJ, McGuire JA. Evaluation of dexamethasone, DMSO, mannitol, and solcoseryl in acute spinal cord trauma. J Am Anim Hosp Assoc 1983;19:216-26.
7. Winkler T, Sharma HS, Stalberg E, Olsson Y. Indomethacin, an inhibitor of prostoglandin synthesis attenuates alteration in spinal cord evoked potentials and edema formation after trauma to the spinal cord: an experimental study in the rat. Neuroscience 1993;52(4):1057-67.
8. Khan T, Havey RM, Sayers S, Patwardhan A, King WW. Animal Models of Spinal Cord Contisuon Injuries. Lab Anim Sci 1999;49(2):161-72.
9. Ishikawa M, Yamaguchi N, Bertalanffy H, Tamura K, Ohira T, Takase M et al. Fundamental Electrophysiologic Investigation of Spinal Cord Refractory Period of Feline Conductive Spinal Cord Evoked Potential. J Clin Neurophysiol 1997;14(4):335-44.
10. Ducker TB, Zeidman SM. Spinal cord injury. Role of steroid therapy. Spine 1994;19(20):2281-7.
11. Benton LR, Ross CD, Miller KE. Spinal Taurine Levels are Increased 7 and 30 Days Following Methlyprednisolone Treatment of Spinal Cord in Rats. Brain Res 2001;893:292-300.
12. Harkema JM, Chaudry IH. Magnesium-adenosine triphosphate in the treatment of shock, ischemia, and sepsis. Crit Care Med 1992;20(2):263-75.
13. Nalos M, Asfar P, Ichai C, Radermacher P, Leverve XM, Fröba G. Adenosine triphosphate-magnesium chloride: relevance for intensive care. Intensive Care Med 2003;29:10-8.
14. Zhang Z, Krebs CJ, Guth L. Experimental analysis of progressive necrosis after spinal cord trauma in the rat: etiological role of the inflammatory response. Exp Neurol 1997;143:141-52.
15. Zileli M, Taniguchi M, Cedzich C, Schramm J. Vestibulospinal evoked potential versus motor evoked potential monitoring in experimental spinal cord injuries of cats. Acta Neurochir (Wien) 1989;101:141-8.
16. Schramm J, Krause R, Shigeno T, Brock M. Experimental investigation on the spinal cord evoked injury potential. J Neurosurg 1983;59:485-92.
17. Farooque M. Spinal cord compression injury in the mouse: presentation of a model including assessment of motor dysfunction. Acta Neuropathol 2000;100:13-22.
18. Yu K, Rong W, Li J, Jia L, Yuan W, Yie X et al. Neurophysiological evidence of spared upper motor conduction fibers in clinically complete spinal cord injury: disomplete SCI in rats. J Neurol Sci 2001;189:23-36.
19. Kaptanoğlu E, Beşkonaklı E, Okutan O, Sürücü HS, Taşkın Y. Effect of magnesium sulfate in experimental spinal cord injury: evaluation with ultrastructural findings and early clinical results. J Clin Neurosci 2003;10(3):329-34.
20. Kaptanoğlu E, Beşkonaklı E, Solaroğlu I, Kılınc A, Taşkın Y. Magnesium sulfate treatment in experimental spinal cord injury: emphasis on vascular changes and early clinical results. Neurosurg Rev 2003;26:283-7.
21. Lee BH, Lee KH, Yoon DH, Kim UJ, Hwang YS, Park SK et al. Effects of methylprednisolone on the neural conduction of the motor evoked potentials in spinal cord injured rats. J Korean Med Sci 2005;20(1):132-8.
22. Faden AI, Jacobs TP, Patrick DH, Smith MT. Megadose corticosteroid therapy following experimental traumatic spinal injury. J. Neurosurg 1984;60:712-717.
23. Koyanagi I, Tator HC. Effect of a single huge dose of methylprednisolone on blood flow, evoked potentials, and histology after acute spinal cord injury in the rat. Neurol Res 1997;19(3):289-99.
24. Sharma HS, Winkler T, Stalberg E, Olsson Y, Dey PK. Evaluation of traumatic spinal cord edema using evoked potentials recorded from the spinal epidural space. J Neurol Sci 1991;102:150-62.
25. Hu Y, Luk KDK, Lu WW, Holmes A, Leong JCY. Prevention of spinal cord injury with time-frequency analysis of evoked potentials: an experimental study. J Neurol Neurosurg Psychiatry 2001;71:732-40.
26. Oğuzhanoğlu A, Kurt T. Findings of somatosensory evoked potential to stimulation of the sciatic nerve in two different rat strains. Exp. Anim. 2001;50(5):361-4.
27. Poma R, Parent JM, Holmberg DL, Partlow GD, Monteith G, Sylvestre AM. Correlation Between Severity of Clinical Signs and Motor Evoked Potentials After Transcranial Magnetic Stimulation in Large Breed Dogs with Cervical Spinal Cord Disease. J Am Vet Med Assoc 2002;221:60-4.
28. Holtz A, Nystrom B, Gerdin B. Effect of methylprednisolone on motor function and spinal cord blood flow after spinal cord compression in rats. Acta Neurol Scand 1990;82(1):68-73.