Derleme Review JCAM

Currrent Approaches In Treatment of Hydatid Cysts of Liver

Karaciğer Hidatik Kistleri Tedavisinde Güncel Yaklaşımlar

Karaciğer Kist Hidatik / Hydatid Cysts of the Liver

İbrahim Yetim[1], Kenan Erzurumlu[2]
[1]Department of General Surgery, Mustafa Kemal University, Tayfur Ata Sökmen Faculty of Medicine, Serinyol, Hatay, Türkiye.
[2]Department of General Surgery, Ondokuz Mayıs University Faculty of Medicine, Samsun, Türkiye.

Özet

Karaciğer kist hidatikleri tedavisinde temel prensipler, hastalığa sebep olan parazitin ara konak formunun öldürülmesi ve/veya vücuttan uzaklaştırılması, kistin yol açabileceği komplikasyonların önlenmesi boşaltılması ve sorunsuz kapanmasının sağlanmasıdır. İdeal tedavi hem hastalığın iyileştirilmesini tam olarak sağlamalı, hem de morbidite-mortalitesi minimal olmalıdır.

Anahtar Kelimeler

Karaciger ;Kist Hidatik;Cerrahi Tedavi

Abstract

Main principles in the teratment of liver hydatid cysts are to kill and/or to remove the intermediate host form of the parasite which has caused the disease, to prevent the complications which the cyst may cause, evacuation of the cyst and to ensure a trouble-free closure. The ideal treatment should provide not only a full irecovery but also minimal morbidity and mortality.

Keywords

Liver;Hydatid Cysts ;Surgery Treatment

DOI: 10.4328/JCAM.701 Received: 26.05.2011 Accepted: 21.08.2011 Published Online: 01.01.2013 J Clin Anal Med 2013;4(1):65-72
Corresponding Author: İbrahim Yetim, Department of General Surgery, Mustafa Kemal University, Tayfur Ata Sökmen Faculty of Medicine, Serinyol, Hatay, Türkiye.
Phone: +90 326 2111900,+90 532 5060009 E-mail:yetim54@gmail.com

Karaciğer kist hidatikleri tedavisinde temel prensipler, hastalığa sebep olan parazitin ara konak formunun öldürülmesi ve/veya vücuttan uzaklaştırılması, kistin yol açabileceği komplikasyonların önlenmesi boşaltılması ve sorunsuz kapanmasının sağlanmasıdır. İdeal tedavi hem hastalığın iyileştirilmesini tam olarak sağlamalı, hem de morbidite;mortalitesi minimal olmalıdır.

Dezenfeksiyon amacı ile kullanılan skolosidal solüsyonların istenmeyen etkilerinin başında anaflaksi, toksisite ve sklerozan kolanjit, tercihlerde rol oynayan en önemli etkenlerdir.

Hidatik hastalığın medikal, cerrahi ve perkütan tedavi olarak 3 ana tedavi yöntemi vardır (Tablo 1).

Tablo 1. Karaciğer kist hidatiklerinde tedavi yöntemleri

Semptomatik tedavi	Kalsifiye (ölü) kistlerde
Medikal tedavi	Cerrahi tedaviye uygun olmayan veya reddeden olgularda
	Cerrahi tedavi veya perkütan drenajla kombine olarak
Açık girişimler:	Marsüpializasyon,
	Total kist enüklüasyonu
	İntrofleksiyon
	Ultracision veya Ligasure ile dikişsiz kisy duvarı eksizyonu
	Radyofrekans ablasyon
	Tüp drenajı
	Omentoplasti
	Transplantasyon
	Karaciger rezeksiyonu
	Transkistik fenestrasyon
	Kapitonaj
	İçe drenaj: Periton boşluğuna veya G.I. sisteme
	Kistektomi
	Parsiyel hepatektomi
Videolaparaskopik tedavi	Kistektomi ve/veya drenaj
Perkütan drenaj	BT veya ultrasonografi eşliğinde,

Güncel olarak karaciğer hidatik kistleri tedavisinde medikal tedavi vazgeçilmezdir. Yalnız başına veya diğer yöntemlerle birlikte kullanılmaktadır. Bizim kliniğimizde uyguladığımız algoritma şekil 1'de sunulmuştur.

Karaciğer kist hidatiklerinin tedavisindeki güncel sorunları şöylece sıralamak mümkündür:

Medikal Tedavi ile ilgili sorunlar: ilaç seçimi, süresi, uygulama şekli, diğer tedavi yöntemleri ile kombinasyonu.

Cerrahi Tedavi ile ilgili sorunlar: Tedavi yönteminin seçimi, radikal;konservatif cerrahi yöntemlerin tercihleri, safra yollarına açılmış kistlerde tedavi, videolaparoskopik yöntemin yeri ve değeri, santral yerleşimli kistlerde yaklaşım, skolosidal solüsyonlarda sorun konstrasyon mu? Uygulama süresi mi?,ajanın etkisi mi?, batına yada safra yollarına sızması mı?,

Perkütan tedavi ile ilgili sorunlar: Yeri ve önemi, komplikasyonları, geç dönem sonuçları

Medikal Tedavi

Hidatik kistlerin medikal tedavisi, ilk kez 1977'de Bekhti tarafından bildirilmiştir. Bu amaçla Bekhti tarafından kullanılan ilaç, bir benzoimidazolkarbamat türevi olan mebendazoldür. Daha sonraları aynı türevler olan albendazol, parbendazol, flubendazol, thiabendazol, cambendazol ve oxfendazol de kullanılmıştır. Bunlardan albendazol hidatik hastalığın tedavisinde en başta gelen ilaç değerini kazanmıştır.

Şekil 1. Karaciğer kist hidatiklerinde tedavi algoritmi

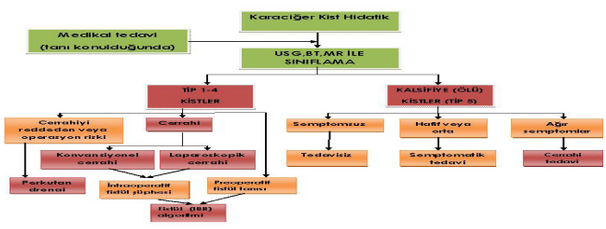

İzleyen dönemde değişik ilaçlar önerilmiş; ancak bunlardan sadece praziquantel kullanım alanına girmiştir. İvermektin ise son yıllarda kullanılmaya başlanılmıştır. Mebendazol ise uygulamadaki sıkıntılar ve etkisinin albendazole göre daha az olmasından dolayı uygulamada ilgi görmemiştir.

Benzoimidazolkarbamat türevleri parazitin glukoz absorbsiyonunda blokaja, mikrotubuluslerde ve mikrotrikslerde dejenerasyona neden olmakta ve selüler otolize yol açarak parazitin ölümünü sağlamaktadır. Bekhti'nin çalışmalarını izleyen yıllarda praziquantel ve ivermektinin de antihelmintik özellikleri belirlenmiş ve hidatik kistlerin tedavisinde kullanılmıştır. Günümüzde hidatik hastalığın medikal tedavisinde yaygın olarak kullanılan ilaçlar albendazol, praziquantel ve ivermektindir. Bunlar içerisinde albendazol en yaygın kullanılan ilaçtır.

Albendazol tedavisindeki en büyük sıkıntı gastrointestinal sistemden emiliminin ve kist duvarına;sıvısına perfüzyonunun düşük oranlarda olmasıdır.

Güncel uygulanma alanları, cerrahiye uygun olmayan veya cerrahiyi reddeden hastaların yanında, cerrahi ve perkütan drenaj uygulamalarında sekonder hidatidoz ve/veya nükslerin önlenmesi amacına yöneliktir.

Albendazole

Benzoimidazol gurubundan geniş spektrumlu bir antihelmintiktir. Kimyasal formülü C12 H15 N3 O2 S'tir. Açık formülü ise metil 5 ;prophil;tiyo);2;benzoimidazolkarbamat'tır (Fig 5;12). Uzun yıllar antiparaziter veteriner ilacı olarak kullanılmıştır. Hidatik hastalık üzerine etkileri belirlendikten sonra insanlarda da kullanılmaya başlanılmıştır. Albendazol, mebendazole benzer etkilere sahip olmasına karşılık, hem emilimi, hem protoskolosidal hem de yan etkileri açılarından mebendazolden daha avantajlıdır. Albendazol sulfon ve albendazol sulfoksit olarak iki biyolojik metaboliti vardır. Esas aktif olanı albendazol sulfoksittir.

Kist duvarında adenosine trifosfat, piruvatkinaz, fosfoenolpiruvatkarboksikinaz, fumarat redüktaz ve malat dehidrogenazda azalmaya sebep olur Bu etkiler, parazitin glukoz alımını ve ATP yapımını azaltır ve glukojenini tüketerek ölümüne yol açar.[1,2]

Ayrıca, albendazolün, parazitte distal sitoplazmalarda vakuolizaasyon, mitokondrialarda artma, mikrotrikslerde kısmi kayıp, otofagosomlarda ve lipid depolanmasında artışa neden olduğu bildirilmiştir.[3] Keza albendazol uygulamasında intrakistik basınçta düşme olduğu da bildirilmiştir.[5]

Yayınlarda albendazol ile başarı oranları % 77,9;99 düzeyine kadar ulaştığı bildirilmesine karşılık; WHO;IWGE,[5] medikal tedavi ile başarının % 50 düzeyinde olduğunu bildirmiştir.

Horton,[6] çok merkezli araştırmasında albendazolün etkinliğini Avrupa'da%76.3, Amerika Birleşik Devletleri'nde %53, Avusturalya'da %47 olarak bildirmiştir. Serinin genelinde % 71.5' tur. Bu farklı sonuçta farklı protokollerin uygulanması etkendir. Bu çalışmada Avrupa kaynaklı 29 hastalık çalışmada nüks oranı % 13.8 bulunmuştur. Buna karşılık Morris'in 1989 çalışmasında 5 yıllık takiple medikal tedavinin nüks oranı % 22.7'dir.

Chai'nin[7] ve Liu'nun[8] çalışmalarında 10;12.5 mg/kg dozunda albendazol tedavisinde etkinlik % 97 ve % 88.7 olarak bildirilmiştir. Oral verilen albendazolün ancak % 5;10'u gastrointestinal

sistemden absorbe olur. Maksimal plazma konsantrasyonları 2;5 saatte oluşur. Serum yarılanma süresi 8;12 saattir. Plasma; kist sıvısı seviyeleri oranı 1/3;1/10, plasma; serebrospinal sıvı seviyeleri oranları 1/2;1/4'tür.[17,19] Mekanik ikterli hastalarda maksimal serum konsantrasyonu (Cmax) 2 kat artar. Keza maksimal konsantrasyona erişme süresi (Tmax) 10 saate, serum yarılanma süresi 31,7 saate kadar yükselir. Meulemans'ın,[12] çalışmasında albendazolün ve albendazol sulfoksitin karaciğer hücreleri ve safra da yoğun olarak bulunduğu bildirilmiştir. Bu, safra ile atıldığının göstergesi kabul edilmiştir (Tablo 2).

Tablo 2. Meulemans'ın çalışmasında albendazol ve albendazol sulfoksitin vücut sıvılarında dağılımı (ng/ml)[13]

	Albendazol	Albendazol sulfoksit
Serum	14.8	198.8
Safra	60	321.6
Kist duvarı	7	75.2
Kist sıvısı	6.1	187.6
Karaciğer	77	986

Kist hidatikte albendazol, 10;15 mg/kg dozlarında kullanılmaktadır. Bazı araştırıcılar tarafından günlük dozun ikiye bölünerek verildiği bildirilmesine karşılık (12 saatte bir), Cmax ve T ½ değerleri dikkate alınarak günlük dozun 3 veya 4 eşit parçaya bölünerek verilmesi daha uygundur.

İlacın uzun süre kullanımında, 30 gün ilaç;15 gün ara veya 30 gün ilaç; 30 gün ara şeklinde uygulama önerilmektedir. WHO, hastaların büyük kısmında 12 aya kadar uzayan tedaviye gerek olabileceğini bildirmiştir.

Albendazol uygulaması yalnız başına olabileceği gibi diğer yöntemlerle veya ilaçlarla kombine olarak ta uygulanabilmektedir. Prioperatif uygulamaları giderek yaygınlaşmaktadır. Deneysel ve klinik araştırmalarda, preoperatif albendazol tedavisinin kistlerde önemli ölçüde sterilizasyonu sağladığı gösterilmiştir. Burada sorun preoperatif uygulamanın süresidir. Kaynaklarda 3;7 günlük süre yeterli olarak bildirilmiştir. Postoperatif dönemdeki uygulama süresi de tartışmalıdır. Bir aylık periodu yeterli görenler olduğu gibi, 1 yıla kadar devamını öneren araştırıcılar da bulunmaktadır. Bizim serimizde, kist hidatik tanısı konulduğu anda albendazole başlanılmakta ve ameliyata kadar devam edilmektedir. Herhangi bir nedenle bu süre 30 günü geçecek olursa interval uygulanmaktadır. Postoperatif dönemde ise, başlangıçta serolojik testlerin negatifleşmesi esas alınırken, son 9 yıllık dönemde, ;özel durumlar dışında; 6 aylık uygulamayı yeterli görmekteyiz.

İlaç etkileşimleri

Albendazolün, tok karnına ve yağlı bir yemekle birlikte alınması; simetidin, kortikosteroidler ve prazikuantel ile birlikte alınması serum seviyelerini artırır. Metamizolle alımı ise seviyede (Cmax) düşmeye yol açar.

Yan etkiler

Benzoimidazol türevlerinin en sık görülen yan etkileri karaciğer fonksiyon testlerinde bozulma, nötropeni ve pansitopenidir. Bunların yanında bulantı, kusma, diare, karın ağrısı, ateş, kafa içi basınç artmasına bağlı baş ağrısı, baş dönmesi, meningismus, lökopeni, granulositopeni, pansitopeni, agranulositoz ve trombositopeni, öksürük, glomerulonefrit, makuler veya ürtikeryal deri döküntüleri, alopesi de görülebilir. Yüksek dozda teratojenik ekiye sahiptir. Deneysel çalışmalarda, uzun süreli kullanımında gonad ve karaciğer ağırlığında azalma, hepatositlerde stimulasyon, multinükleer oluşum ve vakuol sayısında artış, testislerde tubuluslerde dejenerasyon, deskuamasyon, spermatojenik aktivitede inhibisyon görülebileceği bildirilmiştir.[13,14]

30 mg/kg dozu sıçanlarda ve tavşanlarda teratojen etkiye sahiptir. Delatour,[15] 1983'te yaptığı çalışmada koyunlarda teratojenik dozun, albendazol için 40 mg/kg olduğunu bildirmiştir.

Praziquantel

Bir prazinoizokinolin bileşiği olan praziquantel geniş spektrumlu antisestodal (şeritlere etkili) bir ilaçtır. Formülü C19 H24 N2 O2'dir. Açık formülü 2;klorheksilkarbonil;1,2,3,6,7,11b;heksahidro;4H;pirazinol [2,1;a] isoquinoline;4;one'dır. Suda çok az eriyen praziquantel,etanol ve kloroformda kolaylıkla erir. % 1mg/kg lık solüsyonu kesin skolosidal etkiye sahiptir.

Anti parazitik etkisi ilk kez 1970'lerin başında saptanmıştır. Sestodlara ve trematodlara etkisi ise 1977'de gösterilmiştir. Ekinokokoziste kullanımı 1980'den sonradır. Ülkemizde kullanıma arz edilmemiştir.

Oral yolla alındığında % 80'i gastrointestinal sistemden absorbe olur. Praziquantel albendazolden daha az toksiktir ve daha iyi absorbe edilir.[16]

Parazitin glukoz alımını engeller ve glikojen depolarını tüketir. Aynı zamanda parazit hücresi içine Ca ++ iyonlarının geçişini arttırır. Böylece fagositozu hızlandırır. Yarı ömrü yaklaşık 3 saat kadar olup; ilk 24 saat içinde yaklaşık olarak % 80'i vücuttan atılır. Büyük oranda karaciğerde sitokrom P 450 vasıtasıyla mono;, di;, trihuroksile dönüştürülür. Sitokrom P 450'yi inhibe eden simetidin gibi ilaçlarla kullanıldığında kan düzeyi ve etkisi artar. Oral alımında absorbsiyonu hızlıdır. Maksimal konsantrasyon süresi 1;2 saattir. 40 mg/kg dozdan sonraki maksimal serum konsantrasyonu 200;2.000 ng/ml'dir.

Deneysel araştırmalarda 40;50 mg/kg/gün dozunda kesin protoskolosidal etkiye sahip olduğu gösterilmiştir. Taylor[17] ise, 10 µg/l praziquantel ve 500 µg/l albendazol sulfoksit skoleks viabilitesini büyük ölçüde azalttığını göstermiştir.

Morris,[18] 1986'da yayınlanan çalışmasında, 50 µg/l praziquantel solüsyonunun hızlı ve tam skolosidal etkiye sahip olduğunu bildirmiştir..

Urrea; Paris,[19] 2001'de yayınladığı deneysel çalışmasında, 600 mg/kg praziquantel dozunda bir aylık tedavinin kist gelişimini önemli düzeyde önlediğini gösterdi.

Günlük dozu 20;50 mg/kgolarak bildirilmektedir. Son yıllarda praziquantel'in albendazolle birlikte kullanımının daha yararlı olacağını ileri süren çalışmalar dikkati çekmektedir. Praziquantel+ albendazol kombinasyonunun etkinliği, Casado'ya,[20] göre % 97, Moreno'ya[21] göre ise % 100'dür.

Yan etkileri

Praziquantelin en sık görülen yan etkileri kramp tarzında karın ağrısı, karaciğer enzimlerinde yükselme ve baş ağrısıdır. Ayrıca, bulantı, kusma, iştahsızlık, ishal, halsizlik, ateş, myalji, baş dönmesi, uykuya eğilim, ürtiker, kaşıntı, cilt döküntüleri, miyalji, artralji, hipotansiyon ve kardiak aritmiye sebep olabilir.

Çok yüksek dozlarda (20;180 mg/kg) günlük olarak yapılan uygulamalarda alkali fosfatazda hafif artış gözlenebilir. Doz aşımında titremeler ve kasılmalar gözlenebilir. Spesifik bir antidotu yoktur.

Yüksek dozları teratojenik açıdan etkili olabilir. Önerilen dozlarda gebeler için güvenlidir.

Deksametazon'un praziquantelin serum konsantrasyonunu düşürebileceği bildirilmiştir.

İvermektin

Avermektinlerin derivesi olan ivermektin, geniş spektrumlu bir antiparaziterdir. Açık formülü 22,23;dihydroavermectin B1a ve en fazla % 20 oranında 22,23 dihydroivermectin B1b'dir.

İvermektin, nematod parazitlerin motorik ganglion sinapslarında ve nöromuskuler son plaklarında (artropodlar) gama amino butirik asit (GABA) salgısını artırmak suretiyle motorik sinir impulslarının geçişini engeller, parazitin felcine ve ölümüne sebep olur. Buna karşılık, ivemectin insanda kan/beyin bariyerini geçemediğinden zararsızdır. Bu etki diğer tüm antiparaziter ilaçlardan farklı olarak ivermektine özgüdür. Bu nedenle çapraz dirençlilik olgusuna rastlanmaz.

İvermektin gastrointestinal sistemden yüksek oranda ama yavaş emilir ve 4;8 saat içerisinde maksimum plazma konsantrasyonuna ulaşır. İvermektin beyin omurilik sıvısı dışında tüm vücut dokularına ulaşır ve özellikle karaciğer ve yağ dokusunda yüksek, kas dokusunda ise düşük konsantrasyonda bulunur. İlacın % 98'i safra yolu ve % 2'si de idrar yoluyla vücuttan atılır. Koyunlarda ilacın yarı ömrü (t 1/2) 2,7 gün olarak hesaplanmıştır. Bu özellik parazit türüne göre, ilacın etkisinin iki ila dört haftaya kadar devamını sağlayarak, hem iç hem de dış parazit mücadelesinin etkin şekilde yapılmasına imkân tanır.

Casado[22] 2002'de yaptığı deneysel çalışmasında, ivermektin, albendazol ve her ikisinin kombinasyonlarının protoskoleksler üzerine etkisini araştırmış; inkubasyondan 18 gün sonra albendazol için % 82.5, ivermektin için % 5 her ikisinin kombinasyonu için % 35 viabilite saptamıştır. Buna göre ivermektinin etkisi albendazolden daha yüksektir.

Cerrahi tedavi

Karaciğer hidatik kistlerinin mortaliteye neden olabilen acil yada elektif ameliyat sonrası ciddi komplikasyonları bulundugundan tedavide hala cerrahi yaklaşım çok önemlidir..

Son 30 yılda yaygınlaşan medikal tedavi, perkütan drenaj gibi seçeneklere karşın; hastalığın yol açtığı organ yıkımı ve tehlikeli komplikasyonları (pleuraya veya safra yollarına açılma, rüptür, kanama, akciğer;mide;duodenum;ince ve kalın barsaklar;büyük damarlar;medulla spinalise fistülleşme) infekte olma;abseleşme gibi komplikasyonları nedeniyle hidatik kistlerin temel tedavisi cerrahidir.

Medikal sanayide kaydedilen önmeli gelişmeler karaciğer kist hidatiklerin tedavisinde daha radikal girişimlerin yapılabilmesine olanak sağlamıştır.

Güncel cerrahi tedavi yöntemleri konservatif ve radikal olarak ikiye ayrılırlar. Konservatif veya radikal cerrahi girişim yöntemlerini seçiminde kistin sayısı, lokalizasyonu, yerleşim yeri, evresi etken olduğu kadar, hastanın yaşı, genel durumu da etken olur.

Konservatif tedavinin esası, kistin boşaltılması, skolekslerin ve kız vesiküllerin saçılmasının önlenmesi, hastalığa neden olan çimlenme zarının çıkarılması, kist boşluğu içinde kalabilecek canlı skolekslerin öldürülmesi ve kalan kist boşluğunun kapatılmasıdır. Bu amaçlarla, marsüpializasyondan hepatik lobektomiye kadar uzanan çok değişik tedavi yöntemleri uygulanmıştır. Bu amaçla yaygın kullanılan yöntemler omentoplasti ve kapitonajdır.[4,23-30] Tüp drenajı, ancak diğer tedavi yöntemlerinin uygulanamadığı vakalarda tercih edilmektedir. Kistojejunostomi de oldukça seyrek uygulanan bir yöntemdir.

Radikal cerrahi tedavi ise kistin tüm tabakaları ile birlikte çıkarılmasıdır. Bu işlem bazen çevredeki karaciğer dokusunu da kapsayabilir. Total kistoperikistektomi, segmentektomi, lobektomi, atipik hepatik rezeksiyon radikal tedavi yöntemleridir. Hidatik kistlerin endemik olduğu ülkelerde konservatif; seyrek görüldüğü bölgelerde ise radikal yöntemler tercih edilmektedir. Seçilmiş vakalarda, yeterli teknik ekipman ve deneyim ile radikal ve konservatif tedavi yöntemleri arasında belirgin fark yoktur.

Güncel olarak cerrahi tedaviyi ilgilendiren sorunlar şunlardır:

Saçılmanın önlenmesi

Hidatik sıvının mililitresinde yaklaşık olarak 400.000 skoleks bulunmaktadır. Bu rakam kist sıvısının bir damlası, en az 20.000 skoleks içerir. Bunların en az % 50'si canlıdır. Kist sıvısından pertoneal alana olabilecek 1 damla dahi saçılma, ciddi bir risktir. Saçılmaya bağlı oluşan kistler sekonder hidatidoz olarak adlanmaktadır. 1988'de yapılan bir araştırmada literaürdeki sekonder hidatidoz oranı % 4;11 olarak bildirilmiştir.[31-34]

Cerrahi tedavi yöntemleri sırasında saçılmanın önlenmesi amacıyla uygulanan yöntemler; başlıca; kist sıvısının peritoneal boşluğa sızmadan aspirasyonu, olabilecek saçılmaların geniş bir yayılım göstermeden protoskolosidal madde içeren solüsyonlarla dezenfeksiyonun sağlanmasıdır. Bu amaçla açık cerrahide başlıca şu yöntemler uygulanmaktadır:

1. Kistin açılarak doğrudan boşaltılması,
2. Kist içine trokarla girerek boşaltma,
3. Kistin enjektörle aspirasyonu ve kist içerisine protoskolosidal madde verilmesi,
4. Kist içeriğinin, germinatif membranı ve vezikülleri parçalayacak motora bağlı olan parçalayıcı aspiratörle boşaltılması,

Bu yöntemler arasında, eskiden beri bilinen ve ilk uygulananı, kist cidarının açılarak içeriğinin aspire edilmesidir. Özellikle tip 1 ve tip 2 kist hidatikte kist sıvısı rahatlıkla aspire edilir. Aspirasyona bağlı olarak kist içerisindeki basınç düştüğünden germinatif membran dekole olur. Daha sonra kistin açıldığı yerdeki yaranın genişletilmesiyle germinatif membran çıkarılır. Ancak bu yöntemde özellikle aspiratörün ilk olarak kist içerisine ilerlemesi esnasında bir miktar kist sıvısının bölgeye sızması kaçınılmazdır. Bu amaçla birçok araştırmacı protoskolosidal madde emdirilmiş spançları ameliyat sahasına sermek suretiyle saçılan skoleksler-in desenfeksiyonunu sağlamayı amaçlarlar.

Kistin doğrudan açılması şeklindeki uygulamada, saçılan materyalin dezenfeksiyonu için protosolosidal madde emdirilmiş spançlarla korumanın yanında, bazı ekoller ameliyat sahasını protoskolosidal solüsyonlarla yıkamaktadır.

Saçılmanın önlenmesi noktasında dikkate alınması gereken ikinci yöntem, trokar vasıtasıyla kistin aspirasyonudur

Bu yöntemde, kalın bir trokar ile (sıklıkla 5 ;6 mm çapında) kist içerisine girilir ve trokarın bağlı olduğu aspiratör vasıtasıyla, kist içeriği aspire edilir. Bu yöntemde de trokarın girişi ve aspirasyon sürecinde kenarlardan saçılma olasılığı bulunmaktadır.

Üçüncü yöntem kistin ponksiyonu ve içerisine protoskolosidal madde verilmesidir. Değişik araştırıcılar tarafından genişçe uygulanmaktadır. Ancak bu yöntemde dahi peritoneal boşluğa sızmanın tamamen önlenmesi mümkün olmamaktadır.

Açık cerrahide kistin boşaltılması için uygulanan diğer yöntem aspiratör ve parçalayıcı elemanların birlikte bulunduğu aletlerdir. Literatürde Saremi,[32] Sağlam[33,34] ve Avtan[35] tarafından belirlenen parçalayıcı aspiratörler kullanılmıştır. Parçalayıcı;delici ucun bağlı olduğu aspiratörün etkisi ile saçılma riski önemli ölçüde azalmaktadır.

Protoskolosidal solüsyonlar

Protoskolosidal solüsyonlar kist hidatik girişimlerinin vazgeçilmez bir parçasıdır. Boşaltılan kistin dezenfeksiyonu, saçılabilecek kist sıvısının veya veziküllerin sterilizasyonu, nükslerin ve sekonder

hidatidozun önlenmesi açısından son derece önemlidir. Bu sebepledir ki hidatik kist cerrahisiyle ilgili araştırmaların önemli bir bölümünü oluşturmaktadır.

İdeal bir protoskolosidal madde düşük konsantrasyonda ve kısa sürede skoleksleri öldüren, sistemik veya lokal yan etkileri bulunmayan veya minimal olan, kolay hazırlanabilen, sterilize edilebilen, ucuz bir madde olmalıdır.

Protoskolosidal amaçla ilk kullanılan madde formoldür. Dew[36] ve Deve'in[37] yaptıkları çalışmalar formolün yıllarca bu konuda tek solüsyon olarak kullanılmasına yol açmıştır. Geçen süreçte hipertonik glikoz solüsyonları, alkol, hipertonik NaCl (% 3;10;20), klorheksidin, setrimid, AgNO3, povidoniodine, alkol, % 3 H2O2, albendazol solüsyonu, iyot bileşikleri kullanılmıştır.[38-47] Halen dahi yeni yeni skolosidal maddeler önerilmektedir.

Kaustic sklerozan kolanjit

Safra yolları ile ilişkili kistlerde kullanılan protoskolosidal solüsyonların bilyer sisteme geçmesi veya doğrudan uygulanmasına bağlıdır. Radikal tedavisi olmayan mortel seyirli bir antitedir. İlk kez Warren tarafından 1966'da bildirmiştir. Klinik ve deneysel araştırmalarla konunun önemi vurgulanmıştır. "Caustic Sclerosing Cholangitis" tanısını koyabilmek için, 5 ana faktörün bulunması gerekir. Bunlar: "Karaciğer kist hidatiği için cerrahi girişim, kistin safra yollarına açıldığının görülmesi, protoskolosidal solüsyonların kist içine verilmesi, ameliyat sırasında safra yollarının normal olduğunun görülmesi, geç postoperatif dönemde safra yollarında darlık saptanması"dır.

Chapman,[48] Caustic Sclerosing Cholangitis'in mikroskopik bulguları olarak, "portal inflamasyon, safra kanalı proliferasyonu, safra kanallarında darlık, periduktal fibrozis, kupfer hücrelerinde hiperplazi, güve yeniği nekrozu ve fokal inflamasyon"u bildirmiştir.

Son 25 yılı aşan dönemde formol, hipertonik serum sale, setrimid, iyot bileşikleri, gümüş nitrat ve hatta hidrojen peroksitle yapılan deneysel çalışmalar, bu maddelerin safra yollarına verilmesi durumunda ;az veya çok; benzer değişikliklerin olduğunu göstermiştir. Skolosidal solüsyonlar içerisinde en yüksek risk taşıyanların formol, hipertonik salin ve alkol olduğu konusunda araştırıcılar hemfikirdirler.[49,55]

Videolaparoskopik tedavi

İlk kez 1985 yılında kolesistektomide uygulanan laparoskopik tedavi kısa sürede yaygınlaşmış ve diğer genel cerrahi girişimlerinde de uygulanır olmuştur. Kist hidatik tedavisinde laparoskopi, ilk kez 1992'de Kathkouda[55] tarafından uygulanmış; günümüze değin unroofing, evakuasyon+omentoplasti, kistoperikistektomi şeklinde uygulanmıştır. Son yıllarda segmenter heapatektomi veya lobektomi de bildirilmiştir.

Karaciğer kist hidatiklerinin laparoskopik tedavisinde standart bir teknikten söz edilemez. Söz gelimi, endikasyonları, saçılmanın nasıl önleneceği, evakuasyonun nasıl yapılacağı, kalan kist boşluğuna nasıl bir yöntem uygulanacağı tartışmalıdır. Zaten farklı yöntemler tarif edilmesinin sebebi de budur.

Erken evre, karaciğer dışına doğru gelişmiş, komplike ve kalsifiye olmayan kistler laparoskopik tedavi için uygundur. Karaciğer parenkiminde santral yerleşimli, kalın;kalsifiye duvarlı veya komplike kistler (enfeksiyon hariç) laparoskopik tedavi için uygun değildir. Keza posterior yerleşimli kistlerde de ulaşım sorunu yaşanmaktadır.

Saçılmanın Önlenmesi: Laparoskopik hidatik kist tedavisi için standard bir teknik tanımlanmamıştır. Uygulanabilecek yöntemler, kistin lokalizasyonu, evresi, sayısı, cerrahın deneyimi ve teknik imkanlara göre değişmektedir. Üç veya 4 trokar girişim için yeterli olmaktadır.

Drenaj ve evakuasyon sırasında, saçılmanın önlenmesi amacı ile açık cerrahide kullanılan parçalayıcı aspiratörlerin yanında özel boru;kanüllerle veya kist içerisine doğrudan giren trokarla boşaltma teknikleri de uygulanmıştır.[23,56-60]

Literatürde hidatik kistlerin laparoskopik tedavisi ile ilgili çok geniş seriler bulunmamaktadır. En geniş seriler henüz yüz dolayında hastadan oluşmaktadır Kaynaklardaki en geniş seri 108 vaka (4'ü dalak kist hidatiğidir) ile Khoury'ye aittir. Açığa dönüş oranları % 3;23 arasında değişmektedir.[24,61-69]

Karaciğer kist hidatiklerinin videolaparaskopik tedavisinde yönteme özgü morbidite bildirilmemiştir. Teorik olarak olması beklenen omuza vuran ağrı veya artan intraabdominal basınca bağlı dolaşım sorunları yok denecek kadar azdır. Genel morbidite ve mortalite oranları açık cerrahiye benzerdir.

İntraoperatif ultrasonografi

Satellit kistlerin ve/veya birden fazla kistlerin bulunduğu vakalarda, özellikle santral yerleşimli kistlerin mevcudiyetinde bazı kistlerin cerrahın gözünden kaçabilmesi mümkündür. Erken veya geç postoperatif dönemde saptanan böylesi lezyonlar, tedavi protokollerini zorlarken, cerrahlar içinde sıkıcı bir du-

Şekil 2. Minör açılmada (<5mm) fizyopatoloji. Germinatif membran, kist içi basıncın da etkisiyle fistülü tıkamaktadır. (A). Kistin drenajı sonrasında germinatif membranın basınçtan kurtulmasıyla (sıfırlanması) safra yolları içindeki basınç, safranın kist içine kaçmasına ve dolayısıyla drenden gelmesine yol açmaktadır. Postoperatif safra fistüllerinin sebebidir. (B)

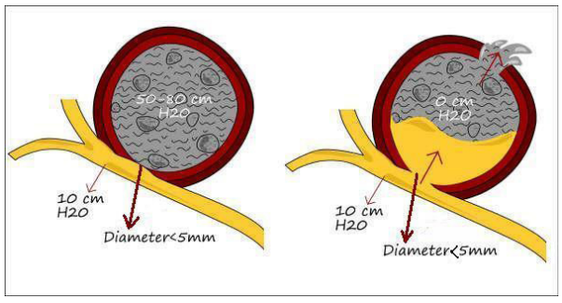

Şekil 3. Major açılmada fizyopatoloji. 80 cm su düzeyine kadar ulaşabilen kist içi basıncın karşısında 10 cm su basıncındaki safra yolları basıncı arasında gelişen 5 mm'den geniş ağızlaşmalarda kist içeriği safra yollarına geçebilmektedir.

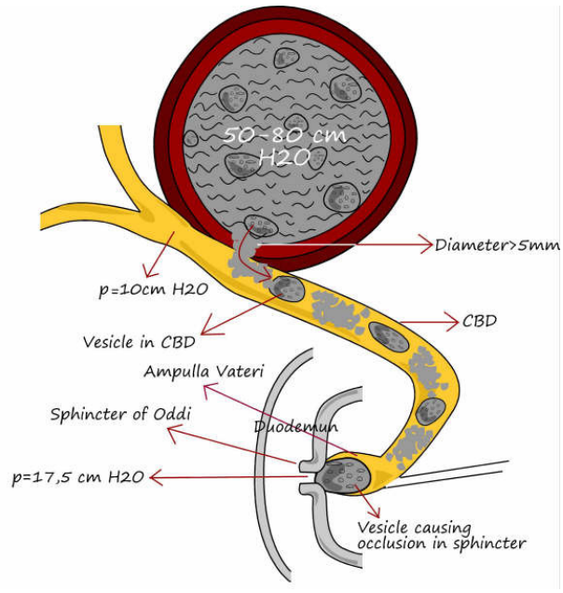

rum yaratmaktadır. Preoperatif US, CT ve MRI araştırmalarına rağmen bu durum maalesef risk olmaya devam etmektedir. Atlanılmış;gözden kaçan kistler olarak adlandırdığımız bu durum tüm cerrahlar için üzüntü vericidir. Gözden kaçmış ufak bir kistin bir sure sonra büyümesi ve klinik yakınmaya yol açması mümkün olabilir. Bu riski önlemek için, hidatik kist cerrahisinde intraoperatif ultrasonografi (IOUS) kullanımı gündeme gelmiştir.

IOUS karaciğerdeki tümörlerin, malformasyonların ve kistlerin tedavisinde yararlıdır. Safra yolları ile ilişkili olduğundan şüphelenilen kistlerde de faydalıdır. Keza intraoperatif olarak saptanmış santral yerleşimli kistlerde transparenkimal injeksiyonlarda yol gösterici olmaktadır.[31,32,70-73]

Safra yollarına açılma (fistülleşme)

Safra yollarına açılma, karaciğer hidatik kistlerinin en ciddi komplikasyonlarından biridir. Fizyopatolojileri ve klinikleri açısından farklılıklar gösteren iki şekli bulunmaktadır: Major ve minor açılmalar. Literatürde bu tanımlamalar için yerine "frank or simple communications" terimleri de kullanılmaktadır. Aralarındaki fark safra yollarına açılımın çapından kaynaklanmaktadır (Şekil 2;3) Beş mm'den geniş çaplı açılmalarda (major açılmalar) kist içeriği kolaylıkla safra yollarına geçebilmekte ve tıkanmalara yol açabilmektedir.

Safra yollarına açılma, büyük ve/veya multipl kistlerde daha sıktır. Minör açılmaların tüm kistlerin % 80;90'ında geliştiği ancak klinik belirti vermediği iddia edilmiştir. Tedavi görmeyen veya ihmal edilen kistler büyüdükçe minor açılmalar major hale gelmektedir. Kaynaklardaki oranı % 1;25 arasında değişmekle birlikte, gelişmekte olan ülkelerden verilen serilerde % 42;65 düzeylerine ulaşabilmektedir.[31,32,71,72] Hiler yerleşimli kistlerde görülme sıklığı artmaktadır.

Safra yollarına açılma genellikle canlı kistlerde görülür. Ancak safra ile karşılaşan vesikül ve skolekslerin öldüğü kabul edilir. Sorun, pre;, intra; veya postoperatif dönemlerde saptanan bilyer sisteme açılmaların tedavilerin yöntemidir. Bu konuda yaptığımız bir çalışmada belirlediğimiz ve uyguladığımız algoritm şekil 4'te verilmiştir.

Cerahi tedavi yönteminin seçimi, sarılığın bulunup bulunmadığına, koledokun genişliğine, orifisin görülüp görülmediğine, kist içeriğinin ekstrahepatik safra yollarında bulunmasına, kist içeriğinin safra ile boyalı olmasına, göre değişebilir. Dahası tüm bu araştırmalara karşın intrabilyer rüptürlerin büyük bir kısmı postoperatif biliyer fistüllerle ortaya çıkarlar. Bu nedenle, intrabilyer rüptüre olgularının çok dikkatli değerlendirilmesi gerekir. Özellikle normal çapta koledok bulunan olgularda girişim öncesi uygulanacak ERCP ve sfinkterotomi ciddî avantaj sağlayabilir.

İntraoperatif olarak kist içinden safra yollarına açılma görülürse, orifise konan suturle sorun halledebilir. Safra yollarında kist içeriği bulunmadığından emin olunabilinirse, bilyer ağaca yönelik girişim gerekmeyebilir. Ancak koledok genişlemişse ve içinde kist içeriği bulunursa, bilyodijestif anastomozlar uygun olacaktır. Normal çapta kloledokta kist içeriği bulunursa koledok eksplorasyonuna ilaveten t;drenajı veya sfinkterotomi sorunu çözer.[25-28,73-77]

Safra yollarına açılmış kist hidatiklerde kolanjit, klinik tabloyu ağırlaştıran bir diğer komplikasyondur. Cerrahi girişimlere antibiyotik tedavisi eklenmesini gerektirir.

Pre; veya intraoperatif olarak tanımlanamamış safra yollarına açılma olgularında postoperative dönemde inatçı safra fistülleri oluşabilir. Günlük 1000 ml'ye ukaşan ve uzun sure devam eden olgularda ERCP ve sfinkteroplasti tedaviye yardımcı olur. Bununla beraber postoperatif safra fistüllerinin büyük bölümünün

Şekil 4. Safra yollarına açılmış kistlerde algoritm

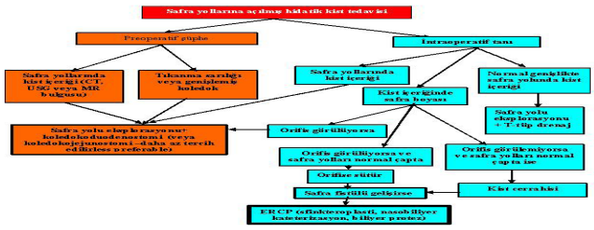

bir kaç haftada kendiliğinden kapanabileceği unutulmamalıdır. ERCP+sfinkterotomi ile önlenemeyen fistül sorunlarında, endoprotezlerin yararlı olduğu bildirilmiştir.[80-84]

Perkütan drenaj

Bin dokuz yüz seksenli yıllara kadar hidatik kistlerin ponksiyonu, kaçak ve sızma riski nedeniyle kaçınılan bir işlemdi. İlk kez 1981 yılında Niron ve Özer,[85] basit kist öntanısıyla yapılan bir hidatik kist ponksiyonunun sorunsuz gerçekleşmesi, tanı ve tedavi amaçlı ponksiyonların dayanağı olmuştur. Hidatik kistlerin perkütan drenajla tedavisine ait ilk klinik uygulamalar, 1983'te Saini[86] ve daha sonra 1985 Mueller[87] tarafından gerçekleştirilmiştir. O tarihlerden bu yana değişik yöntemler halinde uygulanmıştır:

A. Perkütan drenaj ve parçalayıcı aspiratör: Saremi tarafından 1992'de tarif edilmiştir.[32] Kistin perkütan yolla drenajının yanında jerminatif membranın parçalanarak çıkarılması esasına dayanmaktadır. Teknik güçlükleri nedeniyle fazla ilgi görmemiştir.

B. PAIR (Puncture;aspiration;injection;reaspiration): Kist kavitesinin US veya CT eşliğinde ponksiyonu, kist sıvısının aspirasyonu, yerine protoskolosidal solüsyon verilmesini ve reaspirasyonu içerir. İlk kez prospektif olarak bir seride uygulanması 1986'da Tunus'ta gerçekleşmiştir.

C. PAIR uygulaması şeklinde başlayıp, kist boşluğuna yerleştirilen kateterin bir veya birkaç gün kist boşluğunda tutulmasıdır.

D. DPIA (Double puncture;injection;aspiration): 3;8 aya kadar değişen sürede ponksiyon;injeksiyon ve aspirasyon işleminden oluşur.

Bahsi geçen bu dört yöntem içinde en sık uygulanan PAIR yöntemidir. Kısa süreli (iki;üç gün) kateterle drenaj uygulaması veya DPIA yöntemi de zaman zaman uygulanmasına karşılık PAIR perkütan drenajın yaygın kullanılan yöntemi olmuştur. WHO;IWGE, CE1, CE2 ve CE3 evrelerinde uygulanabileceği konsensus kararıdır.

Bunların haricinde, germinatif membranın çıkarılamaması, skolosidal solüsyonların kist sıvısıyla dilusyonuna bağlı konsantrasyonunun azalması diğer risk faktörleridir.

Komplikasyonları arasında kistobilyer fistüller, allerji, anaflaktik şok, en sık görülenleridir .Perkütan drenajın geç dönem sonuçları halen tartışmalıdır.[25,28-88]

Kist sıvısının aspire edilmesine karşın; yerinde bırakılan germinatif membranın taşıdığı nüks potansiyeli, tartışmalara yol açmaktadır. Saremi'nin bildirdiği, geminatif membran ve vesikülleri boşaltan alet de yaygın kullanıma kavuşmamıştır.

1983'te ilk perkütan aspirasyonu yayınlayan Saini ve Mueller'den[88] başlamak üzere, kaynaklarda geç dönem sonuçları yeterince açık değildir. Khuroo 1991'de ilk serisininin erken sonuçlarını bildirmesine karşılık, aradan geçen 17 yıl süresince yöntemin geç dönem sonuçlarını bildirmemiştir.[92,93] Değişik araştırıcılar tarafından perkütan drenaj sonrası, kistik kavitenin

1 yıl içinde semisolid bir kitle haline dönüştüğünün bildirilmesinin yanında; kistte küçülme ve/veya pseudotümör görünümü alarak iyileşme de bildirilmiştir.[76,94] Ancak bu sonuçlar üzerinde konsensus bulunmamaktadır. Yayınlardaki en uzun izleme süresine sahip çalışmalardan birine sahip olan Polat,[94] 43;62 ay izlediği hastalarda maksimal kavite küçülmesini yaklaşık yarı yarıya olarak vermiştir.

Sonuç olarak perkütan tedavi, Gharbi sınıflamasına göre tip I;III karaciğer kist hidatiklerinin tedavisinde alternatif bir yöntemdir.[76,94,95]

Teknik sorunlar

WHO;IWGE tarafından da belirlenen perkütan drenajın riskleri tablo 3'te özetlenmiştir.

Tip I ve II kistlerde kist sıvısının tamamının alınması genellikle mümkün olmamaktadır. Sıklıkla kist sıvısının ½ veya ¾'ü alınmakta; yerine ya ayni miktarda veya biraz daha az miktarda protoskolosidal solüsyon verilmektedir. Bu işlem sırasında gelişebilecek olayları şöylece özetleyebiliriz:

A. Santral yerleşimli kistlerde ponksiyon iğnesinin geçtiği karaciğer parenkimi kist sıvısının sızmasını engelleyebilir. Ancak sıklıkla karşılaşıldığı üzere, kistin karaciğer dışına doğru geliştiği hallerde ponksiyon sırasında kist sıvısının sızması kaçınılmazdır.

B. Germinatif membranın çıkarılmaması bir risktir.

C. Kist sıvısının aspirasyonu ile kist içi basınç düşer. Buna bağlı olarak; germinatif membranın dekole olması beklenir. Dekole olan germinatif membran, safrayollarına minör açılmış vakalarda safra fistülü gelişmesine yol açabilir.

D. Aspirasyon sonrası kist boşluğuna verilen protoskolosidal solüsyonun yoğunluğu, kist sıvısı ile dilusyona bağlı olarak, kullanılandan daha düşük olacaktır.

E. Kist boşluğuna verilen yoğun protoskolosidal solüsyon, germintif membranın dekolmanına bağlı olarak aktifleşen muhtemel intrabilyer rupturden safra yollarına kaçabilir. Perkütan drenaj uygulamalarında yaygın kullanılan skolosidallerden alkol ve hipertonik NaCl solüsyonları, "caustic sclerosing cholangitis"in en yaygın sebepleridir.

Tablo 3. WHO;IWGE'ye göre PAIR yönteminin riskleri

Ponksiyonun genel komplikasyonları (kanama, yumuşak dokuların mekanik lezyonları, infeksiyon)
Anaflaktik şok ve diğer allerjik reaksiyonlar
Saçılmaya bağlı sekonder hidatidosis
Safra yollarına açılmış kistlerde sklerozan kolanjit
İntrakistik basıncın ani düşmesine bağlı safra fistülü
Satellit;kız kistlerin devamı
Büyük kistlerde fazla miktarda alkol veya hipertonik salin kullanımına bağlı toksisiste

Kliniğimizde uyguladığımız protokolümüzde: Perkütan drenaj alternatif bir tedavi yöntemi olarak kabul edilmektedir.

Endikasyonlarımız:[96]

1. 'Cerrahi tedaviyi kabul etmeyen tip I ve II hastalar,
2. Cerrahi açıdan yüksek riske sahip hastalar,
3. Santral yerleşimli karaciğer kistlerinde girişim sırasında (intraoperatif drenaj+protoskolosidal enjeksiyonu),
4. Gözden kaçan (atlanılmış) kistler,
5. Postoperatif dönemde kist kavitesinde koleksiyon;infeksiyon gelişen hastalarda tanı ve tedavi amaçlı.

Kaynaklar

1. Feng JJ et al. Effects of mebendazole, albendazole and praziquantel on alkaline phosphatase, acid phosphatase and adenosine triphosphatase of echinococcus granulosus cysts harbored in mice. Chung;Kuo Yao Li Hsueh Pao; Acta Pharmacologica Sinica 1992; 13(2):497;501.
2. Xiao SH,Feng JJ, Guo HF, Jiao PY, Yao MY, Jiao W. Effects of mebendazole, albendazole and praziquantel on fumarate hydratase, pyruvate kinase and phosphoenolpyruvate carboxykinase of echinococcus granulosus cyst wall harbored in mice. Chung;Kuo Yao Li Hsueh Pao; Acta Pharmacologica Sinica 1994; 15(4): 69;72.
3. Casado A, et al. Phase II study of mitonafide in non;small cell lung cancer (NSCLC). Invest New Drugs. 1996;14(4):415;7.
4. Aktan AO, Yalın R. Preoperative albendazole treatment for liver hydatid disease decreases the viability of the cyst. Eur J Gastroenterol Hepatol 1996 Sep;8(9):877;9.
5. Horton RJ. Albendazole in treatment of human cystic echinococcosis: 12 years of experience. (Review) Acta Trop. 1997;(1) 64:79;93.
6. Chai J,et al. Observations on clinical efficacy of albendazole emulsion in 264 cases of hepatic cystic echinococcosis. Parasitology International 2004; (6)53:3;10.
7. Liu Y, Wang X, Wu J. Continuous long;term albendazole therapy in intraabdominal cystic echinococcosis. Chin Med J (Engl) 2000 Sep;113(9):827;32.
8. Wen H, Zhang HW, Muhmut M, Zou PF, New RR, Craig PS: Initial Observation on albendazole in combination with cimetidine for the treatment of human cystic echinococcus. Ann Trop Med Parasitol 1994 Feb;88(1):49;52.
9. Xiao SH, Feng JJ, Guo HF, Yao MY: Effects of mebendazole, albendazole and praziquantel on alanine aminotransferase and aspartate aminotransferase of echinococcus granulosus cyst wall harbored in mice. Chung;Kuo Chi Sheng Chung Hsueh Yu Chi Sheng Chung Pig Tsa Chih Chinese. Journal of Parasitology & Parasitic Disease. 1995;13(2):107;10.
10. Xiao SH, Yang YO, Guo HF, Zhang CW, Jiao PY, You JQ: Effects of mebendazole, albendazole and albendazole sulfoxide on glycogen contents of echinococcus granulosus cysts in infected mice. Chung;Kuo Yao Li Hsueh Pao 1990 Nov;11(6):546;9.
11. Meulemans A, Giovanangeli MD, Mohler J, et al. High performance liquid chromatography of albendazole and its sulfoxide metabolite in human organs and fluids during hydatidosis. J Liq Chromatogr 1984; 7(3): 669;80.
12. Morris DL. Albendazole treatment of hydatid disease;,follow;up at 5 years. Trop Doct. 1989; 19: 179;80.
13. Yetim I, Erzurumlu K, Hokelek M, Barıs S, Dervisoglu A, Polat C, Belet U, Buyukkarabacak Y, Guvenli A. The results of alcohol and albendazole injections in hepatic hydatidosis (An experimental study) J Gastroenterol Hepatol. 2005 Sep;20(9):1442;7.
14. Delatour P. Some aspects of the teratogenicity of veterinary drugs. Vet Res Com 1983; 7: 125;31.
15. Urea;Paris MA, Moreno MJ, Casado N, Rodriguez;Caabeiro F. Echinococcus granulosus: Praziquantel treatment against the metacestode stage. Parasitol Res 1999 Dec;85(12):999;1006.
16. Taylor DH, Morris DL. In vitro culture of Echinococcus multilocularis: protoscolicidal action of praziquantel and albendazole sulphoxide. Trans R Soc Trop Med Hyg. 1988;82(2):265;7.
17. Morris DL, Chinnery JB, Hardcastle JD: Can albendazole reduce the risk of implantation of spilled protoscoleces? An animal study. Trans R Soc Trop Med Hyg 1986;80(3):481;4.
18. Urrea;París MA, Casado N, Moreno MJ, Rodriguez;Caabeiro F. Chemoprophylactic praziquantel treatment in experimental hydatidosis. Parasitol Res. 2001 Jun;87(6):510;2.
19. Casado N, Urrea;Paris MA, Moreno MJ, Rodriquez;Caabeiro F. Combined praziquantel and albendazole chemoprophylaxis in experimental hydatidosis. Parasitology Research. 2001 Sep;87(9):787;9.
20. Moreno MJ, Urrea;París MA, Casado N, Rodriguez;Caabeiro F. Praziquantel and albendazole in the combined treatment of experimental hydatid disease. Parasitol Res. 2001 Mar;87(3):235;8.
21. Casado N, Moreno MJ, Urrea;París MA, Rodríguez;Caabeiro F. Could ivermectin have a synergic effect with albendazole in hydatidosis therapy? Parasitol Res. 2002 Feb;88(2):153;9.
22. Aarons B, Kune GA. A suction cone to prevent spillage during hydatid surgery. Aust. N.Z. J. Surg. 1983; 53(6):471–2.
23. Acarlı K. Controversies in the laparoscopic treatment of hepatic hydatid disease. HPB . 2004;6(4):213;21.
24. Acunaş B, Rozanes I, ÇelikB, Minareci O, Acunas G, Asper A, Ariogul O, Gokmen E. Purely cystic hydatid disease of the liver; treament with percutaneous aspiration an injection of hypertonic saline.Radiology . 1992 Feb;182(2):541;3.
25. Akhan O, Dincer A, Gököz A, Sayek I, Havlioglu S, Abbasoglu O, Eryilmaz M, Besim A, Baris I. Percutaneous treatment of abdominal hydatid cysts with hypertonic saline and alcohol. An experimental study in sheep. Invest Radiol. 1993 Feb;28(2):121;7.
26. Akhan O, Ozmen MN, Dinçer A, Göçmen A, Kalyoncu F. Percutaneous treatment of pulmonary hydatid cysts. Cardiovasc Intervent Radiol. 1994 Sep;Oct;17(5):271;5.
27. Akhan O, Ozmen MN, Dincer A, Sayek I, Göçmen A. Liver Hydatid Disease: Long;term Results of Percutaneous Treatment. Radiology. 1996 Jan;198(1):259;64.
28. Akkiz H, Akinoglu A, Colakoglu S, Demiryurek H, Yagmur O. Endoscopic management of biliary hydatid disease. Can J Surg. 1996 Aug;39(4):287;92.
29. Alfieri S, Doglietto GB, Pacelli F, Costamagna G, Carriero C, Mutignani M, Liberatori M, Crucitti F. Radical surgery for liver hydatid disease: a study of 89 consecutive patients. Hepatogastroenterology. 1997 Mar;Apr;44(14):496;500.
30. Minkari T. Karaciğer hidatik ve alveoler kist cerrahisi özellikleri. Türkiye Tıp Akademisi XXX. Türk Tıp Kongresi, Konya 2;5 Ekim 1988. (Ayrı Basım)
31. Saremi F. Percutaneous drainage of hydatid cysts: use of a new cutting device to avoid leakage. Am J Roentgenol 1992;158: 83;86.
32. Sağlam A. A new aspirator in the treatment of abdominal hydatid disease. National Surgery Congress, İstanbul, Abstract Book, 1992, p 370 (in Turkish).
33. Sağlam A. Karaciğer kist hidatiklerin laparoskopik tedavisi. T Klin Cerrahi 1997; 2(4): 82;9
34. Saglam A. Laparoscopic treatment of liver hydatid cysts. Surg Laparosc Endosc. 1996; 6:16;21.
35. Dew H. Operative treatment of hydatid cysts of the liver. Surg Gynecol Obstet 1929; 48:239.
36. Deve F. Sur la sterilisation du sable hydatique par les solutions formalees et par les solutionsıodees compte rendu de la soc Societe Biologie 1935;119:352.
37. Perez Fontana V. Formol and sodium chloride in the treatment of hydatid cyst. Dia Med. 1960 Apr 7;32:508;12.
38. Hankins JR. Management of complicated hepatic hydatid cysts. Ann Surg 1963;

158:1020;34.
39. Heslop JH: An assesment of efficacy of hydatidscolocidal agents used locally in surgery, New Zel J Surg, 1967; 37:205.
40. Hicken FN, Mc Allister JA, Carlquist J, Madsen F: Echinococcosis of the liver and lungs. Am J Surg, 1966; 112: 823.
41. Jakubowski MS, Barnard DE: Anaphylactic shock during operation for hydatid disease. Anesthesiology, 1971; 34:197.
42. Meymerian E, Luttermoser G, Frayha G, Schwabe C, Presscott B: Host;parasite relationships in echinococcosis. Ann Surg, 1963;158:211.
43. Sungur İ: Hidatik kistin cerrahi iyileştirilmesinde ideal skolosidal madde üzerine bir çalışma. Doçentlik tezi, Çukurova Tıp Fakültesi 1979.
44. Ergüney S: Hidatik kist cerrahisinde cetrimide ve H2O2'nin skolosid etkisi, Uzmanlık tezi.Cerrahpaşa Tıp Fakültesi Genel Cerrahi ABD,1986 İSTANBUL.
45. Yılmaz Z, Pekrü İ, Sözüer E, Kahya AH, Yeşilkaya A, Bengisu N: The formation of sclerosing cholangitis by scolocidal agents in rabbits. Turkish Journal of Surgery 1996; 9(6): 172;7. (in Turkish with an English abstract)
46. Erkol H, Perek S, Akalın G, Tunalı H, Sanal İ. The effects of scolosidal solution on the biliary ducts in rats. Journal of Current Surgery. 1993; 7(5):213;6.
47. Chapman RWC, Marborgh BA, Rhodes JM, et al: Primary sclerosing cholangitis: A review of its clinical feautures, clolangiography and hepatic histology. Gut 1980; 21(3):870;5.
48. Coşkun I, İrfanoğlu M.E, Uzunköy A, Özyılmaz F, Hatipoğlu RA, Kayapınar R: The effects of scolocidal solutions to bilier tract.Journal of Current Surgery 1992; 6(2):158;61. (in Turkish with an English abstract)
49. Belghiti J, Benhamou JP, Houry S, Grenier P, Huguier M, Fekete F: Caustic sclerosing cholangitis. Arch Surg, 1986 Oct;121(10):1162;5.
50. Grimaud J.C, Sastre B, Orsani P, Monges G, Treffot M.J, Monges A, Michotey G. Le role du formol dans la survenue de lesions sclerosantes des voies biliarise. J Chir 1984 Mar;121(3):163;9.
51. Languille O, Houry S, Huguier M, Belghiti J: Cholangite sclerosante secondaire a l'injectiondans les voies biliaires de serum sale hipertonique et de formol; Etude experimentale. Gastroent Clin Bio, 1984; 8:152;3.
52. Mirouze D, Bories G, Pomier;Layrargues G, Aubin JP, Marchal G, Michel H: Cholangite sclerosante secondaire a une formolisation accidentelle des voies biliaires chez 5 malades porteurs d'un kyste hydatique du foie (reproduction experimentalle).Gasatroent Clin Bio, 1983; 7:200;1.
53. Polo JR, Garcia Sabrado JL: Sclerosing cholangitis associated with hydatid liver disease. Arch Surg 1989; 124: 637;8.
54. Djilali G, Mahrour A, Oussedik T, Abad M,Bouguerra T, Nekrouf G, Belkaid M, Souilamas F:L'eau oxygen,le dans la chirurgiedu kiste hydatique. Press Med, 1983; 12: 235;7.
55. Kathkouda N, Fabiani P, Benizri E, Mouiel J: Laser resection of a liver hydatid cyst under videolaparoscopy. Br J Surg 1992 Jun;79(6):560;1.
56. Kayaalp C, Bostanci B, Yol S, Akoglu M. Distribution of hydatid cysts into the liver with reference to cystobiliary communications and cavity;related complications. Am J Surg 2003; 185(2):175;179.
57. Saidi F, Nazarian I. Surgical treatment of hydatid cysts by freezing of cyst wall and instillation of 0.5 per cent silver nitrate solution. 1971 Jun 17;284(24):1346;50.
58. Algın C, Taşdelen A, Paşaoğlu E. Karaciğer Kist Hidatiğine Laparoskopik Cerrahi Yaklaşım :Retrospektif Çalışma C. Ü. Tıp Fakültesi Dergisi 2003; 25:197;200.
59. Dervişoğlu A, Polat C, Hokelek M, Yetim I, Ozkutuk Y, Buyukarabacak Y, Erzurumlu K. Videolaparoscopic treatment of hepatic hydatid cyst. Hepato;Gastroenterology. 2005 Sep;Oct;52(65):1526;8.
60. Alper A, Emre A, Hazar H, Özden I, Bilge O, Acarlı K, Arıoğul O: Laparoscopic surgery of hepatic hydatid d isease: Initial reports and early follow;up of 16 patients. World J Surg 1995 Sep;Oct;19(5):725;8.
61. Berberoglu M, Taner S, Dilek ON, Demir A, Sari S: Gasless vs gaseous laparoscopy in the treatment of hepatic hydatid disease. Surg Endosc . 1999 Dec;13(12):1195;8.
62. Bickel A, Loberant N, Singer;Jordan J, Goldfeld M, Daud G, Eitan A: The laparoscopic approach to abdominal hydatid cysts:a prospective nonselective study using the isolated hypobaric technique.Arch Surg 2001; 136(7):789;95
63. Bickel A. Loberant N.Shtamler B. Laparoscopic treatment of hydatid cyst of the liver: initial experiencewith a small series of patients.Journal of Laparoendoscopic Surgery 1994 Apr;4(2):127;33.
64. Chowbey PK, Shah S, Khullar R, Sharma A, Soni V, Baijal M, Vashistha A, Dhir A: Minimal access surgery for hydatid cyst disease: laparoscopic, thoracoscopic, and retroperitoneoscopic approach. J Laparoendosc Adv Surg Tesch A 2003 Jun;13(3): 159;65.
65. Kayaalp C, Sengul N, Akoglu M. Importance of cyst content in hydatid liver surgery. Arch Surg 2002 Feb;137(2):159;63.
66. Khoury G. Geagea T. Hajj A. Jabbour;Khoury S. Baraka A. Nabbout G: Laparoscopic treatment of hydatid cysts of the liver.Surgical Endoscopy 1994 Sep;8(9):1103;4.
67. Mompean JAL, Paricio PP, Campos RR, Ayllon JG : Laparoscopic treatment of a liver hydatid cyst. Br J Surg 1993 Jul;80(7):907;8.
68. Seven R, Berber E, Mercan S, Eminoglu L, Budak D. Laparoscopic treatment of hepatic hydatid cysts. Surgery 2000 Jul;128(1):36;40.
69. Khoury G, Abiad F, Geagea T, Nabout G, Jabbour S: Laparoscopic treatment of hydatid cysts of the liver and spleen. Surg Endosc 2000 Mar;14(3):243;5.
70. Avgerinos ED, Pavlakis E, Stathoulopoulos A, Manoukas E, Skarpas G, Tsatsoulis P. Clinical presentations and surgical management of liver hydatidosis: our 20 year experience. HPB (Oxford) 2006;8(3):189;93.
71. De Werra C, Condurro S, Tramontano S, Perone M, Donzelli I, Di Lauro S,et al. Hydatid disease of the liver: thirty years of surgical experience. Chir Ital 2007 Sep;Oct;59(5):611;25.
72. Dervişoğlu A, Erzurumlu K, Taç K, Hökelek M, Arslan A. Should intraoperative ultrasonography be used routinely in hepatic hydatidosis. Hepato;Gastroenterology. 2002; 49 (47): 1326;1328.
73. Muftuoglu T, Koksal N, Topaloglu U. The role of omentoplasty in the surgical management of remnant cavity in hepatic hydatid cyst. HPB (Oxford). 2005; 7(3): 231–234.
74. Cirenei A, Bertoldi I. Evolutions of surgery for liver hydatidosis from 1950 to today: analysis of a personal experience. World J Surg 2001 Jan;25(1):87;92.
75. Örmeci N, Soykan I, Bektaş A, Sarıoğlu M, Palabıyıkoğlu M, Yaşa H, Dökmeci A. New Percutaneous Approach for the Treatment of Hydatid Cysts of the Liver.The American Journal Of Gastroenterology 2001 Jul;96(7):2225;30.
76. Bülbüller N, Ilhan YS, Kirkil C, Yeniçerioğlu A, Ayten R, Cetinkaya Z. The results of surgical treatment for hepatic hydatid cysts in an endemic area. Turk J Gastroenterol. 2006 Dec;17(4):273;8.
77. Ozmen V, Igci A, Kebudi A, et al. Surgical treatment of hepatic hydatid disease. Can J Surg 1992 Aug;35(4):423;7.
78. Silva MA, Mirza DF, Bramhall SR, Mayer AD, McMaster P, Buckels JAC. Treatment of hydatid disease of the liver. Evaluation of a UK experience. Dig Surg 2004;21(3):227;33
79. Minas M, Biluts H, Bekele A, Alemie M. Surgical management of 234 patients with hydatid disease: the Tikur Anbessa Hospital experience. Ethiop Med J 2007 Jul; 45(2):257;65. (Abstract).
80. Langer JC, Rose DB, Keystone JS, et al. Diagnosis and management of hydatid disease of the liver. A 15;year North American experience. Ann Surg 1984 Apr;199(4):412;7.
81. Tasev V, Dimitrova V, Draganov K, Bulanov D, Popadiin N, Gaĭdarski R. Hepatic echinococcosis: radical or conservative surgical treatment. Khirurgia (Sofia) 2002; 58(4): 10;3.
82. Yuksel O, Akyurek N, Sahin T, Salman B, Azili C, Bostanci H. Efficacy of radical surgery in preventing early local recurrence and cavity;related complications in hydatic liver disease. J Gastrointest Surg. 2008 Mar;12(3):483;9.
83. Gollackner B, Langle F, Auer H, Maier A, Mittlböck M, Agstner I, et al. Radical surgical therapy of abdominal cystic hydatid disease: factors of recurrence. World J Surg 2000 Jun;24(6):717;21.
84. Niron A, Özer H. Ultrasound appearances of liver hydatid disease. Br J Radiol 1981; 53(636):335;8.
85. Saini S, Mueller PR, Ferrucci JT Jr, Simeone JF, Wittenberg J, Butch RJ. Percutaneous aspiration of hepatic cysts does not provide definitive therapy. AJR Am J Roentgenol. 1983 Sep;141(3):559;60.
86. Mueller PR, Rawson SL, Ferucci JT Jr, Nardi GL. Hepatic echinococcal cyst: succesful percutaneous drainage. Radiology 1985 Jun;155(3):627;8.
87. Dwivedi M, Misra SP, Dwivedi S, Kumar S, Misra V. Percutaneous treatment of hepatic hydatid cysts using hypertonic saline. J Assoc Physicians India. 2002 May;50(5):647;50.
88. Brett PM, Fond A, Bretagnolle M, Valette PJ, Thiesse P, Lambert R,Labadie M. Percutaneous aspiration and drainage of hydatid cysts in the liver. Radiology 1988 Sep;168(3):617;20.
89. Dilsiz A, Açıkgözoğlu S, Günel E, Dağdönderen L, Köseoğlu B, Gündoğan AH. Ultrasound;guided percutaneous drainage in the treatment of children with hepatic hydatid disease. Pediatr Radiol 1997 Mar;27(3):230;3.
90. Khuroo MS, Zargar SA, Mahajan R. Echinococcus granulosus cysts in the liver: management with percutaneous drainage. Radiology 1991 Jul;180(1):141;5.
91. Khuroo MS, Dar MY, Yattoo GN, Zargar SA, Javaid G, Khan BA, Boda MI. Percutaneous drainage versus albendazole therapy in hepatic hydatidosis: a prospective, randomized study. Gastroenterology. 1993 May;104(5):1452;9.
92. Khuroo MS, Wani NA, Javid G, Khan BA, Yattoo GN, Shah AH, Jeelani SG. Percutaneous drainage compared with surgery for hepatic hydatid cysts. N Engl J Med. 1997 Sep 25;337(13):881;7.
93. Aygun E, Sahin M, Odev K, Vatansev C, Aksoy F, Paksoy Y, Kartal A, Karahan O. The management of liver hydatıd cysts by percutaneous drainage.Canadian Journal of Surgery 2001 Jun;44(3):203;9.
94. Polat K, Balik A, Oren D. Percutaneous drainage of hydatid cyst of the liver: long;term results. HPB (Oxford). 2002;4(4):163;6.
95. Bosanac ZB, Lisanin L. Percutaneous drainage of hydatıd cysts in the liver as a primary treatment: Review of 52 consecutive cases with long;term follow;up. Clinical Radiology 2000 Nov;55(11):839;48.
96. Erzurumlu K, Özkan K, Şahin M, Gök Y, Selçuk MB. Karaciğer kist hidatiği ve komplikasyonlarının tedavisinde perkütan drenaj yönteminin yeri. 3. Hepatopankreatobilier Bilimler Kongresi, 1;4 Kasım 1997, İzmir.