Congenital Cystic Adenomatoid Malformation of the Entire Lung

Tüm Akciğeri Tutan Konjenital Kistik Adenomatoid Malformasyon

Yaygın Adenomatoid Malformasyon / Common Adenomatoid Malformation

[1]Mahmut Tokur, [2]Naime Tokur

[1]Department of Thoracic Surgery. Kahramanmaraş Sütçü İmam University, Faculty of Medicine, Kahramanmaraş, Türkiye.

[2]Department of Pediatrics, Hospital of Obstetrics and Gynecology and Pediatrics, Kahramanmaraş, Türkiye.

Özet

Konjenital kistik adenomatoid malformasyon (KKAM), akciğerin hamartomatöz bir lezyonudur. Gebeliğin 6-8. haftasında proksimal hava yollarındaki matürasyon eksikliği ile distal alveol dokusunda genişleme söz konusudur.

Hastalığın kesin tanısı genellikle kitlenin cerrahi rezeksiyonu ve yapılan histopatolojik değerlendirme sonrasında konulur. Uygulanan cerrahi teknik kitlenin büyüklüğüne göre segmentektomiden pnömonektomiye kadar değişebilir. Genç erişkin ve çocukta görülen ve pulmoner rezeksiyon ile tedavi edilen hastalarda prognoz çok iyidir.

Altı yaşındaki erkek hasta doğumdan beri tekrarlayan akciğer enfeksiyonu öyküsü ile getirildi. Muayene ve radyolojik incelemeler sonucunda solda harab olmuş akciğer saptandı. Hastaya sol pnömonektomi uygulandı. Postoperatif histopatoloji KKAM ile uyumlu bulundu.

Bir akciğerin tamamını tutan KKAM olgusu çok nadir olduğundan hasta literatür bilgileri ile tartışıldı.

Anahtar Kelimeler

Konjenital Kistik Adenomatoid Malformasyon; Yaygın

Abstract

Congenital cystic adenomatoid malformation (CCAM) is a hamartomatous lesion of the lung. During the first 6-8 weeks of pregnancy, distal alveolar tissue enlarges due to the lack of maturation in proximal airways.

Final diagnosis of the disease is generally made after the surgical resection of the cyst and histopathological evaluation. Surgical techniques may vary from segmentectomies to pneumonectomies depending on the size of the cyst. The chances of obtaining positive prognosis are quite high in young adults, children, and in patients who are treated by pulmonary resection.

A six-year old male patient was presented with a recurrent history of lung infection since he was born. As a result of physical and radiological examinations, it was determined that his left lung was deteriorated. Hence, left pneumonectomy was performed. Postoperative histopathology showed an overlap with CCAM.

As CCAM is known to be a rare occurrence for an entire lung, information related to the patient literature was discussed.

Keywords

Congenital Cystic Adenomatoid Malformation; Common

DOI: 10.4328/JCAM.629 Received: 22.02.2011 Accepted: 20.03.2011 Publihed Online: 01.03.2013 J Clin Anal Med 2013;4(2):147-149

Corresponding Author: Mahmut Tokur, Department of Thoracic Surgery. Kahramanmaraş Sütçü İmam University, Faculty of Medicine, Kahramanmaraş, Türkiye.

Phone: +903442257575 Fax: +90344 2212371 E-mail: mahmuttokur@hotmail.com

Giriş

Konjenital kistik adenomatoid malformasyon (KKAM) sık görülen konjenital akciğer anomalileri içerisinde yer alır. Bronşioler maturasyon bozukluğu sonrasında terminal bronşiollerin aşırı büyümesi ile karakterizedir. Fetal hidrops, akciğer hipoplazisi, prematürite veya eşlik edebilen diğer sistem anomalileri ile birlikte fetal veya neonatal dönemde mortaliteye neden olabilmektedir.

Olgu Sunumu

Sık sık akciğer enfeksiyonu geçirmesi nedeniyle kliniğimize gönderilen altı yaşındaki erkek hasta solda harab olmuş akciğer görünümü nedeniyle yatırıldı.

Hikayesinde normal yolla, normal kiloda doğduğu ancak erken bebeklik döneminden itibaren sık sık akciğer enfeksiyonu tanısı ile tedavi gördüğü öğrenildi. Ailesi yaşıtlarına göre her zaman gelişme geriliği olduğunu belirtti.

Fizik muayenede; çomak parmak, solda yaygın kaba raller, bronkospazm ve pürülan balgam çıkardığı görüldü. Çekilen Toraks Tomografisinde sol akciğerin tamamını tutan bronşektazi görünümü vardı. Balgam kültüründe pseudomanas auriginosa üredi. Hastaya solda total bronşektazi ve harap olmuş akciğer ön tanıları ile bir süre medikal tedavi verilip sol pnömonektomi yapıldı. Postoperatif histopatoloji KKAM ile uyumlu bulundu. Spesmende kistik lezyonların en büyüğü 0,7 cm olarak ölçüldü.

Postoperatif üç yıldır takip edilmekte olan hastada, bu süre içerisinde yatarak tedavi gerektirecek akciğer enfeksiyonu gelişmemiştir. Hasta bu dönemde yaşına uygun büyüme persentilini yakalamıştır (%50-75 persentil).

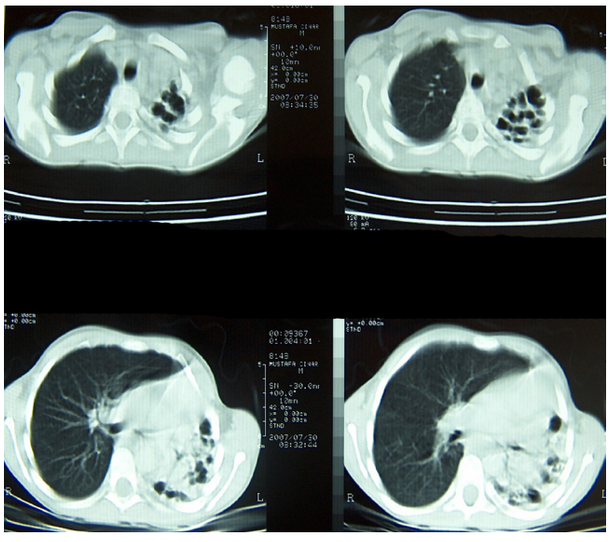

Resim 1. Preoperatif Toraks Tomografisi bulguları

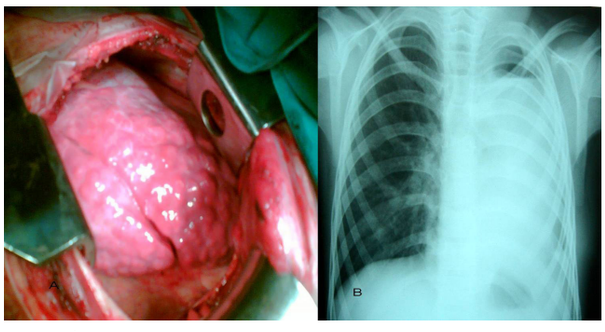

Resim 2. İntaroperatif görüntü ve postoperatif akciğer grafisi

Tartışma

Akciğerin hamartomatöz bir lezyonu olan KKAM, birbirleriyle ilişkili prolifere terminal bronşioller, kistik ve solid yapılar ile karakterize doğumsal bir anomalidir.[1]

İnsidansı 1/4000 ile 1/35000 olarak gösterilmiştir. Konjenital akciğer malformasyonlarının %25'ini ve konjenital kistik akciğer malformasyonlarının %95'ini oluşturur. Erkeklerde daha sık görülür.[1,2]

Etiyopatogenez henüz tam olarak açıklanamamıştır. Gebeliğin 6-8. haftasında proksimal hava yollarında maturasyon eksikliği ve distal alveol dokusunda genişlemenin olduğu bir embriyolojik gelişim bozukluğu sözkonusudur.[1,2]

Kistik yapıların duvarlarında kartilaj bulunmayıp, iç yüzeyleri küboidal veya kolumnar epitelle döşelidir.[3] Karakteristik olarak içinde kıkırdağı olmayan, kistik oluşumlardan solid bir kitleye kadar değişen şekillerde olabilirler. Bu kistik yapılar çevresinde sık olarak elastik lif artışı bir diğer morfolojik bulgudur. Yenidoğanlarda lezyonlu alanda inflamasyon pek görülmezken erişkinlerde sıkça saptanan bir bulgudur.[1]

KKAM Stocker ve ark.[4] tarafından klinik, makroskobik ve mikroskobik bulgular doğrultusunda 3 gruba ayrılmıştır.

Tip I formu % 50 oranında görülür. Kistlerin çapı 2-10 cm arasındadır. 1/3 olguda mukus salgılayan hücreler izlenebilir ve kist duvarı düz kas hücreleri de içerebilir.

Tip II formuna %40 oranında rastlanır. Çapları 1cm'den küçük multipl kistik yapılar vardır. Kist duvarı muköz hücreler veya kartilajinöz yapıları barındırmaz. Sıklıkla genitoüriner ya da gastrointestinal sistem (renal agenesis, konjenital diyafragma hernisi ve santral sinir sistemi anomalileri) gibi diğer konjenital anomalilerle birliktelik gösterir. Olgumuz tip II ile uyumluydu ancak ek malformasyon görülmedi.

Tip III formu ise %10 oranında bildirilmiştir. Çapları 2 mm'nin altında, silyalı ve nonsilyalı küboidal epitelle döşeli çok sayıda mikrokistik, çıplak gözle solid görünümlü olan ve geniş hacimlere ulaşabilen lezyonlardır.[1]

Lezyonlar genellikle tek akciğerde olup bilateral görülme sıklığı %2'dir. Tek taraflı olgularda da genellikle bir lob tutulumu (%95) vardır.[5] Miller ve ark.'na[6] göre üst ve alt loblar eşit oranlarda tutulurken orta lob tutulumu daha az oranlarda ortaya çıkmaktadır. Bizim hastamızda ise sol akciğerin tamamı tutulmuştu.

Hastalığın kesin tanısı genellikle kitlenin cerrahi rezeksiyonu ve yapılan histopatolojik değerlendirme sonrası konur.[7]

KKAM günümüzde antenatal ultrasonografi ile intrauterin dönemde saptanabilmektedir. Fetal hidrops, polihidroamnios, pulmoner hipoplazi ve mediastinal yer değiştirme sık rastlanan ikincil bulgular olup kötü prognostik faktörlerdir.[2,8] Olgumuzun antenatal dönem takiplerine ilişkin sağlıklı bilgi edinilememiştir.

KKAM yenidoğan ve sütçocuğunda solunum sıkıntısı, tekrarlayan akciğer enfeksiyonu ve pnömotoraksa neden olabilen bir konjenital pulmoner lezyondur. Çocukluk ve genç erişkin çağındaki olgular genellikle ateş ve pnömoni semptomları ile başvurur. Pnömoni tedavisini takiben radyolojik iyileşmenin olmaması önemlidir. KKAM'da rekürren akciğer enfeksiyonu önemli bir bulgudur.[5,8]

Erişkinlerde son derece seyrek görülen bu hastalığın ayırıcı tanısı içerisinde; pnömatosel, kistik bronşektazi, konjenital lober amfizem, intrapulmoner bronkojenik kistler gözönüne alınmalıdır. Pnömatoselde adenomatoid malformasyonda görülene benzer bir şekilde kompleks epitelyal ve stromal komponent mevcut değildir. Lober amfizemde kistler arası mesafede alveollere rastlanmaz. Operasyon sırasında tutulan loba sistemik dolaşımdan gelen anormal bir arter görülmez ise pulmoner sekestrasyon

ekarte edilebilir. Ayırıcı tanılar arasında yer alan intrapulmoner bronkojenik kist ise hiler bölge yerleşimi, soliter oluşu, duvarında kıkırdak içermesi ve alveoller ile direkt bir bağlantılarının olmayışı ile ayırt edilebilirler.[1]

İntrauterin 32. haftadan önce tespit edilen ve hidrops gelişmiş KKAM olgularında fetal cerrahi prosedürler, 32. haftadan sonraki hidropik olgularda ise erken doğum veya uterus dışında fetüse cerrahi girişim ile kist eksizyonu önerilmektedir.[9]

Genç erişkin ve çocukta görülen ve pulmoner rezeksiyon ile tedavi edilen hastalarda prognoz çok iyidir. Uygulanan cerrahi teknik kitlenin büyüklüğüne göre lobektomiden pnömonektomiye kadar değişebilir. Bir lobdan fazla tutulum varsa (diffüz tutulum haricinde) pnömonektomi yerine lobektomi ile birlikte diğer lobdaki patolojik bölgeye wedge rezeksiyon yapılarak sağlam olan akciğer bölgeleri korunmalıdır.[2,7]

Sonuç olarak; oldukça seyrek görülen KKAM; yenidoğanlarda fonksiyonel akciğer dokusuna bası sonucu fatal solunum güçlüğüyle, genç erişkinde ise rekürren akciğer enfeksiyonlarıyla kliniğe gelmektedir. Bu nedenle sık akciğer enfeksiyonu öyküsü olan, radyolojik olarak multipıl kistik oluşumlar içeren lezyonlarda KKAM akılda tutulmalı ve cerrahi planlanmalıdır.

Kaynaklar

1. Avitabile AM, Greco MA, Hulnick DH, Feiner HD: Congenital cystic adenomatoid malformation of the lung in adults. Am J Surg Pathol 8:193-202,1984.
2. Wilson RD, Hedrick HL, Liechty KW, et al. Cystic adenomatoid malformation of the lung: Review of genetics, prenatal diagnosis, and inutero treatment. Am J Med Genet
2006; 140: 151-5.
3. Reynaulds M. Congenital lesions of the lung. In : Shields TW (eds). General thoracic surgery. Philadelphia: Williams & Wilkins; 1994: 870-4.
4. Stocker JT, Madwell JE, Drake RM. Congenital cystic adenomatoid malformation of the lung: Classification and morphologic spectrum. Hum Pathol 1977; 8: 155-71.
5. Green TP, Finder JP. Congenital Disorders of the Lung. In: Behrman RE, Kliegman RM, Jenson HB (Eds). Nelson Textbook of Pediatrics. 17th Edition. Philadelphia: WB Saunders, 2004: p. 1424.
6. Miller RK, Sieber WK, Yunis EJ: Congenital adenomatoid malformation of the lung. A
report of 17 cases and review of the literature. In: Pathology Annual (Part1) Edited by Sommers SC, Rosen PP. New York, Appleton Century Croft,1980, pp:387-407.
7. Cacciari A, Ceccarelli PL, Pilu GL, Bianchini MA, Mordenti M, Gabrielli S, et al. A series of 17 cases of congenital cystic adenomatoid malformation of the lung: Management and outcome. Eur J Pediatr Surg 1997;7:84-9.
8. Lujan M, Bosque M, Mirapeix RM, et al. Late-onset congenital cystic adenomatoid malformation of the lung: Embryology, clinical symptomatology, diagnostic procedures,
therapeutic approach and clinical follow-up. Respiration 2002; 69: 148-54.
9. Sugiyama M, Honna T, Kamii Y, Tsuchida Y, Kawano T, Okai T, et al. Management of prenatally diagnosed congenital cystic adenomatoid malformation of the lung. Eur J Pediatr Surg 1999;9:53-7.