A Rare Benign Subcutaneous Tumor: Pilomatricoma of the Forearm

Nadir Görülen Benign Kutanöz Tümör: Önkol Yerleşimli Pilomatriksoma

Önkol Yerleşimli Pilomatriksoma/ Pilomatricoma of the Forearm

[1]Fatma Bilge Ergen, [2]Fuat Özkan, [3]Gürsel Leblebicioğlu
[1]Department of Radiology, Hacettepe University, Faculty of Medicine, Ankara. Türkiye.
[2]Department of Radiology, Kahramanmaraş Sütçü İmam University, Faculty of Medicine, Kahramanmaraş, Türkiye.
[3]Department of Orthopedics and Traumatology, Hacettepe University, Faculty of Medicine, Ankara, Türkiye.

Makale 27 - 31 Ekim 2007 de Antalya'da yapılan 28. ulusal radyoloji kongresinde poster olarak sunulmuştur.

'Sol ön kolda 1 yıl önce ortaya çıkan şişkinliğin giderek büyümesi ve renk değişikliği olması üzerine doktora başvurulan 5 yaşındaki erkek olgunun yapılan fizik muayenesinde sol ön kolda ağrılı mobil olmayan yaklaşık 1.5 cm çapında kitle saptandı. Eksizyonel biyopsi öncesi çekilen MRG'de 10x17x18 mm boyutlarında, T1 ağırlıklı (T1A) serilerde kastan minimal hiperintens (Resim 1a,2a), T2 ağırlıklı (T2A) yağ baskılı serilerde içinde hiperintens yamalı alan ve çevre subkutan dokuda peritümöral çizgilenmeler izlenen kitle izlendi (Resim 3). Kontrast sonrası T1A yağ baskılı görüntülerde bu yamalı alanın ve lezyon periferinin çizgisel tarzda opaklaştığı saptandı (Resim 1b,2b). Eksizyonel biyopsi sonucu pilomatriksoma olarak geldi. Pilomatriksoma (Malharbe'nin kalsifiye epitelyoması) kıl folikül orjinli nadir benign bir tümördür. Bu tömörlerin büyük çoğunluğu baş ve boyun yerleşimli iken nadir olarak da üst ekstremiteden köken alabilir. Bu nedenle üst ekstremite subkutan yerleşimli lezyonların ayırıcı tanısında pilomatriksoma da düşünülmelidir. Lezyonun karekterizasyonu açısından pilomatriksomanın kendine özgü MRG özelliklerinin bilinmesi tanı açısından faydalıdır.

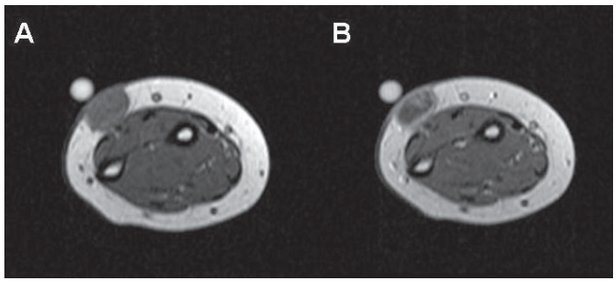

Resim 1. Transvers T1A görüntüde lezyon kasa göre minimal hiperintens izlenmekte olup(a), kontrast sonrası aynı düzeyden geçen kesitte lezyon periferinin ve lezyon içindeki yamalı alanın opaklaştığı görülmektedir (b).

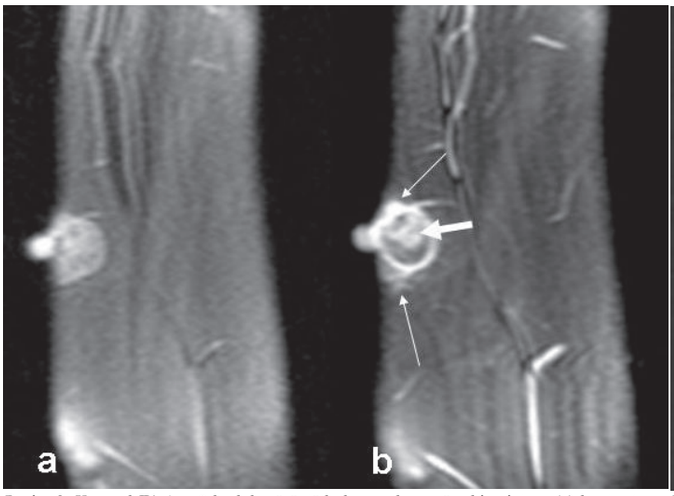

Resim 2. Koronal T1 A yağ baskılı görüntüde lezyon kasa göre hiperintens (a) kontrast sonrası ise yamalı alanın (kalın ok), lezyon periferinin ve peritümoral çizgilenmelerin (ince ok) opaklaştığı izlenmektedir (b).

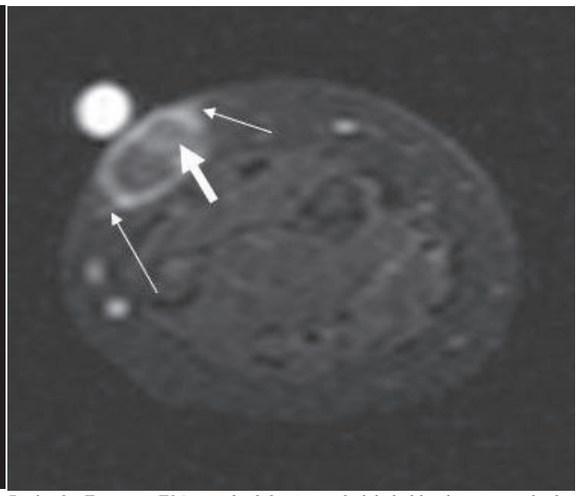

Resim 3. Transvers T2A yağ baskılı görüntüde içinde hiperintens yamalı alan (kalın ok) ve peritümöral çizgilenmeler görülmektedir (ince oklar).

DOI: 10.4328/JCAM.855 Received: 13.11.2011 Accepted: 23.11.2011 Publihed Online: 01.03.2013 J Clin Anal Med 2013;4(2):167
Corresponding Author: Fuat Özkan, Department of Radiology, Kahramanmaraş Sütçü İmam University, Faculty of Medicine, Kahramanmaraş, Türkiye.
T.: +905307775440 F.: +903442212371 E-mail: drfozkan@yahoo.com