Tracheobronchopathia Osteochondroplastica: MDCT Findings

Trakeobronkopati Osteokondroplastika: ÇKBT Bulguları

Rahşan Göçmen[1], Yakup Yeşilkaya[2], Melih Topçuoğlu[1]
[1]Hacettepe Üniversitesi Tıp Fakültesi, Radyoloji Bölümü, Ankara, [2]Erzincan Asker Hastanesi, Radyoloji Bölümü, Erzincan, Türkiye

Sayın Editör;

Elli beş yaşında kadın hastaya nefes darlığı ve süperior vena kava sendromu ön tanısıyla toraks bilgisayarlı tomografi tetkiki yapıldı. Hastanın hikayesinde uzun süredir guatr nedeniyle takip edildiği ve ara ara endokrinoloji polikliniğine ayaktan kontrole gittiği öğrenildi. Yaklaşık 5-6 ay önce başlayan nefes darlığı, boyun ve sağ kolundaki şişliğin son birkaç günde giderek artması üzerine yapılan ÇKBT (çok kesitli bilgisayarlı tomografi) tetkikinde tiroid bezinin sağ subklavian vene bası yaptığı ve eş zamanlı insidental trakea ve her iki ana bronş duvarında yaygın kıkırdak ve kemikle eşdeğer dansitede kalsifikasyonlar dikkati çekti (Resim 1). Hastanın sağ kol ve boyundaki şişliğin guatr'a bağlı sağ subklavian ven basısı nedeniyle oluştuğu anlaşıldı ve aynı zamanda ÇKBT tekikindeki yoğun trakeal ve bronş duvarı kalsifikasyonları nedeniyle trakeobronkopati osteokondroplastika tanısı konuldu. Hasta ileri tetkik ve tedavi için başka bir hastaneye gitmek istediğini bildirdi.

Trakeobronkopati osteokondroplastika (TO) büyük havayollarını tutan nadir, yavaş ilerleyen iyi huylu bir hastalıktır. Trakea ve ana bronşlarda submukozal yerleşimli çok sayıda kemik ve kıkırdak dokusu içeren nodüllerle karakterizedir. TO'nın etiyolojisi tam olarak belli değildir. Konjenital deformite, kronik infeksiyon, kimyasal veya mekanik irritasyon, metabolik ve dejeneratif bozukluklar, primer trakeobronşiyal amiloidoz neden olarak gösterilmiş, fakat hiçbiri kesin olarak ispatlanamamıştır[1-4]. Ayırıcı tanıda amiloidoz, endobronşial sarkoidoz, kalsifik tüberküloz, papillomatozis, tekrarlayan polikondrit ve Wegener granülomatozisi gibi hastalıklar düşünülülebilir[2,4]. Genellikle asemptomatiktir fakat semptomatik olduğunda en sık nefes darlığı, ses kısıklığı, prodüktif öksürük, tekrarlayan pulmoner infeksiyonlar ve hemoptizi ile prezente olurlar [2-4]. Olguların çoğu pulmoner patolojilerin değerlendirilmesi için yapılan bilgisayarlı tomografi ve bronkoskopi gibi tetkikler sırasında tesadüfen tanı alırlar. Bizim olgumuzda da nefes darlığı ve süperior vena kava sendromu şüphesiyle çekilen ÇKBT tetkikinde tesadüfen tanı konulmuştur. Literatürde çok sık karşılaşılan bir durum olmamakla birlikte son yıllarda bronkoskopi ve ÇKBT'nin klinikte daha çok kullanılmasıyla bu hastalığın tanısında da artış sözkonusudur. Ülkemizde Süreyyapaşa Göğüs Hastalıkları Hastanesinde yapılan 20 bin üzerindeki bronkoskopide 3 olgu, İzmir Dr.Suat Eren Göğüs hastalıkları hastanesinde yapılan 30 binin üzerindeki bronkoskopide toplam 5 olgu saptandığı bildirilmiştir [5]. Bronkoskopi, trakeal hastalıkların tanısında sık kullanılmakta ve eş zamanlı biyopsi alabilme avantajıyla günümüzde ön plandaki tanı aracı olmayı sürdürmektedir. Bronkoskopi ile bazen bilgisayarlı tomografi tetkikinde gözden kaçabilen trakeobronkopati osteokondroplastika' ya özgü kalsifiye olmamış milimetrik noduler tümsekler daha kolay saptanabilmektedir. Bununla birlikte günümüzde ÇKBT teknolojisi hızla ilerlemektedir ve ince kesit alabilme, tetkikin kısa sürede hızlı yapılışı, yüksek kalitede multiplanar rekonstrüksiyon yapabilme avantajı ve sanal bronkoskopi gibi özellikleriyle noninvaziv bir tanı aracı olarak yerini almaktadır. Bunun yanında ÇKBT tetkiki sırasında eş zamanlı akciğer parankimide değerlendirilmekte ve olası parankimal patolojilerde ekarte edilebilmektedir. Özellikle trakea patolojisi araştırırken trakeal darlığa bağlı distal akciğer parankimindeki atelektazi, kollaps veya konsolidasyon alanı da rahatlıkla değerlendirilebilir [3]. Trakeal patolojilerin değerlendirilmesinde ÇKBT multiplanar reformatlar sayesinde yüksek tanısal kalitede görüntüler sağlamaktadır ve noninvaziv inceleme metodu olması nedeniyle tercih edilebilir.

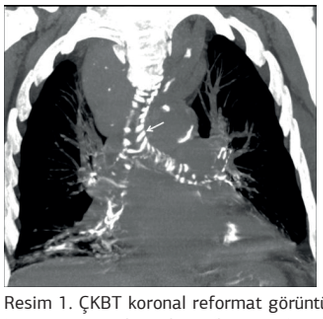

Resim 1. ÇKBT koronal reformat görüntüde trakea ve ana bronşların (beyaz ok) yoğun kalsifikasyonu izlenmektedir.

Referanslar

1. Üstünsoy H, Şenkaya I, Burma O ve ark. Trakeobronkopatia osteokondroplastika. Tüberküloz ve Toraks Dergisi 1999;47: 104-6.
2. Akyol MU, Martin AA, Dhurandhar N, Miller RH. Tracheobronchopathia osteochondroplastica: A case report and a review literature. Ear Nose Throat J 1993; 72:347-50.
3. Zack JR, Rozenshtein A. Tracheobronchopathia Osteochondroplastica: report of three cases. J Comput Assist Tomogr 2002; 26: 33-36.
4. Sakula A. Tracheobroncpohathia osteoplastica: It's relationship to primary tracheobronchial amyloidosis. Thorax 1968; 23: 105-10.
5. Polat G, Büyükşirin M, Ünalmış D, Kalenci S, Yücel N, Tibet G. Trakeobronkopati osteokondroplastika: Olgu sunumu. İzmir Göğüs Hastanesi Dergisi 2006;10 (3):79-82.

DOI: 10.4328/JCAM.920 Received: 15.02.2012 Accepted: 22.02.2012 Printed: 01.03.2013 J Clin Anal Med 2013;4(2):166
Corresponding Author: Yakup Yeşilkaya, Erzincan Asker Hastanesi, Radyoloji Bölümü, Türkiye.
T.: +90 4462234102 F.: +90 4462235835 E-Mail: dryakup23@hotmail.com