Inflammatory Myofibroblastic Tumor of the Bladder

Mesanenin İnflamatuar Miyofibroblastik Tümörü

Miyofibroblastik Tümör / Myofibroblastic Tumor

Ali Sarıbacak[1], Levend Özkan[2], Melih Çulha[2], Kürşat Yıldız[3]
[1]Clinic of Urology, Yerköy State Hospital, Yozgat, Türkiye.
[2]Department of Urology, Kocaeli University Faculty of Medicine, Kocaeli, Türkiye.
[3]Department of Pathology, Kocaeli University Faculty of Medicine, Kocaeli, Türkiye.

Özet

Mesanenin inflamatuar miyofibroblastik tümörü (İMT) nadir görülmekle birlikte embriyonel rabdomyosarkom ve leiomyosarkomdan ayrımı radikal girişimlerden kaçınılması açısından önemlidir. Bu yazıda, 32 yaşında makroskopik hematüri ile başvuran ve İMT tanısı konulan bir hastanın ilginç sistoskopik görünümü ve tedavisi sunulmuştur.

Anahtar Kelimeler

Hematüri; İnflamatuar Miyofibroblastik Tümör; Mesane

Abstract

Inflammatory myofibroblastic tumor (IMT) of the bladder is a rare entity, its differentiation from embryonal rhabdomyosarcoma and leiomyosarcoma is essential to avoid radical interventions. We report the interesting cystoscopic appearance and treatment of an IMT case in a 32-years-old patient, presented with macroscopic hematuria.

Keywords

Bladder; Hematuria; Inflammatory Myofibroblastic Tumor

DOI: 10.4328/JCAM.656 Received: 24.03.2011 Accepted: 01.04.2011 Publihed Online: 01/05/2013 J Clin Anal Med 2013;4(3):236-237
Corresponding Author: Ali Sarıbacak, Clinic of Urology, Yerköy State Hospital, Yozgat, Türkiye.
Phone:+90354 5162470 (4031) GSM:+905327086077 Fax:+903545166147 E-mail:saribacak@gmail.com

Giriş

Mesanenin inflamatuar miyofibroblastik tümörü (İMT) ilk kez 1980 yılında Roth tarafından tariflenmiştir.[1] Tümör daha çok genç erişkinlerde olmakla birlikte her yaşta görülebilir. Bazı yazarlar tekrarlayan İMT olguları bildirmiş, ancak bugüne kadar metastaz rapor edilmemiştir.[2]

Olgu Sunumu

Özgeçmişinde tip 1 diyabet tanısı dışında özellik bulunmayan 32 yaşında erkek hasta makroskopik, pıhtılı hematüri, sık idrara gitme ve geceleri idrara kalkma şikâyetleri ile kliniğimize başvurdu. Ayrıntılı anamnez sonucunda hematürinin pıhtısız olarak 2 ay kadar önce başladığı, daha önce başvurduğu merkez tarafından önerilen florokinolon grubu antibiyotik tedavisi ile iyileşme olmadığı ve ek şikâyetlerinin de yakın zamanda başladığı öğrenildi. Yapılan idrar tahlilinde silme eritrosit, transabdominal ultrasonografide ise mesane ön duvarında kalınlaşma ve şüpheli kitle lezyon izlendi. Sistoskopik incelemede mesane önüst kesiminde 2x2cm boyutlu, silindirik şekilde, üzerinde inflamatuar hiperemik alanlar bulunan solid lezyon görüldü (Resim 1) ve aynı seansta 26F rezektoskop ile rezeke edildi. Patolojik incelemede yüzey epiteli altında karmaşık düzenleme gösteren hafif iri çekirdekli iğsi hücreler arasında dağınık lenfosit infiltrasyonu görüldü (Resim 2). İmmünohistokimyasal incelemede, mesane mukozasını örten birkaç sıralı urotelyum altında tümörü oluşturan iğsi hücrelerde vimentin ile diffüz kuvvetli sitoplazmik boyanma izlendi (Resim 3) ve olgu mesanenin inflamatuar miyofibroblastik tümörü olarak rapor edildi. Operasyon sonrasında şikâyetleri geçen hastanın 24 aylık kontrolünde nüks izlenmedi.

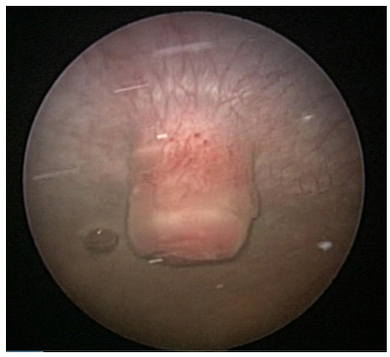

Resim 1. Tümörün sistoskopik görünümü

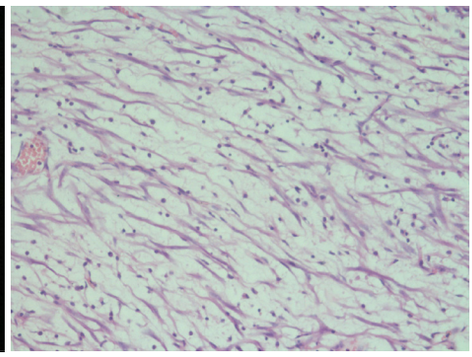

Resim 2. Prolifere miyofibroblastik hücreler ve arada lenfositler izlenmektedir. (Hematoksilen – Eozin. X200 büyütme)

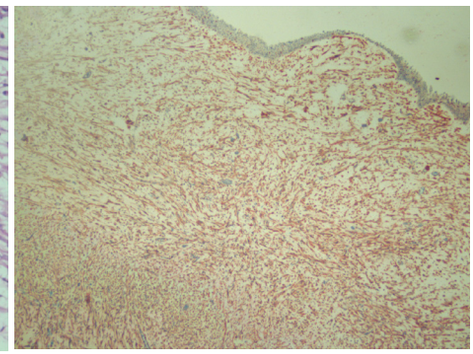

Resim 3. İğsi hücrelerde vimentin ekspresyonu (X40).

Tartışma

İnflamatuar miyofibroblastik tümörler mesane dışında akciğer, dalak, pankreas, karaciğer, kolon, meme, spermatik kord, prostat, periferal sinirler, yumuşak doku ve orbitada görülebilir.[3] Tümörün histolojik bulguları üriner sistemde ilk kez 1980 yılında, Roth tarafından 32 yaşındaki bir kadın hastada mesanede sıra dışı psödosarkomatöz olgu olarak rapor edilmiştir.[1] İnflamatuar miyofibroblastik tümör terimini ise 1990 yılında Pettinato ve arkadaşları, 20 vakalık akciğer psödotümörü serisi ile ortaya koymuştur.[4]

İMT'de en sık görülen semptom hematüridir. Buna alt üriner sistem semptomları ve karın ağrısı eşlik edebilir. Muayenede nadiren ele gelen kitle palpe edilebilir.[2] Sigara kullanımı, mesane enstrümantasyonu ve jinekolojik operasyonların İMT etyolojisinde rol oynadığı rapor edilmiştir.[5] Tümör boyutu 1,5cm ile 13 cm arasında olabilir.[2] Metastaz potansiyeli bulunmasa da nüks eden olgular ileri takip ve tedavi gerektirir. Nadir de olsa İMT ile eşzamanlı yüksek dereceli ürotelyal karsinom birlikteliği rapor edilmiştir.[6] Tedavi olarak transüretral rezeksiyon (TUR) veya parsiyel sistektomi önerilmektedir.[2,7-8] Cerrahi öncesi tümör boyutunu küçültmek için anti inflamatuar tedavinin faydalı olduğu da rapor edilmiştir.[9] İMT klasik olarak dağınık, ödemli, miksoid bir altyapıda iğsi hücre proliferasyonu ile karakterizedir. İğsi hücreler miyofibroblastlardır ve nadiren atipi izlenen büyük çekirdeğe sahiptir.[2] İMT'nin patolojik bulguları leiomyosarkom ve embriyonal rabdomiyosarkom ile benzerlik gösterir. Leiomyosarkom mesanede en sık görülen sarkom tipidir. Histolojik olarak leiomyosarkom ve İMT fibriler eozinofilik veya vakuollü sitoplazmalı iğsi hücreler içerir. Stromaları oldukça miksoiddir ve her ikisinde de inflamatuar hücreler arasında lenfositler hakimdir. Lenfositlere plazma hücreleri eşlik eder. Farklı olarak leiomyosarkom nükleer polimorfizm gösterir; ayrıca nekroz ve atipik mitotik figürler vardır. Rabdomiyosarkom ise morfolojik özellikleri yanısıra MyoD1 veya myogenin ile gösterdiği immünohistokimyasal reaksiyon ile ayrılır.[7] İMT ile bu malign tümörlerin ayırıcı tanısının doğru yapılması gereksiz radikal cerrahi işlemlerin önlenmesi açısından önemlidir.[10] Olgumuzda tipik morfoloji ve immünohistokimyasal özellikler ile tanıya varılmış, nadir rastlanması ve ilginç makroskopik görünümü nedeniyle rapor edilmiştir.

Kaynaklar

1. Roth JA. Reactive pseudosarcomatous response in urinary bladder. Urology 1980;16(6):635-7.
2. Lott S, Lopez-Beltran A, Maclennan GT, Montironi R, Cheng L. Soft tissue tumors of the urinary bladder, Part I: myofibroblastic proliferations, benign neoplasms, and tumors of uncertain malignant potential. Hum Pathol 2007;38(6):807-23.
3. Kovach SJ, Fischer AC, Katzman PJ, Salloum RM, Ettinghausen SE, Madeb R, et al. Inflammatory myofibroblastic tumors. J Surg Oncol 2006;94(5):385-91.
4. Pettinato G, Manivel JC, De Rosa N, Dehner LP. Inflammatory myofibroblastic tumor (plasma cell granuloma). Clinicopathologic study of 20 cases with immunohistochemical and ultrastructural observations. Am J Clin Pathol 1990;94(5):538-46.
5. Harik LR, Merino C, Coindre JM, Amin MB, Pedeutour F, Weiss SW. Pseudosarcomatous myofibroblastic proliferations of the bladder: a clinicopathologic study of 42 cases. Am J Surg Pathol 2006;30(7):787-94.
6. Montgomery EA, Shuster DD, Burkart AL, Esteban JM, Sgrignoli A, Elwood L, et al. Inflammatory myofibroblastic tumors of the urinary tract: a clinicopathologic study of 46 cases, including a malignant example inflammatory fibrosarcoma and a subset associated with high-grade urothelial carcinoma. Am J Surg Pathol 2006;30(12):1502-12.
7. Cheng L, Foster SR, MacLennan GT, Lopez-Beltran A, Zhang S, Montironi R. Inflammatory myofibroblastic tumors of the genitourinary tract--single entity or continuum? J Urol 2008;180(4):1235-40.
8. Ozkan B, Kural AR, Uzun H, Durak H, Yalçın V. Inflammatuar pseudotumor of the bladder: report of 2 cases and literature review. Türk Üroloji Dergisi 2005;31(2):274-7
9. Berger A, Kim C, Hagstrom N, Ferrer F. Successful preoperative treatment of pediatric bladder inflammatory myofibroblastic tumor with anti-inflammatory therapy. Urology 2007;70(2):372 e13-5.
10. Eliyatkin N, Gunlusoy B, Olgun AG, Sezgin A, Postacı H. Inflammatory Myofibroblastic Tumor of the Urinary Bladder: Differential Diagnosis. Turkiye Klinikleri J Med Sci 2010;30(6):2067-71