A Case of Amyand Hernia with Acute Appendicitis

Akut Apandisitli Bir Amyand Herni Olgusu

Amyand Herni / Amyand Herni

Fahri Yetişir[1], A. Ebru Salman[2], Özkan Önal[2]
[1]Genel Cerrahi Kliniği, [2]Etlik İhtisas Eğitim ve Araştırma Hastanesi Anesteziyoloji ve Reanimasyon Kliniği

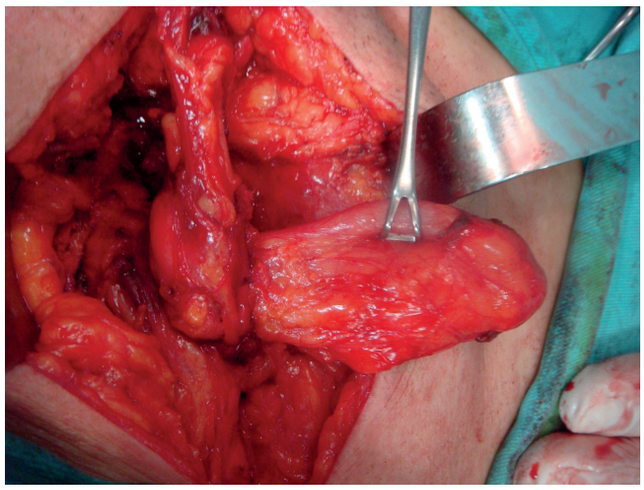

Şekil 1. İnflame, ödemli, mezosu kalınlaşmış ve çapı artmış apandiksin round ligaman altından inguinal herni kesesi içindeki görünümü

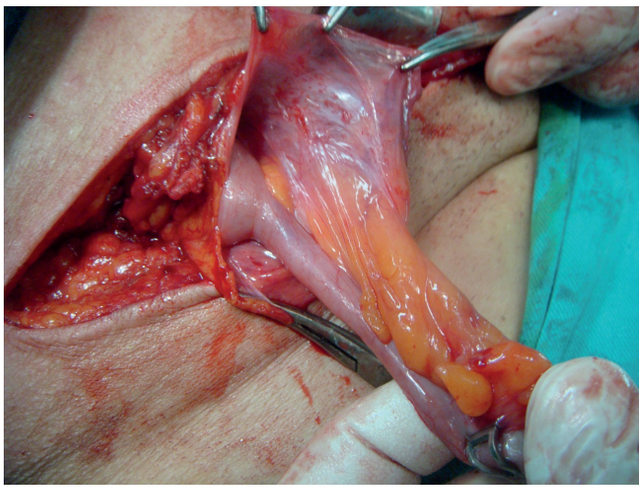

Şekil 2. İndirekt inguinal herni kesesi açıldıktan sonra apendiks mezosunun herni kesesinin bir duvarını oluşturduğu ve sliding tip bir herni olduğu görülüyor

59 yaşında bayan hasta sağ kasık bölgesinde şişlik ve ağrı yakınması ile acil servisimize başvurdu. Hastanın sağ kasığındaki şişliğin uzun zamandır var olduğu, öksürmekle ve ıkınmakla büyüdüğü, ara ara bu bölgede kısa süreli ağrı hissettiği öğrenildi. Daha önce gittiği bir hastanede kasık fıtığı teşhis edilmiş ve ameliyat önerilmiş fakat hasta kabul etmemiş. Hasta son 24 saattir sağ kasığında ağrılı bir şişliğinin olduğunu, içeri gönderemediğini ve zamanla ağrısının şiddetinin arttığını ve tüm karnına yayıldığını ifade etti. Bu ağrı ile eş zamanlı olarak bulantı ve kusması mevcuttu. Fizik muayenesinde, sağ inguinal bölgede redükte edilemeyen ağrılı kitle ve sağ alt kadranda hassasiyet ve rebound tespit edildi. Özgeçmişinde bir sorunu olmayan hastanın biyokimyası normaldi. Tam kan sayımında beyaz küresi 16 000/ mm3 olan hastanın ayakta direkt karın grafisinde, ince barsak düzeyinde hava sıvı seviyeleri tespit edildi. Preoperatif hazırlığı tamamlanan hasta genel anestezi altında sağ inkarsere inguinal herni tanısıyla acil ameliyata alındı. Profilaktik antibiyoterapi uygulandı. Sağ inguinal kanal üzerinden yapılan insizyon ile fıtık kesesine ulaşıldı. Fıtık kesesi içerisinde çapı ve boyutu artmış, ödemli, mezosu kalınlaşmış bir apandiks görüldü (Şekil1,2) (Amyand Herni). Akut apandisit görünümü mevcuttu. Apandektomi ve Lichenstein yöntemi ile mesh herniografi yapıldı. Hasta postoperatif 2. gün şifa ile taburcu edildi.

DOI: 10.4328/JCAM.894 Received:20.12.2011 Accepted: 19.01.2012 Printed: 01.05.2013 J Clin Anal Med 2013;4(3):251
Corresponding Author: Fahri Yetişir, Etlik İhtisas Eğitim ve Araştırma Hastanesi Genel Cerrahi Kliniği
T.: 0 536 297 48 88 E-Mail: drfahriyetisir@hotmail.com