Fibrous Obliteration of the Appendiceal Lumen (Neural Hyperplasia)

Appendiks Lümeninin Fibröz Obliterasyonu (Nöral Hiperplazi)

Nöral Hiperplazi / Neural Hyperplasia

Esra Karakuş
Ankara Çocuk Sağlığı ve Hastalıkları Hematoloji Onkoloji Eğitim ve Araştırma Hastanesi, Dışkapı, Ankara, Türkiye

Editör için:

Apendix lümeninin fibröz obliterasyonu ya da nöral hiperplazisi ilk olarak Pierre Mason tarafından 1928 yılında tanımlanmıştır. Etyopatogenezi bilinmemektedir. Apendix lümeninin nöral doku proliferasyonu nedeniyle obliterasyonu ile karakterizedir. Fizik muayene ve anamnezde akut apandisit ile ayrımı yapılamamaktadır [1].

On üç yaşında erkek çocuk karın ağrısı ve halsizlik şikayeti ile hastaneye başvurdu. Özgeçmiş ve soygeçmişinde özellik yoktu. Laboratuvar bulguları doğaldı. Fizik muayenede hassasiyetin devam etmesi üzerine apendektomi yapıldı. Makroskopik olarak 2,5x0,5x0,4 cm boyutlarında peritoneal yüzü düzgün apendektomi materyali idi. Doku dilimlendiğinde lümende obliterasyon gözlendi. Mikroskopik olarak apendixte inflamatuar değişiklik saptanmadı. Apendix lümeninde fibröz obliterasyon mevcuttu (Resim 1). Lezyon prolifere ve dalgalı nükleuslara sahip iğsi hücrelerden oluşmaktaydı (Resim 2). Bu hücreler S100 ve NSE (Neuron-specific enolase) ile pozitif boyanan Schwann hücreleri ile uyumlu hücrelerdi (Resim 3). Bu alanın çevresinde mononükleer iltihabi hücrelerden oluşan kronik inflamasyon mevcuttu.

Apendix vermiformiste tıkanıklığa yol açan nedenler fekaloidler, lenfoid hücre hiperplazisi, tümörler, yabancı cisim ve parazit yumurtası şeklinde sıralanabilir. Organın tıkalı kısmında artan musin salgısı nedeniyle intraluminal basınç artışı meydana gelir ve venlerde kollapsa neden olur. Obliterasyona neden olan ve oblitere apendix, fibröz obliterasyon, apendix nöroması ve nörojenik apendisit gibi farklı isimlerle adlandırılan bir diğer antite varlığı da mevcuttur. Fibröz obliterasyon, ameliyat edilen vakaların %0,04-%4,2'sini oluşturmaktadır. Etyopatogenezi bilinmemekle birlikte histopatolojik olarak miksoid zeminde gevşek iğsi hücrelerden oluşan değişen derecelerde fibröz doku ve nöral doku komponenti izlenir. İğsi hücreler immunhistokimyasal olarak S100 ve NSE pozitiftir.

Olsen ve Holck'un yaptığı çalışmada 237 apendix spesmeninde %22 oranında nöral hiperplazi gözlenmiştir. Otopsilerde bu oranın arttığı saptanmış olup nöral hiperplazinin yaşla birlikte arttığını savunmuşlardır [2].

Pratikte önemli olmamakla birlikte apendix nöral hiperplazileri lokalizasyonuna göre intramural, submukozal ve aksiyel olmak üzere üçe ayrılmaktadır.

Tekrarlayan iltihabi atakların nöral dokuda proliferasyona yol açtığı düşünülmektedir. Karsinoid tümörün prekürsörü olabileceğini öne sürenler mevcuttur. Her iki antite apendix distalinde görülmesi, karsinoid tümörün iyi seyirli bir tümör olması kanıt olarak gösterilmektedir. Apendix karsinoidinin tümörden çok nörojenik hiperplazi olduğunu savunanlar da mevcuttur [2,3].

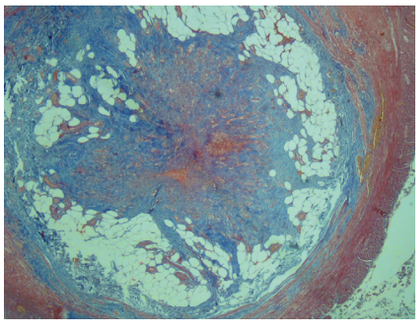

Resim 1. Histokimyasal çalışmada Trikrom boyası ile apendix lümeninde obliterasyon (Trikrom X 40)

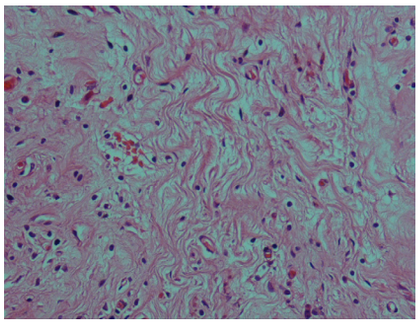

Resim 2. Prolifere ve dalgalı nükleuslara sahip iğsi hücrelerden oluşan lezyon (HE X 200)

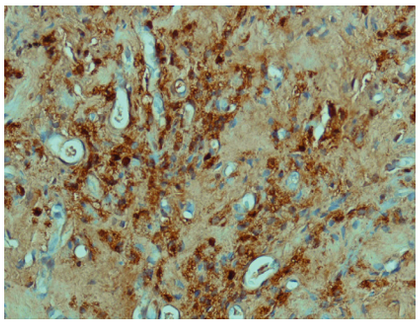

Resim 3. İmmunhistokimyasal çalışmada iğsi hücrelerde S100 pozitifliği (S100 X 200)

Kaynaklar

1.Patel AV, Friedman M, MacDermott RP. Crohn's disease patient with right lower quadrant abdominal pain for 20 years due to an appendiceal neuroma (Fibrous obliteration of the appendix). Inflamm Bowel Dis. 2010;16(7):1093-4.
2. Olsen BS, Holck S. Neurogenous hyperplasia leading to appendiceal
obliteration: an immunohistochemical study of 237 cases. Histopathology. 1987;11(8):843-9.
3. Naik R, Baliga P, Pai MR. Neurogenic appendicopathy--role of enterochromaffin cells in its pathogenesis. Indian J Pathol Microbiol. 1999;42(3):279-81.

DOI: 10.4328/JCAM.2003 Received: 03.08.2013 Accepted: 17.08.2013 Publihed Online: 19.08.2013 J Clin Anal Med 2013;4(5):434
Corresponding Author: Esra Karakuş, Ankara Çocuk Sağlığı ve Hastalıkları Hematoloji Onkoloji Eğitim ve Araştırma Hastanesi, Ziraat Mah. İrfan Baştuğ Cad. Kurtdereli Sk. No:10 Dışkapı, Ankara, Türkiye.
T.: +90 3125969746 GSM: +905054524946 F.: +90 3123472330 E-Mail: esrakaraku@gmail.com