Delayed Diagnosed Subclinical Von Willebrand Disease - Case Report

Geç Tanı Konulan Subklinik Von-Willebrand Hastalığı - Olgu Sunumu

Subklinik von-Willebrand Hastalığı / Subclinic von-Willebrand Disease

Mehmet Fethi Ceylan[1], Savaş Güner[1], Uğur Türktaş[1], Uğur Göktaş[2], Cengiz Demir[3]

[1]Department of Orthopedics and Traumatology, Yüzüncü Yıl University Faculty of Medicine, Van, Türkiye.

[2]Department of Anesthesiology and Reanimation, Yüzüncü Yıl University Faculty of Medicine, Van, Türkiye.

[3]Department of Internal Medicine, Division of Hematology, Yüzüncü Yıl University Faculty of Medicine, Van, Türkiye.

Özet

Opere edilecek hastaların preoperatif kanama diyatezi açısından değerlendirilmesi bir zorunluluktur. Bu değerlendirme; anamnez, fizik muayene ve hemostaz testlerini içermektedir. Bu testler arasında rutin olarak kullanılanlar; platelet sayısı, protrombin zamanı, aktive parsiyel tromboplastin zamanı ve INR değerleridir. Bu değerlendirmelere rağmen kanama-pıhtılaşma bozukluklarının tamamı tespit edilememektedir. Bu nedenle tanısı atlanmış kanama diyatezi sebebiyle ortopedik girişimlerde postoperatif dönemde hemartroz, kas içi hematom ve abondan kanamalar gelişebilir. Bu komplikasyonlar morbidite ve mortalite sebepleridir. Femur diafizinde osteokondromu bulunan ayrıca preoperatif anamnezi, fizik muayenesi ve belirtilen hemostaz testleri doğal olan bir olgumuzda, postoperatif dönemde cerrahi sahada tekrarlayan kanama ve hematom gelişti. Kanama diyatezi düşünülerek yapılan incelemede von Willebrand hastalığı saptandı. Sonuç olarak, toplum taramasında % 1 oranında görülen, en sık kalıtsal kanama diatezi olan von Willebrand hastalığının subklinik olgularında erken tanı konabilmesi ve komplikasyonların önlenebilmesi için iyi bir hasta anamnezi alınmalı ayrıca tanıya yönelik gerekli testler yapılmalıdır.

Anahtar Kelimeler

Von Willebrand Hastalığı; Kanama Diyatezi; Hemostaz Testleri; Osteokondrom

Abstract

The evaluation of the patients who will be operated in terms of preoperative bleeding diathesis is an obligation. This evaluation contains history, physical examination and tests of haemostasis. That are as a routin used among these tests are the number of platelet, PT, aPTT and the values of INR. Despite these assessments, all of the bleeding-clotting disorders have not been able to be determined. Therefore, due to omitted diagnosis of bleeding diathesis, in orthopedic procedures, hemartroz hemarthrosis, intramuscular hematoma, and abandoned bleeding may develop in the postoperative period. These complications are the causes of morbidity and mortality. In one of our cases, who had osteochondroma in his femur diaphysis and also whose preoperative history, examination and mentioned tests were normal, developed recurrent bleeding and hematoma in the operative area in the postoperative period. Von Willebrand disease was determined in the examination which was carried out by being considered bleeding diathesis. As a result, seen at the rate of 1% in community screening and the most common inherited bleeding diathesis, in the cases of Von Willebrand disease's subclinical a good patient history should be taken in order to be able to be early dianosed diagnosed and to be able to be prevent the complications and also the necessary tests for diagnosis should be performed.

Keywords

Von Willebrand Disease; Bleeding Diathesis; Tests of Haemostasis; Osteochondroma

DOI: 10.4328/JCAM.719 Received:15.06.2011 Accepted: 07.07.2011 Publihed Online: 13.07.2011 J Clin Anal Med 2013;4(5):409-411

Corresponding Author: Mehmet Fethi Ceylan, Department of Orthopedics and Traumatology, Yüzüncü Yıl University Faculty of Medicine, Van, Türkiye.
T.: +905359524440 F.: +904322168352 E-mail: mfethiceylan@hotmail.com

Giriş

Ameliyat olacak hastalarda anamnezin ayrıntılı sorgulanması, fizik muayenesinin dikkatlice yapılması ve uygun tarama testlerine bakılması kanama diyatezli hastaları preoperatif (preop) dönemde saptamamızı sağlar. Hastalar, uygulanacak cerrahi işleme göre kanama riski açısından düşük, orta ve yüksek riskli olmak üzere üç gruba ayrılmaktadır. Bazı araştırmacılar cerrahi işlem uygulanacak her hastadan öykü alınması gerektiğini, düşük cerrahi riski bulunan hastalarda laboratuvar testine gerek olmadığını, ancak orta ve yüksek cerrahi riski olan hastalarda protrombin zamanı (PT), aktive parsiyel tromboplastin zamanı (APTT) ve trombosit sayımından oluşan başlangıç hemostaz tarama testlerinin yapılmasını önermektedirler.[1]

Bu sunuda anamnezi, fizik muayenesi ve bakılan hemostaz testleri normal olan ancak postoperatif (postop) dönemde cerrahi sahada hematom gelişen sonrasında von Willebrand hastalığı(vWh) tanısı konan bir olguyu irdeleyeceğiz.

Olgu Sunumu

Yirmi yaşında femur diafizinde egzositoz nedeni ile opere edilecek erkek hasta, preop kanama diyatezi açısından sorgulandığında; 8 kardeş oldukları, anne ve babasında akraba evliliği olmadığı, 3 yaşında iken sünnet olduğu, daha önce 2 kez diş çektirdiği ve birkaç kez de basit travmalar sonucu vücudunun farklı yerlerinde cilt kesileri oluştuğu fakat hiçbirinde anormal bir kanamasının olmadığı öğrenildi. Olgumuz kanama diyatezine neden olabilecek preop herhangi bir ilaç da kullanmadı.

Olgu çocukluğundan beri sol uyluğunda şişlik olduğunu, bu şişliğin giderek büyüdüğünü ve bu bölgede giderek artan ağrısı olduğunu, şu anda da istirahat de bile hafif ağrı hissettiğini bildirdi. Bu şikayetleri için daha önce herhangi bir sağlık kuruluşuna başvurmadığı öğrenildi. Daha önceden bilinen başka bir hastalık hikayesi yoktu. Olgunun muayenesinde sol uyluk distal-medialde palpasyonla ele gelen 3x2 cm lik sert, hareketsiz, ağrılı kitlesi vardı. Kalça ve diz eklem hareket açıklığı tamdı, ayrıca kas güçleri sol alt ekstremitenin tamamında 5/5 idi ve vasküler defisitide yoktu. Çekilen direkt grafi ve yapılan muayene ile hastamıza sol femur distal diafizinde osteokondrom tanısı kondu (figür 1) ve mevcut tümörün çıkarılması amacıyla servisimize yatırıldı.

Hastanın ameliyat öncesi anestezi polikliniğinde alınan anamnezi, yapılan muayenesi ve istenen tetkikleri normaldi ve ASA (American Society of Anesthesiologists) skoru I olarak değerlendirildi. Preop kanama diyatezi açısından hastaya yapılan tetkiklerden; platelet sayısı 302x1093, PT 13.8 sn, APTT 28.8 sn, INR 1.08 olarak bulundu ve bu değerler normal sınırlardaydı.

Hastanın yatışının 2. günü genel anestezi altında kitlesi çıkarıldı (figür 2). Postop takiplerinde ilk gün aspiratif direnden yaklaşık 1000 mL drenaj oldu ve direnin pasife alınmasına rağmen insizyon sahasından kanın sızması devam etti. Postop 2. gün diren çekilerek baskılı pansumana geçildi ve yara yerinden kanamanın fazla olması ve hematom gelişmesi nedeni ile hematoloji kliniğinden konsültasyon istendi. Alınan kontrol hemogramda hematokrit % 27.5, hemoglobin ise 9.2 gr/dL idi ve hasta klinik olarak stabil olduğu için kan replasmanı düşünülmedi. Hastada yapılan tetkiklerde, von-Willebrand Faktör (vWF) antijen düzeyi ve vWF RcoF(ristosetin kofaktör) aktivitesi 38 bulunması sonucu vWh tanısı kondu. Hastaya 30 Ü/kg dan vWF içeren faktör VIII (FVIII) konsantresi intravenöz olarak verildikten 3 saat sonra, hastanın insizyon yerinden kanaması durdu. Uylukta oluşan hematom ise sekelsiz tedavi edildi. Bir ay sonraki poliklinik takiplerinde sol diz fleksiyonu kısıtlı olduğu için hasta fizik tedavi polikliniğine yönlendirildi.

Tartışma

Ameliyata hazırlanan bir hastanın kanama eğilimi ile ilgili aile öyküsü, geçirdiği ameliyatlar, önceki diş çekimi, daha önceden hematüri, gastrointestinal sistem kanaması, basit travma ile çabuk çürüme, hemartroz, menometroraji veya epistaksis öyküsü sorgulanmalıdır. Kanser veya kollajen vasküler hastalık varlığı, kullandığı ilaçlar, varsa uyguladığı diyeti mutlaka sorulmalıdır. Aynı zamanda sosyo-kültürel seviyesi düşük olan bölgelerde verilen anamnezin güvenirliliğinin azalacağı aşikardır. Fizik muayenede lenfadenopati, hepatomegali veya splenomegali değerlendirilmelidir.[2]

Rapaport ve arkadaşları; hastanın öyküsünün her zaman güvenilir olmayabileceğini, hastanın klinik olarak belirti vermeyen hafif bir kanama bozukluğunun bulunabileceğini, hastada asemptomatik olarak kalmış edinsel bir hemostatik defekt olabileceğini, testlerin birden fazla bozukluğu ortaya çıkarabileceğini belirterek ameliyat öncesi her hastada kanama diatezi ile ilgili tarama testlerine bakılmasını önermektedirler.[3] Toker ve arkadaşları yaptıkları çalışmada preop tarama testi olarak trombosit sayısı, PT ve APTT yi kullanmışlardır ayrıca anamnez ve klinik muayenenin önemini vurgulamışlardır.[4] Owen ve arkadaşları ise yaptıkları çalışmada preop tarama testleri olarak trombosit sayısı, PT, APTT, ve kanama zamanına bakmışlardır. Bu araştırmacılar intraoperatif anlamlı kan kaybı olan hastalarda bu değerlerin değişebileceğini ve patolojik çıkabileceğini belirtmişlerdir.[5] Bizim olgumuzda da platelet sayısı, PT, APTT ve INR normal sınırlarda idi.

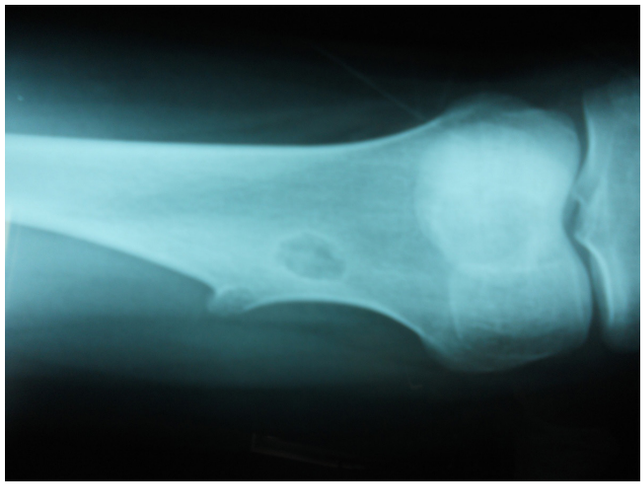

Figur 1. Ameliyat öncesi osteokondromun düz grafisi



Figur 2. Ameliyat sonrası düz grafi

Olgumuzda saptadığımız vWh, vWF eksikliği veya fonksiyon bozukluklarına bağlı, otozomal geçişli en sık görülen kalıtsal kanama diyatezidir.[6] Toplum taraması ile saptanan insidansı %1 dir. Bu şekilde saptanılan olguların ancak %10'unda kanama semptomu bulunmaktadır.[7,8]vWF, plateletlerin endotel altı dokuya adezyonunu ve agregasyonlarını sağlayan, ayrıca FVIII için taşıyıcı görevi yapan bir proteindir. vWh'nın, vWF molekülündeki bozukluğun tipine göre değişen klinik ve laboratuar özelliklerine sahip olan ve genetik geçişi birbirinden farklılık gösteren 3 tipi vardır.[9] vWh'da klinik olarak deride kolay ekimoz oluşması, burun kanaması, diş eti kanaması, menoraji, post-partum kanamalar, yüzeyel kesilerdan kesilerden sonra uzun süren kanamalar ve GIS kanamaları sıkça görülür. Kanamanın şiddeti vWF'nin düzeyine ve fonksiyon bozukluğu derecesine bağlıdır.[10] Ayrıca hastamızın verdiği anamnezde kendisi ile ilgili bir özellik yoktu. Yalnızca ağabeyinde arasıra diş eti ve burun kanaması olduğunu söyledi. PT, FVIII-C düzeyi ancak % 40 ın altına düşünce uzadığından, tip 1 vWh lı olguların önemli bir kısmında ve tip 2A, 2B, 2M olgularının büyük çoğunluğunda normaldir. Bu nedenle hikayesinden vWh düşünülen hastalarda vWh tanısı koymak için kanama zamanı, FVIII-C prokoagulan aktivitesi, vWF antijen düzeyi, RcoF aktivitesi, ristosetinle uyarılmış trombosit agregasyon testleri birlikte yapılmalıdır. Kanama zamanı daha önce tanı için zorunlu kabul edilirdi ancak bu testin, tip 1 vWh hastalarının önemli bir kısmında normal bulunması, tekrarlanabilirliğinin düşük olması nedenleri ile güvenilirliği azdır. Son yıllarda geliştirilen PFA-100 sistemi kanama zamanının yerini almış olan bir in vitro primer hemostaz testi olup vWh tanısında %90'ın üzerinde duyarlılığa sahiptir.[11]

Bu olgumuzda rutin tarama testlerimizle vWh preop tespit edilememiştir. Ancak postop gelişen hematom ve kanamanın durmaması üzerine yapılan ileri tetkikler ile saptanmıştır. Olgumuzun genel anestezi altında opere edilmesi; anestezi yöntemine bağlı muhtemelen gelişebilecek komplikasyonları önlemiştir.

Sonuç olarak, en sık görülen kanama diatezi olan vWh'nın subklinik olgularında erken tanı konabilmesi ve komplikasyonların önlenebilmesi için iyi bir hasta ve aile anemnezi alınmalı ve tanıya yönelik gerekli testler yapılmalıdır.

Kaynaklar

1. Francis CW, Kaplan KL. Hematologic problems in the surgical patient: Bleeding and thrombosis. In Hematology Basic Principles and Practice. Eds: Hoffman R, Benz EJ, Shattil SJ, Furie B, Cohen HJ, Silberstein LE, McGlave P. Vol 1. 3rd ed. Edinburgh: Churchill Livingstone; 2000, p. 2381–2391.
2. Cobas M. Preoperative assessment of coagulation disorders. Int Anesthesiol Clin 2001; 39(2):1–15.
3. Rapaport SI. Preoperative hemostatic evaluation: which tests, if any? Blood 1983;61(2): 229–231.
4. Asaf T, Reuveni H, Yermiahu T, Leiberman A, Gurman G, Porat A at al. The need for routine pre-operative coagulation screening tests (prothrombin time pt/partial thromboplastin time ptt) for healthy children undergoing elective tonsillectomy and/or adenoidectomy. International Journal Of Pediatric Otorhinolaryngology 2001;61(3):217-222.
5. Owen CA. Historical account of tests of hemostasis. Am J Clin Pathol. 1990;93(1):3-8.
6. Gill JC: Diagnosis and treatment of von Willebrand disease. Hematol Oncol Clin North Amer. 2004;18(3):1277-82.
7. Rodeghiero F, Castaman G, Dini E. Epidemıological investigation of the prevalence of von Willebrand's disease. Blood 1987;69(2):454-58.
8. Gürsel T, Bumin Ç, Ç Özaltın S. Von Willebrand hastalığının prevalansı. Doğa-Turk J Med Sci,1992;16(3):324-25.
9. Romani T, Mourik JA. Biosynthesis, processing and secretion of von Willebrand factor: biological implications. Best Practice and Research - Clinical Haematology. 2001;14(2):240-42.
10. Italian Working Group. Spectrum of von Willebrand disease Br.J.Haematol 1977;35(1):101-04.
11. Ginsburg D. Von Willebrand Disease. In, William's Hematology. Eds: Beutler E, Lichtman MA, Coller BS, Kipps TJ, Seligsohn U. Vol 1. 3rd ed. New York: McGraw Hill; 2001, p. 1813–28.