

Functional Outcomes to Surgical Treatment of the Distal Humerus Intra-Articular Fractures in Adults

Erişkin Distal Humerus Eklem İçi Kırıklarının Cerrahi Tedavisinin Fonksiyonel Sonuçları

Erişkin Distal Humerus Kırıkları Cerrahi Sonuçları / Functional Outcomes to Surgical Treatment of the Distal Humerus

Abdulkadir Yığman[1], Nejat Tunçer[2], Mehmet Erdil[2], Kerem Bilsel[2], Mehmet Elmadağ[2], Cengiz Şen[2]
[1]Dr. Yaşar Eryılmaz Doğubeyazıt Devlet Hastanesi, [2]Bezmialem Vakıf Üniversitesi Hastanesi, Türkiye

Erişkin Distal Humerus Eklem İçi Kırıklarının Cerrahi Tedavisinin Fonksiyonel Sonuçları" İsimli Çalışma XXII. Ulusal Türk Ortopedi ve Travmatoloji Kongresinde Sözel Bildiri Olarak Sunulmuştur.

Özet

Amaç: Humerus alt ucunu ilgilendiren eklem içi ve yer değiştirmiş kırıklar cer¬rahi tedavi gerektirmektedir. Bu çalışmamızda humerus alt ucunu ilgilendi¬ren eklem içi kırıklara uyguladığımız cerrahi tedavinin fonksiyonel sonuçları¬nı ve sonuçlara etki eden faktörler değerlendirildi. Gereç ve Yöntem: 2005 ve 2010 yılları arasında kliniğimizde tedavi olan humerus alt ucu eklemi ilgilen¬diren erişkin 21 hastanın 22 kırığı retrospektif olarak incelendi. Hastalarımı¬zın 10 (%47,6)'u bayan, 11 (%52,4)'i erkek olup ortalama yaş 46,2 (17-71) idi. AO sınıflamasına göre kırıkların 10 (%46)'u tip B-3, 6 (%27) tip C-1, 6 (%27) tip C-2 olarak sınıflandırıldı. Kırık tespiti amacıyla kırıkların 9 (%41)'unda pa¬ralel kilitli çift plak, 2 (%9)'inde dik açılı çift plak, 7 (%32)'inde K teli ve vida kombinasyonu, 4 (%18)'ünde tek plak uygulandı. Sonuçlar MAYO ve q-DASH skorlamalarına göre değerlendirildi. Bulgular: Hastalarımızın ortalama izlem süresi 30,4 (5-68) ay idi. Kırıkların hepsi kaynama görüldü. Ortalama dirsek fleksiyonu 117 (90-145) derece, ekstansiyon kaybı 24,3 (0-60) derece olarak saptandı. Mayo dirsek performans skorlamasına göre 10 (%47) hastada mü¬kemmel, 6 (%29) hastada iyi, 3 (%14) hastada orta, 2 (%10) hastada kötü so¬nuç elde edildi. 21 hastanın q-DASH skorlaması ortalama 15(0-69,8) idi. İyi sonuçların kırık tipine göre stabil osteosentez yapılan, erken cerrahi uygula-nan ve erken rehabilitasyona başlanan hastalarda elde edildiği tespit edildi. Tartışma: Humerus alt ucu ilgilendiren kırıkların tedavisinde; anatomik redüksiyon ve stabil osteosentezin erken rehabilitasyona izin vermesi, başarılı sonuç alınmasında oldukça önemli olduğu; ayrıca kırık tipi ve hastanın yaşınında sonuçlar üzerinde etkili olduğu sonucuna varıldı.

Anahtar Kelimeler

Distal Humerus; Eklem İçi/Cerrahi; MAYO Skoru; Q-DASH Skoru

Abstract

Aim: Displaced and intraarticular humerus distal fractures require surgical treatment. In this study we evaluated to functional results of the surgical treatment of distal humerus intraarticular fractures in adults. Additionally, we evaluated the factors affecting surgical outcomes. Material and Method: Between 2005 to 2010, 22 elbows of 21 patients who were operated for distal humerus intraarticular fractures were evaluated retrospectively. 11(52.4%) patiens were male and 10(47.6%) were female, mean age 46.2 (range 17 to 71). Fractures were classified as type B3 for 10, type C1 for 6 and type C2 for 6 subjects according to AO classifications. We performed paralel double locking plate for 9(41%), perpendicular double plate for 2(9%), K wires and screw combination for 7(32%), and single plate for 4(18%) patients. Functional assesment were performed with the MEPS and q-DASH scoring systems. Results: Mean follow-up was 30.4(5-68) months. Fracture healing was observed in all of the patients. Mean elbow flexion of 117 (90-145) degrees and extension loss of 24.3 (0-60) were noted. 10 (47.6%) patients were excellent, 6 (28.6%) were good, 3 (14.3%) were fair and 2(9.5%) were poor according to MEPS. Mean q-DASH scores were 15 (0-69.8) in 21 patients. Good results were obtained in fractures treated with stable fixation, in early performed surgeries, and in early started rehabilitation. Discussion: Treatment of distal humerus intraarticular fractures with anatomical reduction, stable osteosynthesis, and early rehabilitation are very important in obtaining successful outcomes. Additionally, age and fracture type are important factors to conclude good results..

Keywords

Distal Humerus; Intraarticular/Surgery; MAYO Score; Q-DASH Score

DOI: 10.4328/JCAM.1153 Received: 14.06.2012 Accepted: 07.07.2012 Printed: 01.11.2013 J Clin Anal Med 2013;4(6): 476-479
Corresponding Author: Nejat Tunçer, Bezmialem Vakıf Üniversitesi Hastanesi, Ortopedi ve Travmatoloji AD, Vatan Cad., Adnan Menderes Bulvarı 34093 Fatih, İstanbul, Türkiye. T.: +902124531800 GSM: +905332170796 F.: +902126217580 E-Mail: dr.nejattuncer@gmail.com

Giriş

Erişkin distal humerus kırıkları seyrek görülür. Tüm kırıkların % 7'sini dirsek çevresi kırıkları oluştururken, tüm dirsek kırıklarının % 30'unu humerus alt uç kırıkları oluşturmaktadır [1-2].

Her iki kolon kırıkları distal humerusun en çok görülen kırıklarıdır. Bu yaralanmada her iki kolon hem birbirinden, hem de proksimal humeral cisimden ayrılmaktadır. Sıklığı % 5-60 arası değişen oranlarda bildirilmektedir. Tek kolon kırıkları daha nadir görülmekle beraber distal humerus kırıklarının % 3–4'ünü oluşturur. Lateral kolon kırıkları daha sıktır[3-4].

Dirsek ekleminin kompleks anatomisi ve bölgenin ekleme uzanım gösteren parçalı kırıklarının cerrahi tedavisinde karşılaşılan zorluklar nedeniyle cerrahi sonrası fonksiyonel sonuçları genelde tatmin edici olmamaktadır. Biz çalışmamızda, kliniğimizde cerrahi tedavisini yaptığımız erişkin yaş grubunda distal humerus eklem içi kırıklarının cerrahi tedavisinin fonksiyonel sonuçlarını değerlendirmeyi amaçladık.

Gereç ve Yöntem

Kliniğimizde Mart 2005 – Haziran 2010 tarihleri arasında AO sınıflamasına göre tip B ve tip C erişkin distal humerus kırığı tanısıyla ameliyat edilen ve en az 12 ay takip süresi olan hastalar çalışmaya dahil edildi. Bu hastalar retrospektif olarak değerlendirildi.

21 hastanın 22 kırığı değerlendirmeye alındı. Hasta dosyaları incelenerek hastalar yaş, cinsiyet, yaralanma tarihi, yaralanma nedeni, oluşan kırığın AO/ASIF sınıflandırmasına göre tipi, açık kırıkların Gustilo–Anderson açık kırık sınıflandırmasına göre tipi, ilave yaralanmalar, cerrahi öncesi geçen süre, cerrahi açılım ve yaklaşım tipi, kırık tespit yöntemi, immobilizasyon süresi, komplikasyonlar, ikincil cerrahi girişimler, rehabilitasyon süreçleri açısından değerlendirildi. Hastalar, poliklinik kontrolüne çağırılarak son kontrolleri yapıldı. Gonyometrik ölçümler yapılarak dirsek hareket açıklığı saptandı. Ağrı şiddeti görsel analog skala(VAS) kullanılarak belirlendi. Sakatlıkların belirlenmesi ve değerlendirilmesinde yemek yeme, kişisel temizlik, saç tarama, gömlek giyebilme, ayakkabı giyebilme gibi günlük aktiviteler sorgulandı. Dirsek ekleminin radyolojik değerlendirmesi ön - arka ve yan grafiler kullanılarak yapıldı. Dirsek eklemi işlevselliği Mayo Dirsek Performans Skorlaması(MEPS) ve q-DASH skorlaması kullanılarak değerlendirildi.

Ameliyat öncesi profilaksi birinci kuşak sefalosporin ile yapıldı. Kırık hattına ulaşmak için transolekranon, medial ve lateral yaklaşımlar kullanıldı. Sıklıkla transolekranon yaklaşım tercih edildi(22 kırığın 15'inde). Bu yaklaşım şeklinde insizyon sonrası diseksiyonla ulnar sinir ortaya kondu ve korundu. Triseps yapışma noktası izole edilip medial ve lateral çevre yumuşak dokulardan ayrıldıktan sonra transvers (Moodifiye MacAusland) olekranon osteotomisi yapıldı. Eklem yüzeyine anatomik redüksiyon uygulanarak K telleri ile geçici tespit yapıldı. Rekonstrüksiyon plağı kullanılacaksa lateralde posterior yüze, medialde medial kenara oturacak şekilde plaklar şekillendirildi. Hazırlanan plaklar olması gereken yerlerine yerleştirilip 3.5 mm vidalarla kırık tespiti sağlandı. Kırık tespiti sonrası olekranon osteotomisinin tespiti, K telleri ve gergi bandı, aksiyel vida ve gergi bandı veya nötralizasyon plağı ile yapıldı (şekil 1). Son olarak ulnar sinir anteriora transfer edildi.

Tüm hastalara ameliyat öncesinde, ameliyat esnasında ve ameliyat sonrası dönemde gelişebilecek komplikasyonların anlatıldığı onam formları okutularak imzalı onam alındı. Ayrıca ameliyat sonrası rehabilitasyon süreci ile ilgili de sözel olarak detaylı bilgi verildi.

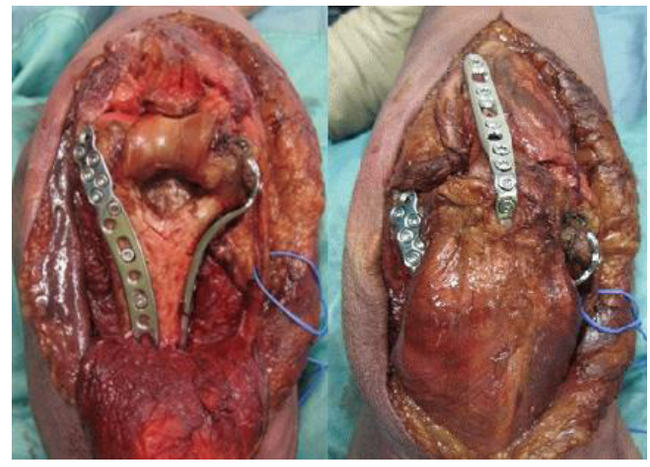

Şekil 1. Kırık tespitinin çift plak ile ve sonrasında olekranon osteotomisinin nötralizasyon plağı ile tespiti

Cerrahi Sonrası Takip ve Rehabilitasyon

Hastaya dirsek 90° fleksiyonda, önkol nötral rotasyonda dirsek üstü posterior atel uygulandı. Ameliyat sonrası 48. saatte dren alındı. Dren alınıncaya kadar profilaksi için sefazolin sodyum (3 gr/gün İV) uygulandı. Olgulara rutin heterotopik ossifikasyon profilaksisi (indometazin 25 mg 3*1, 21 gün) uygulandı. Takipte tesbitin stabilitesine ve kırığın parçalı olmasına göre postoperatif dirsek üstü posterior atel konuldu. Sıkı tesbitli hastalarda hemen, diğerlerinde atel sonlandırılmasını takiben aktif-asistif egzersizler, 12. haftadan itibaren de dirence karşı egzersizler önerildi. Hastanın sportif aktivitelere katılımına radyolojik olarak kaynama görüldükten sonra izin verildi.

Bulgular

Kliniğimizde 2005 – 2010 yılları arasında, distal humerus eklem içi kırığı tanısıyla tedavi edilen 21 hastanın 10'u (%47,6) bayan, 11'i (%52,4) erkek olup hastaların yaş ortalaması 46,2 (17-71) idi. Hastaların 13 (%61,9)'ünde sağ, 7 (%33,3)'sinde sol, bir (%4,8) hastanın ise her iki dirseğinde kırık vardı.

Kırıkların etyolojisine bakıldığında; hastaların 12(%57)'sinde basit düşme, 4(%19)'ünde yüksekten düşme, 3(%14)'ünde trafik kazası, 1(%5)'inde darp ve 1(%5)'inde epilepsi nöbeti sırasında düşme sonrası kırık oluştuğu saptandı.

Kırıkların 2(%9)'si açık kırık şeklinde idi. Gustilo-Anderson sınıflandırmasına göre açık kırıkların biri Grade I, biri Grade II olarak tespit edildi. Bu hastalar debridman ve sonrasında antibiyoterapi ile tedavi edildi.

AO/ASIF distal humerus kırık sınıflamasına göre; kırıkların 10(%46)'u tip B-3, 6(%27)'sı tip C-1, 6(%27)'sı tip C-2 kırık olarak tespit edildi.

Hastalar travmadan ortalama 7(0-18) gün sonra ameliyat edildi. Bir (%5) hasta travma sonrası ilk 24 saat içinde, 5(%24) hasta travma sonrası 96 saat içinde, 8(%37) hasta ilk 1 hafta içinde, 6(%25) hasta 2. hafta içinde ve 2(%9) hasta 3. hafta içinde ameliyat edildi.

16(%72) dirsekte posterior, 3(%16) dirsekte medial ve lateral, 3(%16) dirsekte ise lateral yaklaşım kullanıldı. Posterior yaklaşım kullanılan 16 hastanın 15(%94)'inde olekranon osteotomisi kullanıldı. Bir hastada olekranon kırığı da mevcuttu.

Çalışmaya alınan 22 kırığın; 9(%41)'unda paralel kilitli plak, 2(%9)'sinde 90 derece açılı çift palk, 7(%32)'inde K teli ve vida kombinasyonu, 4(%18)'ünde 3,5 mm'lik tek plak ile osteosentez

sağlandı.

Dirsek hareketlerine ortalama 15(0-45). günde başlandı. Hastaların ortalama takip süresi 30,4(12 – 68) ay idi.

Ameliyat sonrası 2(%9) hastada cerrahi yara yerinde yüzeyel enfeksiyon görüldü. Olekranon osteotomisi vida ile tespit yapılan bir (%5) hastada, erken dönemde osteotomi hattında ayrışma tespit edilmesi üzerine vida ve serklaj teli ile revizyon yapılarak kaynama sağlandı. Olekranon osteomisi K teli ile gergi bandı yöntemiyle tespit edilen bir (%5) hastada kaynamama tespit edildi. Paralel kilitli plak uygulanan bir (%5) hastada ekstansiyonda kaynama, K teli ve vida ile tespit uygulanan bir (%4,5) hastada tespit yetersizliğine bağlı varus pozisyonunda kaynama ve geç dönemde ileri derecede artroz tespit edildi. Geç dönemde heterotopik ossifikasyon tespit edilen 10(%48) hastanın 5(%50)'inde hereket kısıtlılığı olduğu tespit edildi.

Hastalarımızın yapılan son kontrol muayenelerinde ortalama fleksiyon derecesi 117 derece (dağılım 90-145 derece) ortalama ekstansiyon kaybı 24.3 derece (dağılım 0-60 derece) olduğu tespit edildi. 21 hastanın Mayo dirsek performans skoru 1 (%47)'unda mükemmel, 6(%29)'sında iyi, 3(%14)'ünde orta ve 2(%10)'sinde kötü olarak değerlendirildi. Hastaların dirsek yaralanmalarının son haftadaki genel bedensel aktivitelerine etkisini değerlendiren q-DASH skorlamasına göre 20 hastanın ortalama değeri 15.0 (dağılım 0-69,8) olarak tespit edildi.

Tartışma

Biz serimizde 22 dirseğin 16(%72)'sında posterior yaklaşım kullandık. Bu 16 hastanın 15(%94)'inde olekranon ostetomisi uygulandı ve bir hastada olekranon kırığı olduğu için osteotomi ihtiyacı duyulmadı. Posterior transolekranon yaklaşım kullanılan hastalarda % 68,8 oranında mükemmel ve iyi sonuç, %18,7'inde orta ve %12,5'inde ise kötü sonuç elde edildi. Transolekranon yaklaşımla ekleme daha iyi hakim olunduğu görüşüne katılıyor ve bu yaklaşımı tercih ediyoruz.

Transvers osteotomide bildirilen kaynamama oranı % 3-10'dur[5,6]. Tepe noktası distalde olan Chevron osteotomisi intrinsik stabilite, geniş spongioz temas alanı, redüksiyon kolaylığı ve düşük kaynamama oranı (% 1-3) nedeniyle daha fazla tercih edilmektedir[2-3-7]. Bizim hastalarımızın 13(%87,5)'ünde transvers (Modifiye McAusland tekniği) olekranon osteotomisi, 2(%12,5)'sinde Chevron tipi osteotomi kullanılmış olup, osteotominin tespiti için 4 hastaya aksiyel vida ile gergi bandı, 5 hastaya nötralizasyon plağı ve 7 hastaya K teli ile gergi bandı tekniği uygulanmıştır. Olekranon osteotomisinin tespitinde kullanılan implanta bağlı ağrı nedeniyle implant çıkarma oranı % 20-70 arasında olup oldukça yüksektir[5-7-8]. Serimizde de literatürle paralel olarak olekranon osteotomisi yapılan 15 olgudan 5(%33,3)'inde cerrahi sonrası 1. ila 36. aylar arasında tespitler çıkartılmıştır. Posterior ve medial yaklaşımda ulnar sinirin askıya alınıp korunmasını bütün yazarlar önermekle birlikte ulnar sinirin anteriora transferi tartışmalıdır. Literatürde sinirde kontüzyon veya ulnar sinirde sıkışmaya neden olabilecek tespit materyali varlığında anterior transferi önerenler ile birlikte Wang ve ark. gibi ulnar sinirin rutin anterior transferini önerenler de vardır[4-9-10-11]. Çalışmamızdaki hastalara rutin olarak ulnar sinir anterior transferi uygulanmazken posterior insizyon kullanılan 16 hastanın 5'inde ulnar sinir anteriora transferi uygulandı.

Distal humerus kırıkları tam fonksiyonel geri dönüşün sağlanması zor olan kırıklardır ve tedavide amaç; ağrısız, stabil ve tama yakın hareket genişliğine sahip dirsek elde edilmesi olmalıdır[2-12-13]. Bu bölge kırıklarına konservatif tedaviyi savunan yazarlar olduğu gibi cerrahinin mutlaka gerekli olduğunu savunanlar da bulunmaktadır[13-14-15-16-17-18]. Özellikle eklem içini ilgilendiren kompleks kırıklarda anatomik bütünlüğü düzeltmenin, eklem rekonstrüksiyonunun, bikolumnar rijit fiksasyonun ve erken hareket vermenin üstünlüğünü ortaya koyan çalışmalar artmaktadır[8-19]. Kırık kompleks hale geldikçe fonksiyonel sonuçların kötüleştiği bildirilmiştir[18-20-21-22].

Birçok yazar açık kırıkların tedavisinde, erken yıkama ve debridman sonrası internal tespit yapılabileceğini bildirmektedir. Yumuşak doku hasarının fazla olduğu olgularda ise eksternal fiksatörlerle tespit yapılabilir[23-24]. Çalışmamızdaki 21 hastanın 2'si açık kırıktı. Cerrahi tedavileri sonrası yüzeyel yara yeri enfeksiyonu gelişen hastalar yüzeyel yara debridmanı ve antibiyoterapi ile tedavi edildi. Kaynamalarında herhangi bir probleme rastlanmadı. Kapalı kırık olan hastalar ile aralarında fonksiyonel sonuç olarak anlamlı fark saptanmadı(p: 0,561).

Eklemi ilgilendirmeyen tek kolon kırıklarında, kırık kolon tarafından medial veya lateral yaklaşım tercih edilebilir. Eklem yüzünü ilgilendiren veya her iki kolonu tutan komplike kırıklarda ise geniş görüşe imkan veren posterior yaklaşım tercih edilmelidir. Eklem içi kırık varlığında posterior yaklaşımla olekranon osteotomisi, triseps kesme veya ayırma tekniklerine göre eklem yüzünün daha geniş kısmına ulaşım sağladığından daha fazla önerilmektedir. Bu yaklaşımda olekranonda ek bir kırık oluşturulsa da osteotomi ile ilgili komplikasyonlar % 1-3 gibi düşük bir orandadır ve dirsek hareket açıklığı ve artroz gelişimi açısından değerlendirildiğinde anlamlı fark bulunamamıştır[22-25]. Çalışmamızda 3 farklı cerrahi yaklaşım tipi tercih edilmiş ve 3 yaklaşım şeklinin fonksiyonel sonuçlar üzerine anlamlı oranda etkisi olmadığı görülmüştür. Kırık hattına hakimiyetin daha fazla olması, kırık hattındaki problemlerin daha detaylı olarak ortaya konması ve implant uygulanmasında daha geniş diseksiyona izin vermesinden dolayı posterior yaklaşım ve beraberinde olekranon osteotomisinin daha elverişli olduğunu düşünmekteyiz.

Humerus alt uç kırıklarına veya tedavisine bağlı ulnar sinir lezyonuna % 3-8 arasında rastlanır[7-9-16-20]. Bu lezyonlar çoğunlukla geçici veya kısmidir. Ameliyat esnasında sinirin yetersiz serbestleştirilmesine bağlı olarak gözlenir. Kırık hattının proksimale uzandığı veya implant yerleştirmek için 7 cm'den fazla proksimale çıkılması gereken olgularda radial sinirin eksplore edilmesi gerekir. Çalışmamızdaki hastalarda geçici ulnar sinir lezyonu tespit edilmedi.

Özellikle yaşlı ve osteoporotik, ağır parçalanması olan ve rekonstrükte edilme olasılığı olmayan, işlev beklentisi kısıtlı ve eşlik eden romatolojik hastalığı olan seçilmiş olgularda total dirsek artroplastisinin bir seçenek olduğu da unutulmamalıdır[26-27-28]. Ancak 60 yaş üzerinde de olsa, beklenen yaşam süresi uzun olan her olguda, distal humerus kırıklarının redüksiyon ve internal tespiti için her yol denenmelidir[28]. Bizim 60 yaş ve üstü 5 hastamızın hepsinde açık redüksiyon ve internal fiksasyon uygulanmış ve tamamında mükemmel veya iyi sonuç elde edilmiştir. Total dirsek artroplasti ihtiyacı olmamıştır.

Yetersiz veya stabil olmayan tespit erken implant gevşemesi veya kaynamama ile sonuçlanır. Kaynamama, sıklıkla olekranon osteotomisi sahasında ve kondillerin humerus cismine adapte edildiği seviyededir. Distal humerus kırıklarının internal tespiti sonrasında % 1-11 kaynamama bildirilmektedir[5-6-7-21]. Kınık ve ark. Distal humerus kırığı olan 46 olgunun % 2'sinde kaynamama, % 2'sinde fiksasyon kaybı bildirmişlerdir[29]. Bizim serimizde tespit yetersizliğine bağlı 1(%5) hastada malunion görül-

dü, ancak kaynamama tespit edilmedi.

Heterotopik ossifikasyon dirsek kırıklarında % 3-20 oranında görülen önemli bir komplikasyondur[21-30]. Olgularımızda rutin olarak indometazin ile heterotropik ossifikasyon profilaksisi uygulanmıştır. Serimizdeki 10(%47,6) hastada heterotopik ossifikasyon tespit edilmiştir. Bu hastaların 5 (%50)'i meydana gelen hareket kısıtlılığının günlük aktivitelerini engelleyecek düzeyde olmadığını ifade ederek ikincil cerrahi girişimi kabul etmedi. Diğer 5 (%50)'inde saptanan heterotopik ossifikasyonun herhangi bir sorun teşkil etmediği görüldü.

Humerus distal uç kırıklarının cerrahi tedavisi sonrası enfeksiyon gelişme oranı literatürde % 3-10 arasında bildirilmektedir[15-16-17]. Serimizde literatürle uyumlu olarak cerrahiye bağlı erken dönemde 3(%14,3) hastada yüzeysel cerrahi yara yeri enfeksiyonu görüldü. Antibiyoterapi ve yara bakımı ile düzelme sağlandı. İki hastada cerrahi debridman gerekti.

Rehabilitasyon, cerrahi tedavi başarısını etkileyen önemli basamaklardan biridir. Başarılı sonuçları olan çalışılmaların tümünde erken rehabilitasyon üzerinde önemle durulmaktadır[18-21-22]. Ameliyat sonrası ikinci günden itibaren eklem hareketine başlayan çalışmalar mevcuttur[31-32]. Serimizdeki olgularda immobilizasyon, yapılan internal tespitin stabilitesi ve kırığın parçalı olması dikkate alınarak yapıldı. Bu süre 0–45 gün, ortalama 15 gün idi. Erken dönemde rehabilitasyona başlanan hastalar (1-15. gün) ile geç dönemde rehabilitasyona başlanan (15-45. gün) hastaların fonksiyonel sonuçları karşılaştırıldığında erken dönemde harekete izin verilen 11 hastanın 9'unda mükemmel-iyi sonuç elde edildiği görüldü. Geç dönemde harekete izin verilen hastalar ile erken dönemde rehabilite edilen hastalar arasında anlamlı fark saptandı($p<0,001$).

Distal humerus eklem içi kırıklarının cerrahi tedavisi sonrası literatürdeki fonksiyonel sonuçlara bakıldığında; Kaushal ve ark. bu tip olguların % 77 'sinde başarılı sonuç elde ettiklerini bildirmişlerdir[33]. Papaioannou ve ark. AO tip C kırıklı 75 olguluk çalışmalarında, minimal osteosentez uyguladıkları 21 olgunun % 38'inde, sıkı internal tespit uyguladıkları 54 olgunun % 77,8'inde çok iyi ve iyi sonuç bildirmişlerdir[34]. John ve ark. 75 yaş ve üzeri 49 hastanın % 80'inde çok iyi ve iyi sonuç almışlardır[35]. Guitton ve ark. tip-B kırığı olan 23 hastanın 11(%48)'inde mükemmel, 11(%48)'inde iyi ve 1(%4) hastada kötü sonuç elde etmişlerdir[36]. McKEE ve ark. tip-B kırığı olan 6 hastanın 6'sında mükemmel veya iyi sonuç elde etmişlerdir [11]. Çalışmamızda tip B kırığı olan 10 hastanın 8(%80)'inde mükemmel ve iyi, 2(%20)'sinde orta sonuç elde edilirken tip C kırığı olan 11 hastanın 8(%73)'inde mükemmel ve iyi, 1(%9)'inde orta ve 2(%18)'sinde kötü sonuç elde edilmiştir. Sonuçlarımız literatür ile uyumlu bulunmuştur.

Çalışmamızdaki sonuçların elde edilmesinde, mümkün olan en kısa sürede ameliyat yapılmasının, anatomik redüksiyon ile sıkı tespitin ve erken rehabilitasyonun en önemli faktörler olduğu kanaatindeyiz.

Çıkar Çakışması ve Finansman Beyanı

Bu çalışmada çıkar çakışması ve finansman destek alındığı beyan edilmemiştir.

Kaynaklar

1. Rose SH, Melton LJ, Morrey BF. Epidemiologic features of humeral fractures. Clin Orthop 1982;168:24-30.
2. Ring D, Jupiter JB. Fractures of the distal humerus. Orthop Clin North Am 2000;31(1):103- 113.
3. Jupiter JB. Complex fractures of the distal part of the humerus and associated complications. J Bone Joint Surg 1994;76-A:1252-1264.
4. McCarty P, Ring D, Jupiter JB. Management of distal humerus fractures. Am J Orthop (Beelle Mead NJ) 2005;34:430-8.
5. Gallay SH., McKee MD. Operative treatment of nonunion about the elbow. Clin. Orthop. 2000;370:87-99.
6. Ackerman G,.Jupiter JB. Non-union of the distal end of the humerus. J Bone and Joint Surg.(Am)1988;70-A(1):75-83.
7. Bryan RS., Morey BF. Fractures of the distal humerus in adu1ts. The Elbow and Its Disorders Edited by B.F.Morey Philadelphia,W.B.Saunders.2000;293-340
8. Ozdemir H, Urguden M, Soyuncu Y, Aslan T. Long-term functional results of adult intra-articular distal humeral fractures treated by open reduction and plate osteosynthesis. Acta Orthop Traumatol Turc 2002;36:328-35.
9. Wang KC, Shih HN, Hsu KY, Shih CH. Intercondylar fractures of the distal humerus: routine anterior subcutaneous transposition of the ulnar nerve in a posterior operative approach. J Trauma 1994;36:770-3.
10. Ring D, Jupiter JB, Gulotta L. Articular fractures of the distal part of the humerus. J Bone Joint Surg 2003;85-A:232-238
11. Cannada L. Distal humeral fractures. In : Stannard JP, Schmitd AH, Kregor PJ, editors. Surgical treatment of orthopaedic trauma. New York:Thieme Medical Publishers; 2007;285-305
12. Morrey BF, Askew LJ, Chao EYS. A biomechanical study of normal functional elbow motion. J Bone Joint Surg 1981;63-A:872-877.
13. Horne G. Supracondylar fractures of the humerus in adults. J Trauma 1980;20:71-4.
14. Riseborough EJ, Radin EL. Intercondyar T fractures of the humerus in the adult. A comparison of operative and nonoperative treatment in twenty-nine cases. J Bone Joint Surg 1969;51-A:130- 141.
15. Cassebaum WH. Open reduction of T & Y fractures of the lower end of the humerus. J Trauma 1969;9:915-25
16. Brown RF, Morgan RG. Intercondylar T-shaped fractures of the humerus. Results in ten cases treated by early mobilisation. J Bone Joint Surg [Br] 1971;53:425-8.
17. Wickstrom J, Meyer PR. Fractures of the distal humerus in adults. Clin Orthop 1967;(50):43-51
18. Aitken GK, Rorabeck CH. Distal humeral fractures in an adult. Clin Orthop 1986;(207):1917.
19. Helfet DL, Schmeling GJ. Bicondylar intraarticular fractures of the distal humerus in adults. Clin Orthop 1993;(292):26-36.
20. Zagorski JB, Jenning JJ, Burkhalter WJ. Comminuted intraarticular fractures of the distal humeral condyles. Clin. Orthop. 1986;202:197-204.
21. Helfet DL, Schmeling GJ. Bicondylar intraarticular fractures of the distal humerus in adults. Clin Orthop 1993;(292):26-36.
22. Letsch R, Schmit-Neuerburg KP, Sturmer KM, Walz M. Intraarticular fractures of the distal humerus. Surgical treatment and results. Clin Orthop 1989;(241):238-244.
23. Skaggs DL, Hale JM, Buggay S, Kay RM: Use of a hybrid external fixator for a severely comminuted juxta-articular fracture of the distal humerus. J Orthop Trauma 1998;12(6):439-442.
24. Ring D, Jupiter JB. Salvage of contaminated fractures of the distal humerus with thin wire external fixation. Clin. Orthop.1999;359:203-208
25. Grabel GT, Hanson G, Bennet JB, et al. Intraarticular fractures of the distal humerus in the adult. Clin Orthop 1987;216:99-108.
26. McKee MD, Jupiter JB, Bamberger HB: Coronal shear fractures of the distal end of the humerus. J Bone Joint Surg 1996;78-A:49-54
27. Frankle MA, Herscovici D, DiPasquale TG, Vasey MB, Sanders RW: A comparison of open reduction and internal fixation and primary total elbow arthroplasty in the treatment of intraarticular distal humerus fractures in women older than age 65: J Orthop Trauma 2003;17(7): 473-480.
28. Obremskey WT, Bhandari M, Dirschl DR, Shemitsch E. Internal fixation versus arthroplasty of comminuted fractures of the distal humerus: J Orthop Trauma 2003;17(6):463-465.
29. Kınık H, Atalar H, Mergen E. Management of distal humerus fractures in adults. Arch Orthop Trauma Surg 1999;119:467-9.
30. Zagorski JB, Jennings JJ, Burkhalter WE, Uribe JW. Comminuted intraarticular fractures of the distal humeral condyles. Surgical vs nonsurgical treatment. Clin Orthop 1986;202:197-204.
31. Korner J, Lill H, Müler LP, Rommens PM, Schneider E, LinkeB. The LCP-concept in the operative treatment of distalhumerus fractures- biological, biomechanical and surgicalaspects Injury 2003;34(S2):20-30
32. Schemitsch EH, Tencer AF, Henley MB. :Biomechanical evaluation of methods of internal fixation of the distal humerus. J Orthop Trauma 1994;8:468-75
33. Kaushal L, Rai J, Singh SP. Comminuted intra-articular fractures of the distal humerus. Int Orthop 1994;18:276-279
34. Papaioannou N, Babis GC, Kalavritinos J, Pantazopoulos T. Operative treatment of type C intra-articular fractures of the distal humerus: the role of stability achieved at surgery on final outcome. Injury 1995;26:169-173.
35. John H, Rosso R, Neff U, Bodoky A, Regazzoni P, Harder F. Operative treatment of distal humeral fractures in the elderly. J Bone Joint Surg [Br] 1994;76:793-6.
36. Guitton TG, Doornberg JN, Raaymakers EL, Ring D, Kloen P. Fractures of the Capitellum and Trochlea J Bone Joint Surg Am. 2009;91:390-397
37. McKee MD, Jupiter JB, Bamberger HB. Coronal shear fractures of the distal end of the humerus. J Bone Joint Surg 1996;78-A:49-54