Minimally Invasive Stabilisation with Posterior Transiliac Plate of Pelvic Ring Fractures

Pelvis Kırıklarının Minimal İnvazif Posterior Transiliak Plak ile Tespiti

Pelvis Kırıklarında Posterior Plak Tespiti / Posterior Plate Stabilisation of Pelvic Fractures

Ferhat Say, Emin Ergün, Kamil Yener, Erdinç Türkeli, Murat Bülbül
S.B. Samsun Eğitim ve Araştırma Hastanesi, Ortopedi ve Travmatoloji Kliniği, Türkiye

Özet

Amaç: İnstabil pelvis yaralanmalarının cerrahi tedavi seçeneklerinden birisi posterior transiliak plak-vida tespitidir. Çalışmamızda pelvis kırığı nedeni ile minimal invazif olarak posterior transiliak plak uyguladığımız hastaların klinik sonuçlarını değerlendirmeyi amaçladık. Gereç ve Yöntem: İnstabil pelvis kırığı tanısı ile posterior transiliak plak tespiti yapılan olgular geriye dönük olarak değerlendirildi. Radyografik değerlendirme direk grafilerden Tornetta ve Matta metodu ile fonksiyonel sonuçlar ise Hannover pelvik skorlamasına göre değerlendirildi. Bulgular: 21 hasta değerlendirildi. Ortalama yaş 37,8 (17-62), ortalama takip süresi 21,2 ay (6-38) olarak saptandı. AO sınıflamasına göre 14 olgu C1, 6 olgu C2, 1 olgu C3 olarak sınıflandı. Hannover pelvik skorlamasına göre klinik sonuçlar on iki hastada mükemmel (4 puan), dört hastada iyi (3 puan), beş hastada makul (2 puan) olarak saptandı. Radyolojik değerlendirmede on üç hastada çok iyi (< 5 mm), altı hastada iyi (5-10 mm dislokasyon), iki hastada kabul edilebilir (10-20 mm dislokasyon) olarak saptandı. İki olguda yüzeyel yara enfeksiyonu gelişti. İki olgunun takibinde redüksiyon kaybı saptandı. Tartışma: Pelvis kırıklarının internal tespitinde minimal invazif olarak uygulanan transiliak plak-vida tespiti fonksiyonel sonucu iyi, nörovasküler komplikasyonlar görülme riski düşük olan bir yöntemdir.

Anahtar Kelimeler

İnstabil Pelvis Yaralanması; Minimal İnvazif Tespit; Posterior Plak Tespiti; Posterior Yaklaşım

Abstract

Aim: Transiliac posterior plate osteosynthesis is one of the surgical option for treating instable pelvic fractures. In this report, we aimed to evaluate clinical results of patients with pelvic fractures treated with transiliac plate osteosynthesis by minimally invasive methods. Material and Method: Patients with instable pelvic fractures treated with minimally invasive transiliac plate osteosynthesis were evaluated retrospectively. Radiographic assessments were made on pelvic x-rays using Tornetta and Matta methods. Functional results were evaluated using Hannover pelvic outcome score. Results: This study included 21 patients with a mean age of 37.8 years (range 17-62yrs). The mean follow-up period was 21.2 (6-38) months. According to AO classification, 14 patients had a C1 and 6 patients had a C2 and 1 patients had a C3 type pelvic fractures. Clinical results were excellent (4 point) in 12 patients, good (3 point) in 4 patients, fair (2 point) in 5 patients according to Hannover pelvic outcome score. According to radiological assessments, the results were excellent (< 5 mm) in 13 patients, good (5-10 mm dislocation) in 6 patients and fair (10-20 mm dislocation) in 2 patients. Superficial infection was detected in two patients. Loss of reduction occurred in two patients. Discussion: Minimally invasive transiliac plate osteosynthesis for treating pelvic fractures is a method with good clinical results and low neurovascular complication risks.

Keywords

Instable Pelvic Fracture; Minimal Invasive Stabilisation; Posterior Plate Fixation; Posterior Approach

DOI: 10.4328/JCAM.1160 Received: 18.06.2012 Accepted: 07.07.2012 Printed: 01.11.2013 J Clin Anal Med 2013;4(6): 447-450
Corresponding Author: Ferhat Say, Samsun Eğitim ve Araştırma Hastanesi, Ortopedi ve Travmatoloji Kliniği, İlkadım, Samsun. Türkiye.
T.: +905305660894 F.: +90 3623111500 E-Mail: ferhatsay@gmail.com

Giriş

İnstabil pelvis yaralanmaları yüksek enerjili travmalar sonucu oluşup yüksek oranda morbidite ve mortaliteye yol açan yaralanmalardır. Bu yaralanmaların kalıcı tedavisinde internal fiksasyon seçilebilecek tedavi metodudur [1-4]. Cerrahi tedavide amaç kırık redüksiyonunu sağlamak, erken mobilizasyon için stabilizasyon sağlamak ve nörovasküler yapıları korumaktır.

İnstabil pelvis yaralanmalarının tespitinde pek çok farklı cerrahi teknik kullanılmaktadır. Sakroiliak eklemin açık veya perkutan vida ile fiksasyonu [5-7], sakroiliak ekleme ilioinguinal yaklaşım ile anteriordan plak vida tespiti [8;9], posteriordan uygulanan transiliak bar [9;10] veya plak vida tespiti [11-13] cerrahi seçeneklerdendir. İyatrojenik nörovasküler hasar olasılığı, radyasyon maruziyeti ve tecrübe gerektirmesi gibi dezavantajları olan anterior plak vida tespiti, sakroiliak vida uygulamaları ortopedik cerrahların bu endikasyonları koymasında tereddütler yaşatmaktadır. Bizde bu nedenle çalışmamızda instabil pelvis kırığı olan olgularda daha az komplikasyon olasılığını düşündüğümüz posterior transiliak plak vida tespiti metodunun sonuçlarını değerlendirmeyi amaçladık.

Gereç ve Yöntem

Çalışmamıza 2007 ile 2012 yılları arasında kliniğimizde rotasyonel ve vertikal instabil pelvis kırığı tanısı ile posterior transiliak plak vida uyguladığımız hastalar dahil edildi. Hastaların yaşları, cinsiyetleri, yaralanma mekanizması, eşlik eden yaralanmaları, ameliyata kadar geçen süre, operasyon süresi ve komplikasyonlar değerlendirildi.

Hastalara ameliyat öncesi konvansiyonel radyografi ve Bilgisayarlı Tomografi çekildi. Pelvis kırıkları AO sınıflamasına göre sınıflandı.

Cerrahi teknikte, yüzüstü yatırılan hastada spina iliaka posterior süperior hizasından iki adet vertikal insizyon ile iliak kanata ulaşıldı (şekil 1,2). Gluteus maksimus kası yapışma yerinden gevşetildikten sonra kırık hattına ulaşıldı. Kırık redüksiyonu longitunal traksiyon, pelvik redüksiyon klempleri ve shanz vidaları yardımı ile yapıldı.

İki vertikal insizyon arasından submusküler tünel oluşturulmasını takiben her iki ucundan bükülen 3,5 mm veya 4,5 mm pelvik rekonstrüksiyon plağı bu tünelden ilerletilip her iki tarafta iliak kanatlara en az ikişer adet vida ile sabitlendi (şekil 3-6).

Perioperatif antibiyotik profilaksisi 72 saat yapıldı. Tromboemboli profilaksisi düşük molekül ağırlıklı heparin ile tam ağırlık verinceye kadar yapıldı. Hastalara ameliyat sonrası izometrik kas egzersizleri verildi. Eşlik eden yaralanmaların durumuna göre postoperatif ikinci haftada koltuk değneği yardımı ile parsiyel yük ile mobilize edildi. Onuncu haftadan sonra tam yük vermeye izin verildi.

Radyolojik değerlendirme ameliyat sonrası direk grafilerden Tornetta ve Matta metoduna göre yapıldı [16]. Posterior pelvik halkanın maksimum dislokasyonu ön arka pelvis, inlet ve outlet grafilerden ölçüldü. Bu metoda göre 5 mm den daha az dislo-

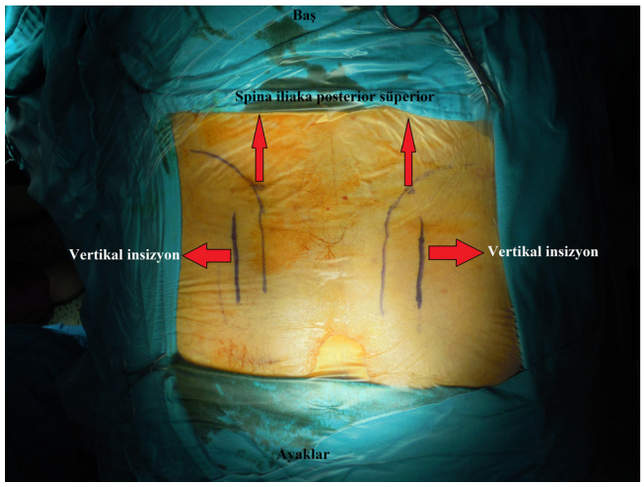

Şekil 1. Yüzüstü yatırılan hastada referans noktaları ve insizyonlar.

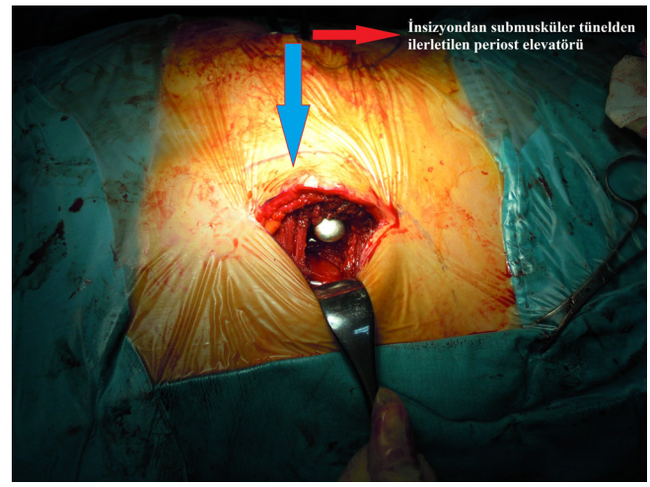

Şekil 3. İki insizyon arasına hazırlanan submusküler tünel

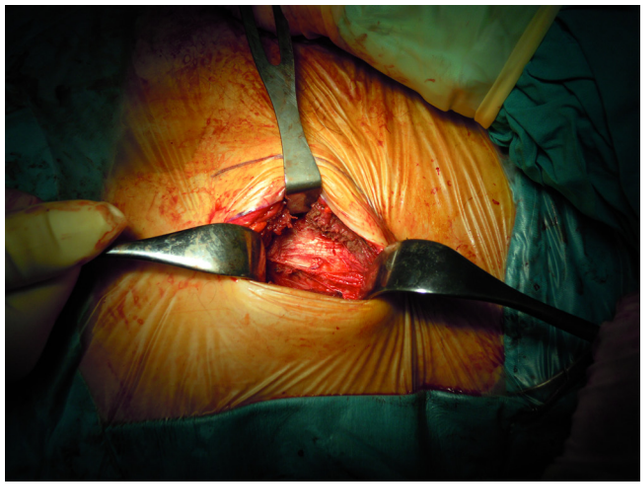

Şekil 2. Gluteus maksimus kası liflerinin sıyrılması ile iliak kanata ulaşılması



Şekil 4. Ameliyat sonundaki görünüm



Şekil 5. 48 yaşında erkek hastada yüksekten düşme sonrası Denis tip 2 sakrum kırığı (A) Ameliyat öncesi grafi, (B) ameliyat öncesi bilgisayarlı tomografi görüntüsü (C) ameliyat sonrası grafi –hastanın eşlik eden asetabulum kırığı aynı seansta ilioinguinal yaklaşım ile plak ile tespit edilmiştir-.

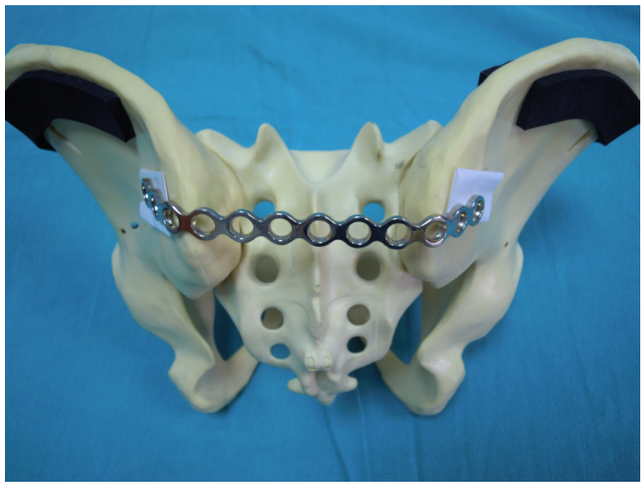

Şekil 6. Uygulamanın kemik makette gösterilmesi

kasyon çok iyi, 5-10 mm iyi, 10-20 mm kabul edilebilir, >20 mm kötü olarak değerlendirildi. Hastaların klinik sonuçlarını değerlendirmek için Hannover pelvik skorlama sistemi kullanıldı [17] (tablo 1).

Tablo 1. Hannover pelvik skorlama sistemi [17]

Puan	Klinik semptomlar	Sosyal yaşam	Puan
4 (çok iyi)	Ağrı yok Nörolojik defisit yok Ürolojik defisit yok Fonksiyonel defisit yok		
3 (iyi)	Ağır aktivite sonrası ağrı Hafif fonksiyonel defisit Hafif duyusal defisit	İş değişikliği yok Sportif aktivitelerde değiklik yok Sosyal durumda değişiklik yok	3 (tam)
2 (makul)	Hafif aktivite sonrası ağrı Ağır fonksiyonel defisit Motor/duyusal defisit İdrar yapmada zorluk Mesaneyi tam boşaltabiliyor Seksüel disfonksiyon	İş değişikliği gerekli Sportif aktiviteler azalmış Sosyal ilişkilerde azalma Günlük yaşam aktivitelerinde hafif yardıma ihtiyacı var	2 (kabul edilebilir)
1 (kötü)	İstirahatte ağrı Koltuk değneği, tekerlekli sandalye ihtiyacı İdrar yapmada zorluk Mesanede rezidüel idrar Ciddi fonksiyonel defisit İdrar/gayta inkontinansı Seksüel disfonksiyon	Çalışamaz Sportif aktivite yok Sosyal ilişkilerde belirgin azalma Günlük yaşam aktivitelerinde sıklıkla yardıma ihtiyacı var.	1 (kötü)

Sonuçlar

2007 ile 2012 yılları arasında instabil pelvis kırığı (AO tip C) tanısı ile posteriordan transiliak plak uygulanan toplam 21 hasta değerlendirildi. Hastaların on üçü erkek (% 62) sekizi bayandı (% 38). Ortalama yaş 37,8 (17-62) olarak saptandı. Ortalama takip süresi 21,2 ay (6-38) olarak saptandı. Yaralanma mekanizması on dört hastada trafik kazası (% 66,6), yedi hastada yüksekten düşme (% 33,3) idi. 12 hastada (% 57) eşlik eden çoklu yaralanmalar mevcuttu. Dört hastada kafa travması, üç hastada toraks travması, üç hastada batın travması ve iki hastada spinal yaralanma eşlik ediyordu. 13 hastada eşlik eden asetabulum veya ekstremite kırıkları mevcuttu.

AO sınıflamasına göre olguların pelvis kırıkları 14 C1, 6 C2, 1 C3 olarak saptandı. İki hastada nörolojik defisit mevcuttu. İki hastadaki defisit duyu defisiti şeklinde idi. Hiçbir hastada idrar gayta inkontinansı bulunmuyordu. Dört hastada eşlik eden ürolojik yaralanma mevcuttu. Üroloji kliniğince tedavi edildi.

Ameliyata kadar geçen süre ortalama 8 gün (3-19) olarak saptandı. Operasyon süresi ortalama 79,5 dakika (47-190) idi. Beş hastada iki adet plak kullanıldı, diğer hastalarda ek fiksasyon uygulanmadı. Yedi hastada simfizis pubis ayrılması için posteriordan plak uygulamasını takiben supin pozisyona alınan hastaya anterior plak ile tespit uygulandı. Beş hastada pelvik eksternal fiksatör ile tespit uygulandı.

İki hastada yüzeyel yara enfeksiyonu gelişti. Debridman ve oral antibiyotik tedavisi ile düzeldi. İki hastanın takiplerinde redüksiyon kaybı gelişti. 4 mm ve 5 mm olarak saptanan redüksiyon kayıplarına müdahale edilmeyip takip edildi. Üç hastada implantlar elektif olarak ortalama 16,3 ayda (10-22) çıkarıldı. İyatrojenik nörolojik yaralanma hiçbir hastada saptanmadı. İmplant yetmezliği hiçbir hastada gelişmedi. Tromboembolik komplikasyonlar ile hiçbir hastada karşılaşılmadı.

Postoperatif posterior pelvik halkanın deplasmanı ortalama 6,5 mm (3-15) olarak saptandı. Grafiler Tornetta ve Matta metoduna göre değerlendirildiğinde on üç hastada (% 62) çok iyi (< 5 mm), altı hastada (% 29) iyi (5-10 mm), iki hastada (% 9) kabul edilebilir (10-20 mm) olarak saptandı. Hannover pelvik skorlamasına göre klinik sonuçlar on iki hastada (% 57) mükemmel (4 puan), dört hastada (% 19) iyi (3 puan), beş hastada (% 24) makul (2 puan) olarak saptandı. Skorlaması kötü olan beş olgunun dördü çoklu yaralanmaların eşlik ettiği hastalardı. Nörolojik yaralanması olan hastalarda takip süresinin sonunda iyileşme saptandı.

Tartışma

İnstabil pelvis kırıkları yüksek enerjili yaralanmalar sonucu oluşur ve yüksek oranda morbidite/mortaliteye sahip yaralanmalardır [18]. Bu yaralanmaların konservatif tedavisi kötü klinik sonuçlara ve yüksek oranda morbiditeye yol açacaktır [3]. Cerrahi

tedavi ile morbidite ve mortalitenin azaldığı gösterilmiştir [19]. Posterior pelvik yaralanmaların internal fiksasyonu için farklı metodlar tanımlanmıştır [5-13]. Bu tekniklerin biyomekanik olarak birbirleri ile karşılaştırıldıkları çalışmalarda birbirlerine belirgin üstünlüğü gösterilmemiştir [20;21].

Plak uygulaması teknik olarak kolay ve plakların her iki iliak kanata vidalar ile tespiti nörolojik ve vasküler hasar açısından diğer yöntemlere göre daha risksizdir. Krappinger ve ark. plak uygulamasının nörolojik defisiti olan olgularda kullanılabileceğini, vidaların sıkılması ile sakrumda traksiyon ve kırık hattında distraksiyona yol açacağını bildirmiştir [11]. Posteriordan uygulanan transiliak plaklar sakrum anterior korteksinde parçalanma olmadığında gergi bandı etkisi göstermekte, parçalanma olduğunda ise köprü plak gibi işlev görmektedir [12].

Literatüre bakıldığında posterior transiliak plak tespiti yapılan çalışmalarda Krappinger ve ark. [11] hastaların % 74'ünde klinik iyi sonuca ulaşmış, Suzuki ve ark. [12] % 72 iyi sonuç saptamış, Kobbe ve ark. [13] % 71 iyi sonuç saptamıştır. Biz çalışmamızda hastaların % 76'sında takipleri sonucunda fonksiyonel olarak iyi sonuca ulaştık. Kötü sonuç elde ettiğimiz beş olgunun dördünde hastalara çoklu yaralanmaların eşlik etmesi fonksiyonel olarak kötü sonuçlanmasına yol açmıştır. Tedaviye bağlı veya takiplerde nörolojik ve vasküler komplikasyon hiçbir hastada görülmemiştir.

Transiliak plak uygulanan hastaların dezavantajı geniş cerrahi açılım, kırık hattının açılması enfeksiyon riski olarak sayılabilir. Tekniğin minimal invazif uygulanması kapalı redüksiyon ve iki küçük vertikal insizyondan plağın yerleştirilmesini içerir. Daha az doku diseksiyonu gerektiği için ameliyat süresi kısalmakta, kan kaybı daha az olmaktadır. Ancak redüksiyonun açık tekniğe göre daha zor oluşu ve nörolojik hasar olan olgularda dekompresyon yapılamaması minimal invazif tekniğin olumsuz yönleridir [11]. Çalışmamızda iki hastada yüzeyel enfeksiyon gelişmiş, debridman ve antibiyotik tedavisi ile iyileşmiştir. İki hastanın takibinde redüksiyon kaybı saptanmıştır. Hastaların hiçbirinde plak veya vidanın yanlış yerleşimi ile karşılaşmadık.

Çalışmamızda hastaların bazılarında birden fazla kırığın eşlik etmesi operasyon süresini uzatmıştır. Operasyon süremiz ortalama 79,5 dakika olarak saptanmış olup literatürdeki benzer çalışmalarla yakın olarak saptanmıştır [13]. Minimal invazif uygulanan plak tespiti ile operasyon süresi kısalmaktadır.

Posterior pelvik halkanın diğer cerrahi tespit seçenekleri; sakroiliak eklemin açık veya perkutan vida ile fiksasyonu [5-7], sakroiliak ekleme ilioinguinal yaklaşım ile anteriordan plak vida tespitidir [8;9]. Perkutan teknikte nörovasküler yapıların yakın olması, dar bir güvenli alan bulunması ve sakrum anatomisinin belirlenmesi nedeni ile iyi bir preoperatif planlama gerekir [14;25]. Sakral sinirlerin yaralanma riski % 40 kadar yüksek olabileceği bildirilmiştir [22;23]. Perkutan iliosakral vida uygulaması esnasında 4 derecelik yanlış yönlenme vidanın yanlış yerleştirilmesine yol açabilmektedir [24].

Çalışmamızın sınırlamaları kontrol grubu olmaması ve retrospektif olması olarak sayılabilir. Ek yaralanmaları olan hastalar fonksiyonel sonucu etkilemiştir.

Sonuç olarak instabil pelvis kırıklarının cerrahi tedavisinde posteriordan uygulanan transiliak plak tespitinin, fonksiyonel sonuçlarının iyi oluşu, nörovasküler komplikasyonların azlığı ve diğer tespit yöntemlerine göre daha güvenilir ve nispeten kolay olması sebebiyle uygulanmasını öneriyoruz. Ancak daha net bir sonuç çıkarmak için klinik, randomize, prospektif çalışmalara ihtiyaç vardır.

Çıkar Çakışması ve Finansman Beyanı

Bu çalışmada çıkar çakışması ve finansman destek alındığı beyan edilmemiştir.

Kaynaklar

1. Routt ML Jr, Simonian PT. Internal fixation of pelvic ring disruptions. Injury. 1996; 27 (Suppl 2): 20-30.
2. Tornetta P 3rd, Matta JM. Outcome of operatively treated unstable posterior pelvic ring disruptions. Clin Orthop Relat Res. 1996; (329): 186-93.
3. Kellam JF, McMurtry RY, Paley D, Tile M. The unstable pelvic fracture. Operative treatment. Orthop Clin North Am. 1987; 18(1): 25-41.
4. Matta JM, Saucedo T. Internal fixation of pelvic ring fractures. Clin Orthop Relat Res. 1989; (242): 83-97.
5. Routt ML Jr, Nork SE, Mills WJ. Percutaneous fixation of pelvic ring disruptions. Clin Orthop Relat Res. 2000; (375): 15-29.
6. Schweitzer D, Zylberberg A, Córdova M, Gonzalez J. Closed reduction and iliosacral percutaneous fixation of unstable pelvic ring fractures. Injury. 2008; 39(8): 869-74.
7. Osterhoff G, Ossendorf C, Wanner GA, Simmen HP, Werner CM. Posterior screw fixation in rotationally unstable pelvic ring injuries. Injury. 2011; 42(10): 992-6.
8. Simpson LA, Waddell JP, Leighton RK, Kellam JF, Tile M. Anterior approach and stabilization of the disrupted sacroiliac joint. J Trauma. 1987; 27(12): 1332-9.
9. Yinger K, Scalise J, Olson SA, Bay BK, Finkemeier CG. Biomechanical comparison of posterior pelvic ring fixation. J Orthop Trauma. 2003; 17(7): 481-7.
10. Gorczyca JT, Varga E, Woodside T, Hearn T, Powell J, Tile M. The strength of iliosacral lag screws and transiliac bars in the fixation of vertically unstable pelvic injuries with sacral fractures. Injury. 1996; 27(8): 561-4.
11. Krappinger D, Larndorfer R, Struve P, Rosenberger R, Arora R, Blauth M. Minimally invasive transiliac plate osteosynthesis for type C injuries of the pelvic ring: a clinical and radiological follow-up. J Orthop Trauma. 2007; 21(9): 595-602.
12. Suzuki T, Hak DJ, Ziran BH, Adams SA, Stahel PF, Morgan SJ, et al. Outcome and complications of posterior transiliac plating for vertically unstable sacral fractures. Injury. 2009; 40(4): 405-9.
13. Kobbe P, Hockertz I, Sellei RM, Reilmann H, Hockertz T. Minimally invasive stabilisation of posterior pelvic-ring instabilities with a transiliac locked compression plate. Int Orthop. 2012; 36(1): 159-64.
14. Giannoudis PV, Tzioupis CC, Pape HC, Roberts CS. Percutaneous fixation of the pelvic ring: an update. J Bone Joint Surg Br. 2007; 89(2): 145-54.
15. Marmor M, Lynch T, Matityahu A. Superior gluteal artery injury during iliosacral screw placement due to aberrant anatomy. Orthopedics. 2010; 33(2): 117-20.
16. Matta JM, Tornetta P 3rd. Internal fixation of unstable pelvic ring injuries. Clin Orthop Relat Res. 1996; (329): 129-40.
17. Pohlemann T, Gänsslen A, Schellwald O, Culemann U, Tscherne H. [Outcome evaluation after unstable injuries of the pelvic ring]. Unfallchirurg. 1996; 99(4): 249-59.
18. Tile M. Pelvic ring fractures: should they be fixed? J Bone Joint Surg Br. 1988; 70(1): 1-12.
19. Failinger MS, McGanity PL. Unstable fractures of the pelvic ring. J Bone Joint Surg Am. 1992; 74(5): 781-91.
20. Yinger K, Scalise J, Olson SA, Bay BK, Finkemeier CG. Biomechanical comparison of posterior pelvic ring fixation. J Orthop Trauma. 2003; 17(7): 481-7.
21. Berber O, Amis AA, Day AC. Biomechanical testing of a concept of posterior pelvic reconstruction in rotationally and vertically unstable fractures. J Bone Joint Surg Br. 2011; 93(2): 237-44.
22. Templeman D, Goulet J, Duwelius PJ, Olson S, Davidson M. Internal fixation of displaced fractures of the sacrum. Clin Orthop Relat Res. 1996; (329): 180-5.
23. Webb LX, de Araujo W, Donofrio P, Santos C, Walker FO, Olympio MA, et al. Electromyography monitoring for percutaneous placement of iliosacral screws. J Orthop Trauma. 2000; 14(4): 245-54.
24. Templeman D, Schmidt A, Freese J, Weisman I. Proximity of iliosacral screws to neurovascular structures after internal fixation. Clin Orthop Relat Res. 1996; (329): 194-8.
25. Miller AN, Routt ML Jr. Variations in sacral morphology and implications for iliosacral screw fixation. J Am Acad Orthop Surg. 2012; 20(1): 8-16.