Unusual Presentation Of Acute Left Flank Pain: Splenic And Bilateral Renal Infarctions

Akut Sol Yan Ağrısının Nadir Bir Prezentasyonu: Dalak ve Bilateral Böbrek Enfarktı

Dalak ve Bilateral Böbrek Enfarktı / Splenic and Bilateral Renal Infarctions

Selim Bozkurt[1], Mehmet Okumuş[1], Fuat Özkan[2],
[1]Acil Tıp Ana Bilim Dalı, [2]Radyoloji Ana Bilim Dalı, Kahramanmaraş Sütçü İmam Üniversitesi, Tıp Fakültesi, Kahramanmaraş, Türkiye

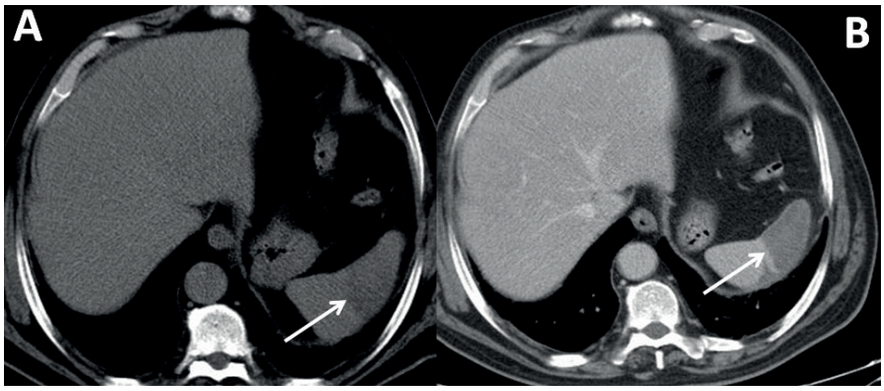

Resim 1. A. Kontrastsız abdominal BT'de dalak üst yarısında normal dalak parankimine göre daha hipodens izlenen alan (ok), B. Abdominal BT anjiografide dalak üst yarısında kontrastlanmanın olmadığı enfarkt alanı (ok).

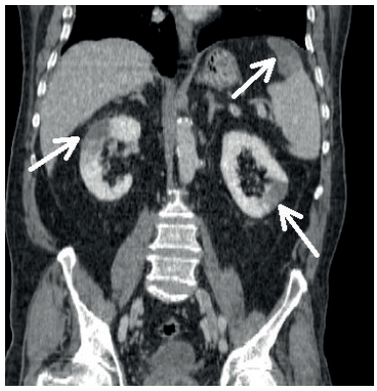

Resim 2. Kontrast madde sonrası elde olunan koronal reformat görüntüde her iki böbrek ve dalakta kontrastlanmayan enfarkt alanları (oklar).

Seksen üç yaşında erkek hasta 1 gün önce başlayan sol yan ağrısı, bulantı ve kusma şikayeti ile acil servise başvurdu. Vital bulguları; nabız 110 atım/dakika, kan basıncı 135/90 mmhg, vücut ısısı 36.7 0C idi. Özgeçmişinde hipertansiyon ve atriyal fibrilasyon öyküsü vardı. Fizik muayenesinde sol kostovertebral açı hassasiyeti dışında başka patolojik bulgu yoktu. EKG'sinde yüksek ventrikül yanıtlı atriyal fibrilasyon vardı. Hastanın kan ve idrar tetkiklerinde; hematüri dışında diğer bulgular normaldi. Hastaya ürolitiyazis ön tanısı ile kontrastsız abdominal bilgisayarlı tomografi (BT) çekildi. BT 'de dalak üst yarısında normal parankime göre daha hipodens alan izlendi (Resim 1). Hastada dalak enfarktı düşünülerek abdominal BT anjiografi çekildi. BT anjiografide visseral damarlarda trombüs izlenmedi. Dalak üst yarısını tamamen tutan ve her iki böbrekte multifokal enfarktla uyumlu hipodens alanlar izlendi (Resim 2). Hastaneye yatırılarak antikoagülan tedavi başlandı, sol yan ağrısı geçen ve komplikasyon olmayan hasta önerilerle taburcu edildi.

DOI: 10.4328/JCAM.991 Received:12.04.2012 Accepted: 13.04.2012 Printed: 01.11.2013 J Clin Anal Med 2013;4(6): 523
Corresponding Author: Selim Bozkurt, Kahramanmaraş Sütçü İmam Üniversitesi Tıp Fakültesi, Acil Tıp AD. Kahramanmaraş, Türkiye.
T.: +90 3442211431 F.: +90 3442212371 GSM: +905363661789 E-Mail: selimbozkurt01@yahoo.com