

Cervikofasial Emphisema and Pneumomediastinum After Dental Procedure: A Case Report

Diş Çekimi Sonrası Servikofasial Cilt Altı Amfizem ve Pnömomediasten: 1 Olgu Nedeniyle

Diş Çekimi Sonrası Pnömomediasten / Pneumomediastinum After Dental Procedure

Ayşe Gül Ergönül, Ali Özdil, Yeliz Erol, Alpaslan Çakan, Ufuk Çağırıcı
Ege Üniversitesi Tıp Fakültesi Göğüs Cerrahisi Anabilim Dalı, İzmir, Türkiye

Özet

Servikofasyal amfizem ve pnömomediasten dental girişimlerden sonra nadiren gelişen komplikasyonlardır ve yüksek hızlı hava türbinli dental matkap kullanımı ile ilişkilidir.Yaşamı tehdit etme potansiyeli olan bir durum olsa da olguların büyük çoğunluğunda kendini sınırlar ve tehlike oluşturmaz. Bu yazıda sağ alt ikinci molar diş çekimi sonrasında gözle görülür cilt altı amfizemi, pnömomediasten gelişen hasta sunuldu. Diş hekimleri ve hekimler dental işlemi takiben ani dispne gelişmesini daha çok kullanılan anesteziklere karşı alerjik reaksiyona bağlama eğilimindedirler. Diş hekimleri ve hekimler dental işlem sonrası alerjik reaksiyonu taklit eden cilt altı amfizemine bağlı servikofasyal bölgede yumuşak dokuda şişme olabileceği konusunda dikkatli olmalıdırlar.

Anahtar Kelimeler

Diş Çekimi; Pnömomediasten; Cilt Altı Amfizemi

Abstract

Cervicofacial emphysema and pneumomediastinum are rarely observed complications of dental interventions. The complications are associated with the use of a high-speed air-turbine dental drill. It is a potentially life-threateningcondition, but the majority of cases are self-limiting and benign. We describe a patient with remarkable subcutaneous emphysema, pneumomediastinum, and partial pneumothorax after right second mandibular molar extraction. Dentists and physicians more often attribute the rapid onset of dyspnea in patients after a dental procedure to an allergic reaction to the anesthesia used during the procedure. Dentists and physicians should be aware that soft tissue emphysema can cause acute swelling of the cervicofacial region after dental procedures, which may mimic an allergic reaction.

Keywords

Dental Procedure; Pneumomediastinum; Subcutaneous Emphysema

DOI: 10.4328/JCAM.1821 Received: 17.04.2013 Accepted: 06.06.2013 Printed: 01.09.2013 J Clin Anal Med 2013;4(suppl 1): 16-7
Corresponding Author: Ayşe Gül Ergönül, Ege Üniversitesi Tıp Fakültesi Göğüs Cerrahisi Anabili Dalı, Bornova, İzmir, Turkey.
T.: +90 2323904919 F.: +90 2323904681 E-Mail: mdaysegulcevik@yahoo.com

Giriş

Pnömomediasten künt, penetran ya da barotravmayı takiben trakeobronşial sistemin ya da sindirim sistemi organlarının bütünlüğünün bozulması sonrası mediastende hava bulunması olarak tarif edilebilir. İatrojenik pnömomediasten, sıklıkla baş-boyun ve göğüs cerrahisi girişimlerinden sonra, nadiren de batın cerrahisi sonrası görülen bir komplikasyondur. Servikofasyal amfizem ve pnömomediasten dental girişimlerden sonra nadiren gelişen komplikasyonlardır ve yüksek hızlı hava türbinli dental matkap kullanımı ile ilişkilidir [1-3]. Yaşamı tehdit etme potansiyeli olan bir durum olsa da olguların büyük çoğunluğunda kendini sınırlar ve tehlike oluşturmaz. Bu yazıda sağ alt birinci molar diş çekimi sonrasında yüksek hızlı hava türbinli dental matkap kullanılmamasına rağmen gözle görülür servikofasial cilt altı amfizemi ve pnömomediasten gelişen hasta sunuldu. Diş hekimleri ve hekimler dental işlem sonrası alerjik reaksiyonu taklit eden cilt altı amfizemine bağlı servikofasial bölgede yumuşak dokuda şişme olabileceği konusunda dikkatli olmalıdırlar.

Olgu Sunumu

Otuz yaşında erkek hasta 4 gün önce kırılan dişi için diş hekimine başvurmuş. Antibiyotik tedavisi (hangi antibiyotik olduğu bilinmiyor) sonrası dişin çekilmesine karar verilmiş. Diş çekimi için lokal anestezi uygulanmış. Sağ alt 1. molar dişin çekimini takiben baş boyun bölgesinde şişlik oluşan ve göğüs ağrısı tarifleyen hasta acil servise yönlendirilmiş. Acil serviste değerlendirilen hastanın genel durumu iyi, vital parametreleri normal değerlerde, satürasyonu %98 olarak değerlendirildi. Nefes darlığı tariflemeyen olgunun fizik muayenesinde sağ alt göz kapağı, yüz ve boyunda cilt altı amfizeme bağlı krepitasyon tespit edildi. Boyun ve toraks bilgisayarlı tomografisinde yüz ve boyundan başlayıp, trakea etrafından perikarda kadar uzanan cilt altı amfizem ve pnömomediasten izlendi (Resim1) . Nazal 2lt/dk %100 O2, antibiyotik, boyun ve dişte ağrı tariflemesi üzerine analjezik tedavi ile servis izlemine alınan hastanın amfizemi sadece derin palpasyonla hissedilecek kadar geriledi. Ek bir müdahaleye gerek duyulmadı. Hasta 3. gün taburcu edilerek kontrole çağrıldı. 1. Ay kontrolünde şikayeti olmayan ve muayene bulguları ile akciğer grafisi normal olan hastanın şikayeti olması durumunda başvurması söylendi.

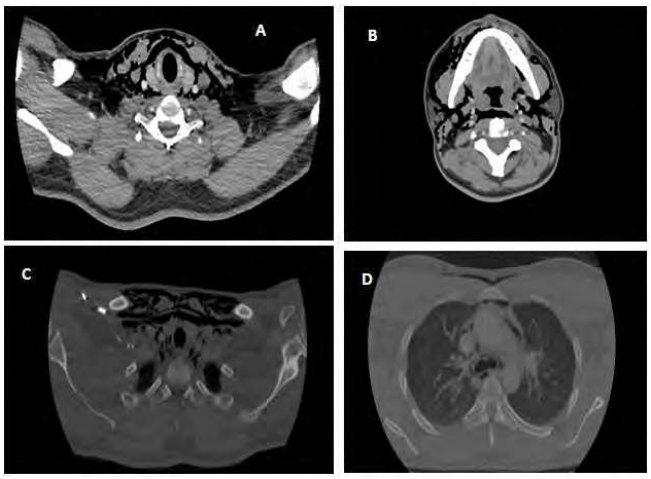

Resim 1. BT'de amfizem bulguları

Tartışma

Servikofasial amfizem ve pnömomediasten, servikofasial subkutan dokular ve mediastende hava bulunmasıyla karakterize bir durumdur. Bu klinik durum, nadiren, dental işlemler sırasında yüksek hızlı hava türbinli dental matkap kullanılmasına bağlı olarak oluşmaktadır. Özellikle mandibular molar dişlerle ilgili işlemlerde basınçlı hava retromolar alandan pterigomandibular alan ve lateral faringeal boşluğa geçerek ilerleyebilir[4]. Retrofaringeal alanda serbest hava bulunması östaki borusunda disfonksiyona ve işitme kaybına, disfoni, disfaji ve göğüs ağrısına neden olabilir [5]. Molar dişlerin kökleri direk olarak submandibular boşluğa buradan da retrofaringeal alana ve mediastene bağlanır. Cilt altı amfizem ve pnömomediasten şiddetli hapşırma sonrasında da görülebilir [6]. Retrosternal ağrı ve nefes darlığı pnömomediastenin karakteristik bulgularıdır. Muayenede kalp seslerinin derinden işitilmesi ve kalp atımı sırasında duyulan mediastinal krepitasyon (Hamman's belirtisi) saptanabilir. Ciddi pnömomediasten olgularında venöz distansiyon, hipotansiyon, hiperkarbi ve asidoz görülebilir [4]. Radyolojik incelemelerde mediastende hava görülmesi tanı koydurucudur. PA Akciğer grafisinde kalp sınırlarının etrafında ince bir hat şeklinde hava görülebilir. Cilt altı amfizem ve pnömomediastenin tedavisi genellikle konservatiftir. Genellikle %100 O2 inhalasyonu uygulanır. Özellikle diş operasyonları sonrası gelişen pnömomediastenlerde oral kavitedeki mikroorganizmalara bağlı mediastinit gelişebilme ihtimaline karşı geniş spektrumlu antibiyotik de kullanılır [7]. Pnömomediasten ve cilt altı amfizemi genellikle kendini sınırlar ve ek bir işleme gerek duyulmaz. Ancak, trakeal bası, pnömoperikardium, tansiyon pnömomediasten, mediastinit, sepsis ve kardiak tamponad gibi hayatı tehdit edici durumlara da yol açabileceği unutulmamalıdır. Pnömomediasten ve cilt altı amfizemi diş hekimleri tarafından da mutlaka bilinmeli, alerjik reaksiyon, hematom yada enfeksiyonla karıştırılmadan hasta acil servise yönlendirilmelidir.

Çıkar Çakışması ve Finansman Beyanı

Bu çalışmada çıkar çakışması ve finansman destek alındığı beyan edilmemiştir.

Kaynaklar

1. Guest PG, Henderson S. Surgical emphysema of the mediastinum as a consequence of attempted extraction of a third molar tooth using an air turbine drill. Br Dent J1991;171:283-4.
2. Monsour PA, Savage NW. Cervicofacial emphysema following dental procedures. Aust Dent J 1989;34:403-6.
3. Szubin L, La Bruna A, Levine J, Komisar A. Subcutaneous and retropharyngeal emphysema after dental procedures. Otolaryngol Head Neck Surg 1997;117:122-3.
4. Cardo VA Jr, Mooney JW, Stratigos GT. Iatrogenic dental-air emphysema: report of case. J Am Dent Assoc 1972;85:144-7.
5. Stillman PL, Ruggill JS, Rutala PJ, Dinham SM, Sabers DL. Students transferring into an American medical school. Remediating their deficiencies. JAMA 1980;243:129-33.
6. Damore DT, Dayan PS. Medical causes of pneumomediastinum in children. Clin Pediatr (Phila). 2001;40:87-91.
7. Reznick JB, Ardary WC. Cervicofacial subcutaneous air emphysema after dental extraction. J Am Dent Assoc 1990;120:417-9.

How to cite this article:
Ergönül AG, Özdil A, Erol Y, Çakan A, Çağırıcı U. Cervikofasial Emphisema and Pneumomediastinum After Dental Procedure: A Case Report. J Clin Anal Med 2013;4(suppl 1): 16-7.