A Rare Patology at the Kidney: Lymphangiomatosis

Böbrekte Nadir Görülen Bir Patoloji: Lenfanjiyomatozis

Lenfanjiyomatozis / Lymphangiomatosis

Adem Yaşar[1], Ayşegül Altunkaş[2], Tuğba İlken Kurtoğlu Özçağlayan[2], Ömer Özçağlayan[2], Ahmet Orhan Çelik[2]
[1]Üroloji Kliniği, [2]Radyoloji Kliniği,
Tokat Devlet Hastanesi, Tokat, Türkiye

Özet

Renal lenfanjiyomatozis intrarenal veya perirenal lenfatiklerde malformasyonla karakterize kistik kitle görünümü veren, nadir görülen bir hastalıktır. Bening kistik lenfanjiyom veya renal lenfanjiektazi olarak da bilinmektedir. Böbreğin kistik hastalıkları olmak üzere hidronefroz, apse ve lipomatozis gibi patolojiler ayırıcı tanıda göz önünde bulundurulması gerekmektedir. Hastalar genelde karın ağrısı, yan ağrısı, hematüri, proteinüri veya hipertansiyon etyolojisi araştırılırken insidental olarak saptanmaktadır. Bilgisayarlı Tomografi ve Manyetik Rezonans görüntülemede tipik görünümü bulunmaktadır. Biz de kliniğimize yan ağrısı şikayeti ile başvuran, renal lenfanjiyomatozis tanısı konulan bir vakayı literatür eşliğinde tartışmayı amaçladık.

Anahtar Kelimeler

Böbrek; Lenfanjiyomatozis; Bilgisayarlı Tomografi

Abstract

Renal lymphangiomatosis also known as benign cyctic lymphangiom or renal lymphangiectasia is a rare developmental malformation resulting in the development of cystic masses in the peri-pelvic or peri-renal areas. A renal cystic diseases, hydronephrosis, abscess and lipomatosis should be considered in the differential diagnosis of renal lymphangiomatosis. It is usually detected incidentally while searching the etiology of abdominal pain, flank pain, hematuria, proteinuria or hypertension. A CT scan and MRI images are pathognomonic of the disease. The aim of this study was to discuss a case of renal lymhangiomatosis presenting flank pain with the relevant the literature.

Keywords

Kidney; Lymphangiomatosis; Computed Tomography

DOI: 10.4328/JCAM.1978 Received: 20.07.2013 Accepted: 29.07.2013 Printed: 01.09.2013 J Clin Anal Med 2013;4(suppl 1): 43-5
Corresponding Author: Adem Yaşar, Tokat Devlet Hastanesi, Üroloji Kliniği, 60100, Merkez, Tokat, Türkiye.
T.: +905055607039 T.: +90 3562145400/2203 E-Mail: ademyasar80@yahoo.com

Giriş

Renal lenfanjiyomatozis intrarenal veya perirenal lenfatiklerde malformasyonla karakterize nadir görülen bir hastalık olup bening kistik lenfanjiyom veya renal lenfanjiektazi olarak da bilinmektedir [1,2]. Lenfatik damarlardaki dilatasyona bağlı perirenal ve peripelvik kistik yapılarla kendisini göstermesi nedeni ile çoğunlukla böbreğin kistik hastalıkları olmak üzere hidronefroz ve lipomatozis gibi patolojilerle ayırıcı tanıda göz önünde bulundurulması gerekmektedir [3,4]. Hastalar insidental saptanabileceği gibi yan ağrısı, hematüri, proteinüri veya hipertansiyon etyolojisi araştırılırken de saptanabilmektedir [l]. Ultrasonografi (USG), Bilgisayarlı Tomografi (BT) ve Manyetik Rezonans (MR) görüntülemede altın rol oynayıp tipik görünümü bulunmaktadır [5].

Renal lenfanjiyomatozis bildirimi literatürde oldukça nadir olup türkçe literatürde ise tek olgu serisinin olduğu görülmektedir. Biz de bu çalışmada kliniğimize yan ağrısı şikayeti ile başvurup renal lenfanjiyomatozis tanısı konulan bir vakayı literatür eşliğinde sunmayı amaçladık.

Olgu Sunumu

Elli bir yaşında bayan hasta kliniğimize bilateral yan ağrısı şikayeti ile başvurmuş olup, bizim kliniğimizden önce başvurduğu sağlık kuruluşunda yapılan USG görüntülemede sol böbrekte grade 3 sağ böbrekte grade 2 hidronefroz saptandığı üst sağlık kuruluşuna yönlendirilmesi üzerine kliniğimize başvurduğu öğrenildi. Hastanın yapılan rutin biyokimyasal ve hematolojik tetkikler, tam idrar tetkiki ve düz üriner sistem grafisinde patoloji saptanmamış olup ileri görüntüleme olan intravenöz pyelografide (IVP) (Resim 1) böbrek nefrogram ve pyelogramında böbrek fonksiyonlarının normal olduğu ve hidronefroz gözlenmemesi üzerine değerlendirilen tüm abdomen BT de (Resim 2) peripelvik septalı parankime bası yapmayan kistik yapılar saptanması üzerine hastaya renal lenfanjiyomatozis tanısı konuldu. Hastanın semptomları şiddetli olmaması ve müdehale endikasyonu olmaması nedeni ile hasta bilgilendirilerek düzenli takip protokoluna alındı.

Tartışma

Renal lenfanjiyomatozis lenfatik sistemdeki malformasyona bağlı olarak lenfatik damarların dilatasyonu ile kendisi gösteren nadir bir hastalıktır. Doğumsal ve benign karakterde olduğu bilinmekte olup çoğunlukla sporadik olmasına rağmen herediter vakalar da bildirilmiştir [3,6]. Literatür tarandığında sınırlı sayıda olgu olduğu ve türkçe literatürde ise sadece 5 olguluk bir serinin olduğu saptanmıştır [7].

Lenfanjiyomatozis %70 boyun ve kafa bölgesinde, %20 aksiller bölgede ve %5 diğer alanlarda görülebileceği bildirilmiştir [8]. Retroperitoneal lenfanjiyomatozis ise literatürde 185 vaka bildirilmiş olup tüm vakaların %1'ini oluşturmaktadır [9]. Çoğu hastalık konjenital malformasyona bağlı olup nadir vakalarda abdominal travma ve filariozise bağlı geliştiği de bilinmektedir. Literatüre bakıldığında gebelikteki glomerüler filtrasyonun artışı ile bu patolojinin ortaya çıkabileceği ve doğum sonrası normal fizyolojiye dönüş ile spontan düzelebileceği de belirtilmiştir [3]. Bu patoloji bizim vakamızda da olduğu gibi genellikle bilateral görülmekle beraber unilateral veya fokal alanlar halinde de görülebilmektedir.

Resim 1. Postkontrast 15. dak IVP görüntüsünde her iki böbreğin eş zamanlı pyelogram fazına girdiği ve pelvikalisyel yapıların normal olduğu izlenmektedir.

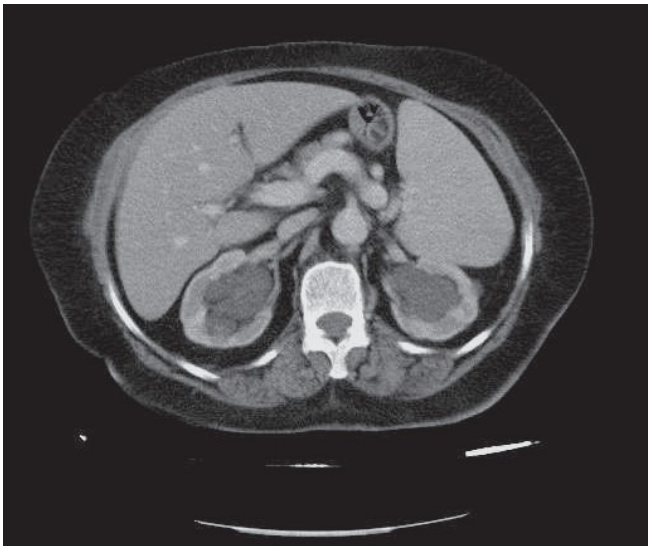

Resim 2. Aksiyel kontrastlı abdomen BT tetkikinde her iki böbrekte parapelvik yerleşimli ince cidarlı multıpl kistik lezyonlar görülmektedir.

Hastalar başka kliniklerde takip esnasında yapılan radyolojik değerlendirme sonrası saptanma oranı daha fazla olmakla birlikte yan ağrısı, hematüri ve proteinüri etyoloji araştırılırken üroloji kliniklerinde de saptanabilmektedir. Fizik muayenede genelllikle normal olmakla birlikte palpabl kitle de saptanabilmektedir. Bu hastalarda bizim olgumuzda da olduğu gibi rutin biyokimyasal ve hematolojik tetkikler normal olup bazen proteinüri ve hematüri saptanabilir.

Komplikasyon olarak renal ven trombozu, kalp yetmezliği, renal hipertansiyon ve obstruktif üropatilere yol açabileceği literatürde görülmektedir [10]. Bizim vakamızda herhangi bir komplikasyon olmadığı görüldü.

Bilgisayarlı Tomografi ve MR da patognomonik görüntü vermesi ile tanımlanabilmektedir. Bilgisayarlı tomografide perirenal veya peripelvik sıvı dansitesinde septalı veya septasız parankime bası yapmayan görünümü tipiktir [8]. MR da ise görünüm T1 sekanslarda hipointens T2 sekanslarda hiperintens görünüm tipiktir [11].

Ayırıcı tanıda hidronefroz, böbreğin kistik hastalıkları, apse, böbrek hücreli kanserler ve böbrek lenfoması ile karışmakla beraber bu tür patolojilerde böbrek parankim hasarı olması ayırı-

cı tanıda önemli yer tutmaktadır. Lenfanjiyomatoziste kistik yapıların etrafının vasküler yapılar ile kaplı olması diğer ayırıcı tanıda kullanılan özelliklerdir. Bizim hastamızda da yapılan Üriner USG de sağ böbrekte grade 2 sol böbrekte grade 3 hidronefroz olarak raporlandığı saptanmıştı. İleri görüntüleme olarak yapılan IVP de üriner patoloji gözlenmemesi üzerine BT de peripelvik septalı, sıvı dansitede renal lenfanjiyomatozis olduğu saptanmıştır.

Tedavi aşamasında hastalık selim olması nedeni ile düzenli aralıklarla takip edilerek değerlendirilmelidir. Literatüre baktığımızda semptomatik vakalarda definitif tedavi olarak perkütan drenaj ve skleroterapi de yapıldığı bildirilmiştir. Gebe hastalarda da perkütan drenaj tedavide kullanılabilmektedir [4]. Malign dejenerarasyon bildirilmemektedir. Sadece bir hastaya kronik myelodi lösemi olduğu saptanmakla beraber koinsidental veya hastalığa bağlı olduğu açıklanamamıştır [12]. Bizim vakamızda bilgilendirilerek düzenli takibe alınmıştır.

Sonuç olarak ürolojik görüntülemede en sık kulanılan non invaziv görüntüleme tekniği olan USG yine üroloji pratiğinde sık görülen böbreğin kistik hastalıkları ile ayırıcı tanısında dikkat edilmesi gerektiği ayırıcı tanıda mutlaka lenfanjiomatozis göz önünde bulundurulması gerektiğini düşünüyoruz.

Çıkar Çakışması ve Finansman Beyanı

Bu çalışmada çıkar çakışması ve finansman destek alındığı beyan edilmemiştir.

Kaynaklar

1. Chen Z, Qi L, Tang Z. Renal lymphangiectasia. Scand J Urol Nephrol. 43:428-30, 2009.
2. Ramseyer LT. Renal lymphangiectasia. Radiology. 219:442-4, 2001.
3. Varela JR, Bargiela A, Requejo I, Fernandez R, Darriba M, Pombo F: Bilateral renal lymphangiomatosis: US and CT findings. Eur Radiol. 8: 230-1, 1998.
4. Ozmen M, Deren O, Akata D, Akhan O, Ozen H, Durukan T: Renal lymphangiomatosis during pregnancy: Management with percutaneous drainage. Eur Radiol. 11: 37-40, 2001.
5. Upreti L, Dev A, Kumar Puri S. Imaging in renal lymphangiectasia: report of two cases and review of literature. Clin Radiol. 63:1057-62, 2008.
6. Meredith WT, Levine E, Ahlstrom NG. Exacerbation of familial renal lymphangiomatosis during pregnancy. AJR Am J Roentgenol. 151:965-6, 1988.
7. Erdemir F, Parlaktaş BS, Uluocak N, Acu B, et al. Doğumsal lenfanjiyomatozis: beş olgunun sunumu ve yayınların gözden geçirilmesi. Türk Üroloji Dergisi: 33: 213-7, 2007.
8. Sarno RC, Carter BL, Bankoff MS. Cystic lymphangiomas: CT diagnosis and thin needle aspiration. Br J Radiol. 57:424–6, 1984.
9. Hauser H, Mischinger HJ, Beham A, Berger A, Cerwenka H, et al. Cystic retroperitoneal lymphangiomas in adults. Eur J Surg Oncol. 23:322–6, 1997.
10. Bagheri MH, Zare Z, Sefidbakht S, et al. Bilateral renal lymphangiomatosis: sonographic findings. J Clin Ultrasound 37:115-8, 2009.
11 Riehl J, Schmitt H, Schafer L, Schneider B, Sieberth HG. Retroperitoneal lymphangiectasia associated with bilateral renal vein thrombosis. Nephrol Dial Transplant. 1997;12:1701–3.
12. Rastogi R, Rastogi V. Computed tomographic scan in the diagnosis of bilateral renal lymphangiectasia. Saudi J Kidney Dis Transpl 2008;19:976-9.

How to cite this article:
Yaşar A, Altunkaş A, Kurtoğlu Özçağlayan Tİ, Özçağlayan Ö, Çelik AO. A Rare Patology at the Kidney: Lymphangiomatosis. J Clin Anal Med 2013;4(suppl 1): 43-5.