Giant Intrathyroidal Parathyroid Adenoma: Two of Case Reports

Dev İntratiroidal Paratiroid Adenomu: İki Olgu Sunumu

Dev İntratiroidal Paratiroid Adenomu / Giant Intrathyroidal Parathyroid Adenoma

Recep Bedir[1], Afşin Rahman Mürtezaoğlu[1], Ahmet Pergel[2]
[1]Patoloji Anabilim Dalı, [2]Genel Cerrahi Anabilim Dalı,
Recep Tayyip Erdoğan Üniversitesi Tıp Fakültesi, Rize, Türkiye

Özet

İntratiroidal paratiroid adenomlarının, inatçı hiperparatiroidizme neden olması nadir değildir. Paratirodektomi ile primer hiperparatiroidizm tedavisinde %95 üzerinde bir başarı oranı vardır. Olguların yaklaşık %6-16'sında bir veya daha fazla hiperfonksiyone paratiroid glandı ektopik bir lokalizasyonda yerleşim göstermektedir. Ektopik paratiroid glandları baskın olarak timus, retroözofageal bölge ve tiroid içinde yerleşim göstermektedir. Biz burada total tiroidektomiden sonra saptanan nadir görülen dev intratiroidal paratiroid adenomlu iki hastayı sunuyoruz.

Anahtar Kelimeler

Paratiroid; Adenom; Tiroid; İmmünohistokimyasal Boyama

Abstract

Intrathyroidal parathyroid adenomas are a not an uncommon cause of persistent hyperparathyroidism. Parathyroidectomy has a success rate of above 95 % for cure of primary hyperparathyroidism. In about 6-16 % of cases, one or more hyperfunctioning parathyroid gland(s) are found in an ectopic location. The ectopic parathyroid glands were predominantly located in the thymus, retroesophageal region and intrathyroidal. Intrathyroidal parathyroid adenomas can be easily confused adenomatous nodules in the thyroid. Herein we presented two patients with rarely giant intrathyroidal parathyroid adenoma which explored after total thyroidectomy.

Keywords

Parathyroid; Adenoma; Thyroid; Immunohistochemical Staining

DOI: 10.4328/JCAM.2021 Received: 13.08.2013 Accepted: 02.09.2013 Printed: 01.09.2013 J Clin Anal Med 2013;4(suppl 1): 73-6
Corresponding Author: Recep Bedir, Recep Tayyip Erdoğan Üniversitesi Tıp Fakültesi, Patoloji Anabilim Dalı, Rize, Türkiye.
T: +90 4642130491 F.: +90 4642170364 GSM: +905057331695 E-Mail: bedirrecep@gmail.com

Giriş

Primer hiperparatiroidizmin en sık nedeni paratiroid adenomlarıdır. Sık görülen bir endokrin bozukluk olup, primer, sekonder ve tersiyer alt grupları vardır. Paratiroid adenomları bütün olguların %85'ini, paratiroid hiperplazisi %15, paratiroid karsinomu ise %3-4'ini oluşturur. Klinik olarak sıklıkla semptom vermezler. Nadir olarak, akut primer hiperparatiroidizm veya paratiroid krizi şeklinde kendini gösterebilir [1-3]. Biz burada tiroid içinde yerleşim gösteren iki adet dev paratiroid adenom olgusunun histopatolojik ve immünohistokimyasal bulgularını literatür eşliğinde sunuyoruz.

Olgu Sunumu 1

Ellialtı yaşında kadın hasta başağrısı ve halsizlik şikayetleri ile endokrin polikliniğine başvurdu. Laboratuvar incelemesinde serum Ca seviyesi 9.4 mg/dL (normal seviyesi 8.4-10.2 mg/dl), fosfor seviyesi 2.6 mg/dL (normal 2.3-4.7 mg/dL), paratiroid hormonu (PTH) 20.370 pg/dL (normal seviyesi 15-68.3 pg/dL), tiroid stimüle edici hormon (TSH) 0.11 IU/mL (normal seviyesi 0.35-4.94 IU/mL) olarak ölçüldü. Yapılan tiroid ultrasonografisinde (USG), tiroid sağ lob posteriorunda lobüle konturlu, hipoekoik içerisinde hafif heterojen milimetrik hiperekoik alanlar içeren semisolid 31x14 mm boyutlarında nodüler alan izlenmiştir. Hastaya bilateral total tiroidektomi yapıldı. 35 gram ağırlığındaki tiroidektomi materyalinin sağ lobu 5.5x3x2.3 cm, sol lobu 4.5x2x2 cm, istmusu 2x1.5x0.7 cm boyutlarındadır. Sağ lob kesit yüzeyinde kapsül altında yerleşimli 2.7x1.5 cm boyutlarda solid kahverenkli nodüler yapı izlendi (Resim 1). Mikroskopik incelemede tiroid dokusu içinde kapsülle çevrili, solid hücre tabakaları oluşturan oval-yuvarlak nükleuslu, dar sitoplazmalı uniform görünümde hücrelerden oluşan tümör izlendi (Resim 2). Tümör kapsülünün kenarında normal görünümde paratiroid bezi mevcuttu. Yapılan immünohistokimyasal incelemede, kromogranin ve sinaptofizin ile pozitif boyanma (Resim 3), TTF-1 (Resim 4) ve tiroglobulin ile ise negatif boyanma gözlendi. Morfolojik ve immünohistokimyasal bulgular ile intratiroidal paratiroid adenomu tanısı verildi. Hastanın biyokimyasal değerleri ve paratiroid hormon seviyesi normal olduğu için non-fonksiyonel adenom olarak kabul edildi.



Resim 1. Tiroidektomi materyalinin kesit yüzeyinde sağ lob üst polde yerleşimli kahverenkli solid nitelikte paratiroid adenomu

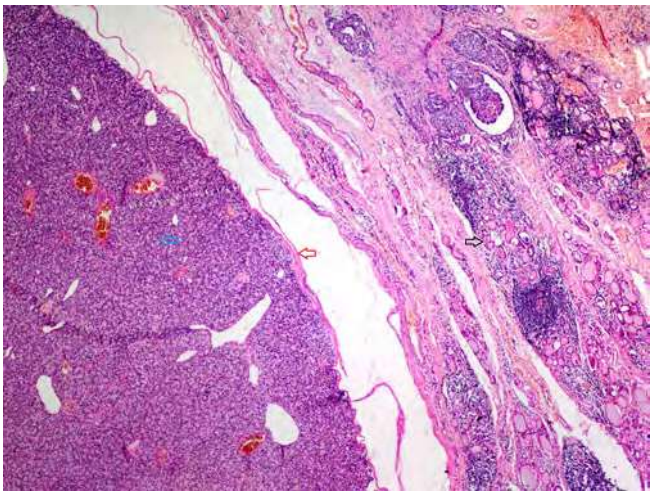

Resim 2. Çevre tiroid dokusundan (siyah ok), düzgün fibröz bir kapsül (kırmızı ok) ile ayrılan paratiroid adenomu (mavi ok) (H&Ex40)

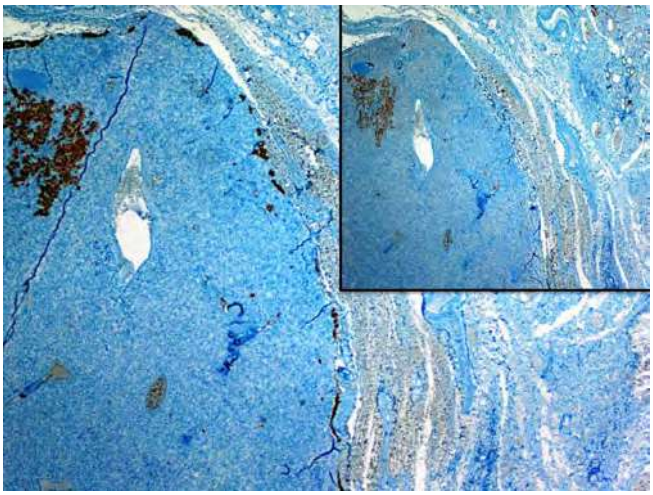

Resim 3. Paratiroid adenomunda sinaptofizin ve kromogranin pozitifliği (immünohistokimya, küçük-büyük resim x40)

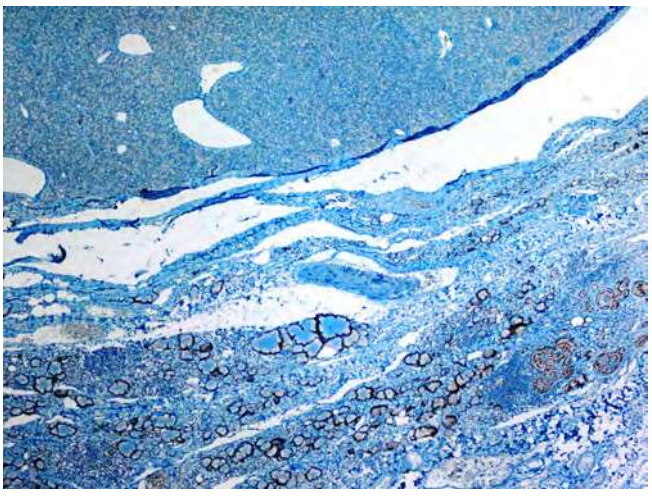

Resim 4. Paratiroid adenomu çevresindeki tiroid dokusunda TTF-1 ile nükleer pozitif boyanma (immünohistokimya, x40)

Olgu Sunumu 2

Primer hiperparatirodizm nedeni ile takip edilen 43 yaşındaki kadın hastanın yapılan tiroid ultrasonografisinde (USG), tiroid sol lob posteriorunda lobüle konturlu, santrali izoekoik, periferi hipoekoik 33x9 mm boyutlarında nodüler alan saptanmıştır. Tiroid adenomu ve paratiroid adenom ön tanısı olan hastaya, troid ince iğne aspirasyonu yapıldı. Sitolojik incelemede, yaymalarda hücre tabakaları oluşturan bol sayıda onkositik hücreler iz-

lenmesi ve nodülün tek olması nedeni ile Hürthle hücreli neoplazm şüphesi tanısı verildi. Paratiroid adenomu, Hürthle hücreli tiroid adenomu veya Hürthle hücreli karsinom ayırımı için histopatolojik inceleme önerildi. Hastaya bilateral total tiroidektomi yapıldı. 39 gram ağırlığındaki tiroidektomi materyalinin sağ lobu 6x4x2.3 cm, sol lobu 4x2.5x2 cm, istmusu 2x1.8x0.5 cm boyutlarındadır. Sol lob kesit yüzeyinde üst polde kapsül altında yerleşimli 3x2 cm boyutlarda kesit yüzeyi kanamalı kahverenkli solid nodüler yapı izlendi. Mikroskopik incelemede tiroid dokusu içinde kapsülle çevrili, solid hücre tabakaları ve kordonlar oluşturan oval-yuvarlak nükleuslu, geniş eozinofilik sitoplazmalı Hürthle hücrelerinden oluşan tümör izlendi (Resim 5). Tümör kapsülünün kenarında normal paratiroid bezi görünümü mevcuttu. Yapılan immünohistokimyasal incelemede kromogranin ve sinaptofizin ile diffüz pozitif boyanma (Resim 6), TTF-1 ve tiroglobulin ile ise negatif boyanma gözlendi. Ki-67 proliferasyon indeksi %1-2 olarak saptandı. Morfolojik ve immünohistokimyasal bulgular ile intratiroidal paratiroid adenomu oksifilik/onkositik tip tanısı verildi.

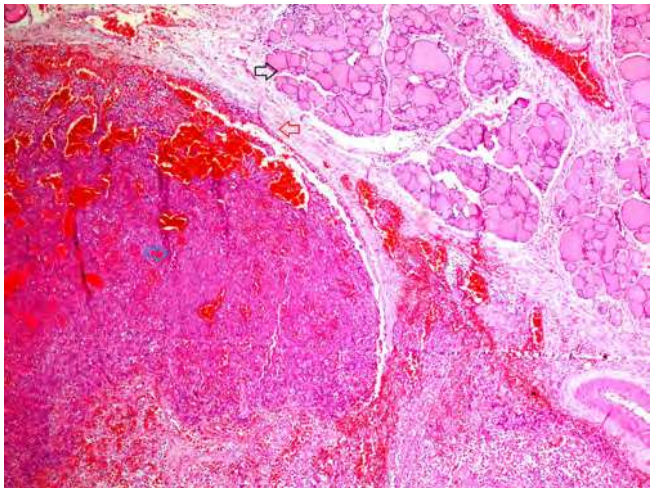

Resim 5. Çevresinde tiroid dokusundan (siyah ok) düzgün bir kapsül ile ayrılan (kırmızı ok) onkositik hücrelerden oluşan vasküler yapılardan zengin paratiroid adenomu (mavi ok) (H&Ex40)

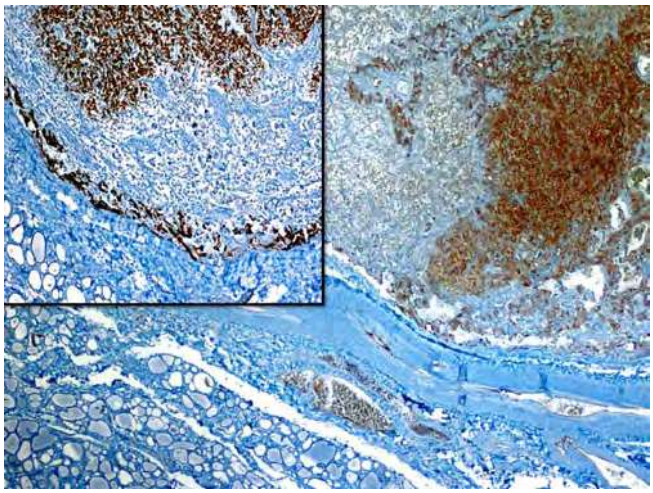

Resim 6. Paratiroid adenomunda sinaptofizin ve kromogranin pozitifliği (immünohistokimya, küçük-büyük resim x40)

Tartışma

Embriyolojik olarak paratiroid bezleri orjinini 3. ve 4. bronşiyal keseden alırlar. Daha sonraki aşamada boyundaki son yerleşim yerlerine doğru göç ederler. Paratiroid bezleri, göç aşamasında herhangi bir problem ile karşılaşılır ise farklı lokalizasyonlarda yerleşim gösterebilirler. Tiroid içindeki paratiroid adenomlarının istmus ile tiroid loblarının lateralinde füzyon sonucunda sıkışmış paratiroid bezlerinden kaynaklandığı düşünülmektedir. Ektopik paratiroid adenomları timusta, özofagus arkasında ve tiroid içinde görülebilirler. İntratiroidal paratiroid adenomu görülme sıklığı cerrahi serilerde %1.4-6 arasında rapor edilmiştir [4-7]. Yapılan bir çalışmada ektopik paratirod adenomları tiroide en sık sağ lobta ve alt 1/3 kısmında yerleşim gösterdiği bulunmuştur [8]. Bizim olgularımızın biri sağ diğeri ise sol lobta üst polde yerleşim göstermekte olup, her ikisi de büyük boyutlardadır.

Primer hiperparatirodizm sıklığı % 0.1 olup, genellikle 50-60 yaşlarında ve kadınlarda daha baskın olarak görülür. Hiperkalsemi şeklinde veya MEN tip I ve MEN tip II sendromları ile birlikte görülebilir. Hastalık klinik olarak genellikle semptom vermez. Bazen yaşamı tehdit eden psikonörolojik problemlere yol açan hiperkalsemi ile karakterize paratiroid krizi görülebilir [1]. Primer hiperparatirodizm biyokimyasal olarak serum kalsiyum, fosfor ve parathormon seviyelerine bakılarak tespit edilebilir. Ektopik yerleşimli paratirod adenomları preoperatif olarak keşfetmek için USG ve paratiroid sintigrafisi kullanılmaktadır. Taillefer ve ark. [9] ektopik yerleşimli paratiroid adenomlarını boyunda preoperatif lokalizasyonu keşfetmek için teknesyum Tc 99m sestamibi kullanımını önermişlerdir. Sofferman ve ark. [10] uzun süren başarısız servikal paratiroid adenomlarının keşfinde Tc 99m sestamibi ve USG kullanımının hastaya ek bir maliyet yüklemediğini bildirmişlerdir.

İntratiroidal paratiroid adenomları preoperatif olarak tirodin adenomatöz nodülleri ile karışıklık gösterebilir. Nodülden yapılan ince iğne aspirasyon yaymalarındaki morfolojik görünüm ile tirodin folliküler neoplazm şüphesi ile benzer görünümü verebilir [11]. Bizim olgularımızdan birinde olduğu gibi onkositik tip paratiroid adenomlarının ince iğne aspirasyon yaymaları, tiroidin Hürthle hücreli/onkositik neoplazmları ile tanısal karmaşaya yol açabilir. Bu nedenle kesin tanı ancak tiroidektomi materyalinin histopatolojik incelemesi sonucunda koyulabilmektedir. Tiroid nodülü ile paratiroid adenomu morfolojik olarak benzer görünüm vermek ile birlikte, folliküler yapıların lümeninde kolloidin olmaması, nodülün kapsülünün kenarında normal paratirod bezinin olması paratiroid adenomu lehine bulgulardır. İmmünohistokimyasal inceleme de ayırıcı tanıya yardımcı olmaktadır. Nodülde TTF-1 ve tiroglobulin negatifliği, sinaptofizin, kromogranin ve CD56 gibi nöroendokrin belirleyicilerin pozitifliği paratirod adenomu tanısı için yeterlidir. Tiroidin adenomatöz nodüllerinde ise TTF-1 ve tirogobulin pozitifliği, nöroendokrin belirleyicilerin ise negatifliği görülür.

Primer hiperparatiroidizmin tedavisi genel olarak elektif cerrahidir. Cerrahi tedavinin başarısı lezyon içeren glandın preoperatif lokalizasyonunun tespiti ve anormal bezin normal dokulardan ayırt edilmesindeki başarıya bağlıdır. Paratiroid krizi ise potansiyel olarak ölümcül bir durum olduğu için hastanın durumu stabilize edildikten sonra acilen paratiroidektomi yapılması önerilmektedir. Bu tedavi paratiroid krizi olan hastalar için temel bir tedavi olduğu vurgulanmıştır. Ancak hiperkalseminin toksik seviyesi ile cerrahi arasındaki ilişki tam olarak açık değildir [1, 2].

Sonuç olarak, intratiroidal paratiroid adenomları özellikle nonfonksiyone olduğu zaman çoğu kez tiroidin adenomatöz nodülleri ile karışıklık gösterebilir. Böyle durumlarda preoperatif yapılan

radyolojik ve sitolojik incelemeler ile kesin tanı konulması zordur. Kesin tanı ancak tiroidektomi materyalinde çoğu kez insidental olarak saptanan nodülün histopatolojik ve immünohistokimyasal bulguları ile konulabilir. Bu nedenle primer hiperparatiroidizm olan hastaların normalde paratiroid bezlerinin lokalizasyonunda olması gereken adenomların saptanamadığı durumlarda, tiroid içinde yerleşimli soliter nodüllerin paratirod adenomu olma olasığı akla getirilmesi gerektiği düşüncesindeyiz.

Çıkar Çakışması ve Finansman Beyanı

Bu çalışmada çıkar çakışması ve finansman destek alındığı beyan edilmemiştir.

Kaynaklar

1.Vilallonga R, Zafon C, Migone R, Baena JA. Giant intrathyroidal parathyroid adenoma. J Emerg Trauma Shock 2012;5(2):196-8.
2. Fraser WD. Hiperparathyroidism. Lancet 2009;374(9684):145-58.
3. Crescenzo DG, Shabahang M, Gravin D, Evans SR. Intrathyroidal parathyroid cancer presenting as a left neck mass. Thyroid 1998;8(7):597-9.
4. Guinier D, Delroeux D, Viennet G, Mantion GA. Intrathyroidal parathyroid adenoma. Study of a case. Ann Endocrinol (Paris) 2004;65(3):221-4.
5. McIntyre RC Jr, Eisenach JH, Pearlman NW, Ridgeway CE, Liechty RD. Intrathyroidal parathyroid glands can be a cause of failed cervical exploration for hyperparathyroidism. Am J Surg 1997;174(6):750-3.
6. Roy M, Mazeh H, Chen H, Sippel RS. Incidence and localization of ectopic parathyroid adenomas in previously unexplored patients. World J Surg 2013;37(1):102-6.
7. Zhu X, Zhai H, Tang SF, Cheng Y. Intrathyroidal parathyroid adenoma presenting with neuromuscular manifestation. Neurol India 2009;57(3):340-3.
8. Ros S, Sitges-Serra A, Pereira JA, Jimeno J, Prieto R, Sancho JJ, et al. Intrathyroid parathyroid adenomas: Right and lower. Cir Esp 2008;84(4):196-200.
9. Taillefer R, Boucher Y, Potvin C & Lambert R. Detection and localization of parathyroid adenomas in patients with hyperparathyroidism using the single radionuclide imaging procedure with technetium-99m-sesta-mibi (double-phase study) J Nucl Med 1992; 33(10):1801–7.
10. Sofferman RA, Nathan MH. The ectopic parathyroid adenoma: a cost justification for routine preoperative localization with technetium Tc 99m sestamibi scan. Arch Otolaryngol Head Neck Surg 1998:124(6):649-54.
11. Paker I, Yilmazer D, Yandakci K, Arikok AT, Alper M. Intrathyroidal oncocytic parathyroid adenoma: a diagnostic pitfall on fine-needle aspiration. Diagn Cytopathol 2010;38(11):833-6.

How to cite this article:
Bedir R, Mürtezaoğlu AR, Pergel A. Giant Intrathyroidal Parathyroid Adenoma: Two of Case Reports. J Clin Anal Med 2013;4(suppl 1): 73-6.