Pleural Effusion and Differential Diagnosis in a Patient with Rheumatoid Arthritis

Romatoid Artritli Hastada Plevral Efüzyon ve Ayırıcı Tanı

Romatoid Artritli Hastada Plevral Efüzyon / Pleural Effusion in a Patient with Rheumatoid Arthritis

Jülide Çeldir Emre[1], Ayşegül Baysak[2], Ümit Aksoy[1], Adnan Tolga Öz[2], Nigar Dirican[3]
[1]Turgutlu Devlet Hastanesi, Göğüs Hastalıkları Kliniği, Manisa
[2]İzmir Üniversitesi Tıp Fakültesi, Göğüs Hastalıkları Anabilim Dalı, İzmir
[3]İzmir Suat Seren Göğüs Hastalıkları ve Cerrahisi Eğitim Araştırma Hastanesi, Göğüs Hastalıkları, İzmir, Türkiye

Türkiye Solunum Araştırmaları Derneği (TÜSAD) 2013 (Çeşme) Ulusal Kongresi'nde poster sunumu olarak kabul edilmiştir.

Özet

30 yaşında Romatoid artrit (RA) tanısı olduğu bilinen, son iki yıldır düzenli ilaç kullanımı ve doktor takibinde olmayan olgu ani başlayan yan ağrısı şikayeti ile başvurdu. PA akciğer grafisinde plevral efüzyon ile uyumlu görünüm izlendi. Torasentez uygulandı. Hemorajik nitelikte plevral efüzyon alındı. Klinik, radyolojik ve laboratuvar bulguları ile romatoid plörezi düşünüldü. Bu makalede olgumuz, RA'li olgularda ortaya çıkan plevral efüzyonun ayırıcı tanısı sırasındaki zorluklar ve ayrıntıları vurgulamak amacıyla literatür eşliğinde sunulmuştur.

Anahtar Kelimeler

Plevral Efüzyon; Romatoid Artrit; Ayırıcı Tanı

Abstract

A 30-year-old woman who had been diagnosed rheumatoid arthritis many years ago and not treated since 2 years was referred to local the Department of Chest Diseases of State Hospital with a sudden onset of right lateral chest pain. The chest X-ray on admission showed pleural effusion on the right hemithorax. Thoracentesis was applied. Hemorrhagic pleural effusion was obtained. It was thought rheumatoid pleurisy with its clinical, radiological and laboratory findings. In this case report, we have presented the diffuculties during differential diagnosis of pleural effusion in rheumatoid arthritis patients and details accompanied by a literature review.

Keywords

Pleural Effusion; Rheumatoid Arthritis; Differential Diagnosis

DOI: 10.4328/JCAM.2045 Received: 04.09.2013 Accepted: 18.09.2013 Printed: 01.10.2013 J Clin Anal Med 2013;4(suppl 2): 117-9
Corresponding Author: Ayşegül Baysak, İzmir Üniversitesi Tıp Fakültesi Göğüs Hastalıkları Anabilim Dalı, Yeni Girne Blv. 1825 Sokak No:12 Karşıyaka, İzmir, Türkiye.
E-Mail: drbaysak@gmail.com

Giriş

Romatoid artrit (RA) % 0.4-1 oranında görülen, kronik seyirli sistemik inflamatuvar bir hastalıktır. Genellikle eklemlerde simetrik tutulum yapar, ancak klinik gözlemler ve çalışmalarda hastalığın sistemik özelliğini yansıtan yaygın eklem dışı tutulumu da gösterilmiştir [1]. Romatoid faktör (RF) düzeyi yüksek olanlarda eklem dışı organ ve/ veya sistem tutulumu daha sık görüldüğü bildirilmektedir. RF ve antinükleer antikor (ANA) pozitifliği, sigara kullanımı ve erken fonksiyon kaybı, eklem dışı tutulum için önemli belirteçler olarak değerlendirilmiştir [2].

RA'de akciğer tutulumu havayolu hastalıkları, plöritis (sıvılı veya sıvısız), bronşektazi, romatoid nodül, bronşiolitis obliterans organize pnömoni (BOOP), interstisyel akciğer hastalığı, pulmoner vasküler lezyonlar ve pulmoner hipertansiyon şeklinde olabilir [3, 4]. Klinik semptom veren plevral efüzyon RA'li %3-5 olguda görülür [5].

RA'te plevral effüzyon genellikle tek taraflı, az veya orta miktarda plevral sıvı şeklinde görülür. Plevral sıvıda pH ve glukoz düzeyi düşük, LDH yüksektir; eksuda niteliğindedir [3].

RA'e bağlı tek taraflı plevral effüzyonu olan, streoid tedavisi ile plevral effüzyonu tedavi olan olgu nadir görülmesi ve RA'te plevral effüzyonun ayırıcı tanılarındaki zorluğu vurgulamak amacıyla literatür eşliğinde sunmayı uygun bulduk.

Olgu Sunumu

30 yaşında, sigara öyküsü olmayan kadın hasta birkaç gündür olan sağ yan ağrısı şikayeti ile göğüs hastalıkları polikliniğimize başvurdu. 15 yıldır RA tanısı mevcut olan olgunun son iki yıldır romatoloji poliklinik kontrolüne gitmediği ve düzensiz ilaç kullandığı öğrenildi. Klinik başvurusunda belirgin bir eklem ağrısı tariflememekteydi. Çekilen akciğer grafisinde sağ sinüs küntlüğü, sol bazalde dansite artışı gözlendi (Resim-1). Toraks bil-

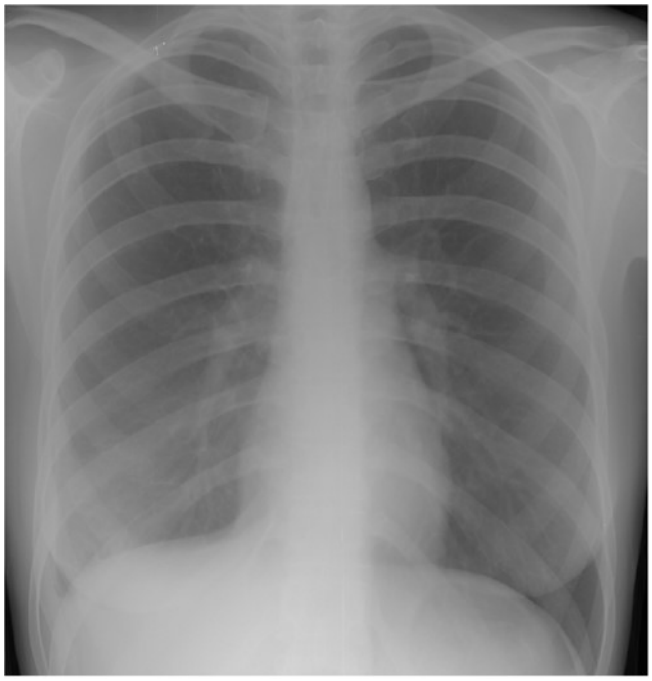

Resim 1. Olgunun kliniğimize başvurusunda çekilen PA akciğer grafisi

gisayarlı tomografide sağda fissür içine uzanan plevral efüzyon saptandı, pulmoner emboli veya akciğer kanserini düşündürecek herhangi bir bulgu izlenmedi (Resim-2). Plevral efüzyon

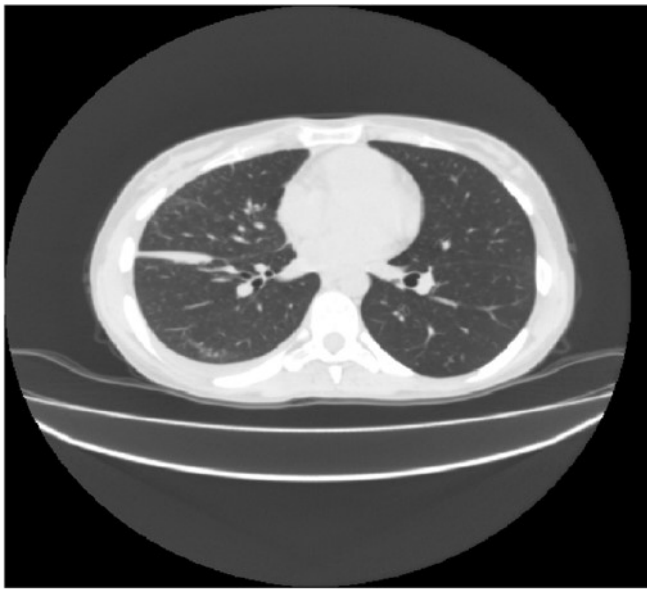

Resim 2. Kliniğimize başvurusunda çekilen toraks BT görüntüsü

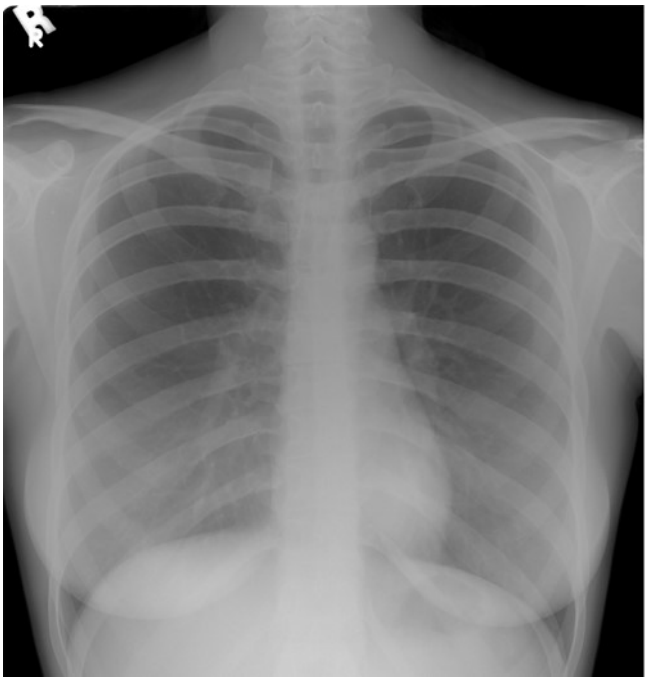

Resim 3. Tedavinin 1.ayında çekilen PA akciğer grafisi

etiyolojisini değerlendirmek amacıyla torasentez yapıldı. Hemorajik görünümdeki torasentez sıvısının biyokimyasal incelemesinde glukoz 90 mg/dl, protein 4.8 g/dl (serum:3.8 g/dl), LDH 559 U/L (serum:348 U/L), adenozin deaminaz (ADA) 28 U/L saptandı. Plevral sıvı sonucu eksuda olarak yorumlandı. Plevral sıvı nonspesifik kültüründe ve tüberküloz kültüründe üreme saptanmadı. Sitolojik incelemesinde nötrofil hakimiyeti mevcuttu. Romatoid artrit tanısı olan ve serum RF düzeyi 198.3 mg/dl ölçülen hastada klinik radyolojik ve laboratuar bulguları ile ayırıcı tanıları yapılarak plevral efüzyon etiyolojisinin RA'e bağlı olduğu düşünüldü. Romatoloji hekimi tarafından konsülte edilerek prednol 16 mg/gün şeklinde tedavisi yeniden düzenlendi ve takibe alındı. Olgunun 1. ay kontrol akciğer grafisinde plevral efüzyon saptanmadı (Resim-3). Ayırıcı tanısında pulmoner emboli, tüberküloz ve malignite dışlanan hastamızda klinik, radyolojik ve laboratuvar verileri ile RA'e bağlı plevral efüzyon düşünülmüş ve başlanmış olan kortikosteroid tedavi ile 1. ayda radyolojik regresyon sağlanmıştır.

Tartışma

Akciğerler konnektif doku ve yoğun vasküler yapı içermeleri nedeni ile kollojen doku hastalıklarında sık tutulum göstermektedir. Romatoid artritte akciğer tutulumu plevra ve parankim tutulumu, vasküler lezyonlar şeklinde olabilir. RA 4.-5. dekatlarda pik yapan, kadınlarda daha sık görülen kronik inflamatuvar bir hastalıktır [1-6]. Fakat romatoid plörezisi olan olgular genellikle ileri yaş, erkek olgulardır. Bizim olgumuz ise genç kadın hastaydı. Romatoid plörezi gelişimi RA'de hastalık atağı olarak kabul edilmektedir [7]. Nitekim olgumuz gebelik ve emzirme nedeniyle son iki yıldır düzensiz ilaç kullandığını belirtmiş, RA tedavisi yeniden düzenlendikten sonra şikayetleri gerilemiştir.

Plevral efüzyon, genellikle hastalığın eklem tutulumundan sonra, ancak bazen eklem tutulumuyla aynı zamanda ya da daha önce ortaya çıkabilir [8]. Olgumuz 15 yaşında eklem tutulumları ile tanı almış, 15 yıl sonra da plevral sıvısı ortaya çıkmıştı.

Plevral sıvı pseudoşilöz, seröz ve hemorajik olabilir [9]. Pseudoşilöz efüzyonlar tüberküloz plörezilerinde de görülebilmektedir. Olgumuzun yapılan torasentez sonucu alınan plevral efüzyonu ise hemorajik nitelikteydi.

RA'da plevral efüzyon eksüda özelliğinde olup %80 olguda glukoz 30 mg/dL altında bulunmaktadır [5]. Plevra sıvısında glukoz oranının çok düşük görülmesi ampiyem ve RA'de izlenmektedir. İnflamasyonlu ve kalın plevranın, glukozun plevral boşluğa geçişini engellediği ve plevral yüzeyde glukoz tüketiminin arttığı düşünülmektedir [10]. Ancak olgumuzda plevral sıvı glukoz seviyesi normal sınırlarda bulunulmuştur; akut romatoid plörezide glukozun normal olabileceği belirtilmiştir [9]. Bulcun ve ark. [11] RA'e bağlı plevral ve perikardiyal efüzyonlu olgusunda, Güldoğan ve ark. [12] akciğer semptomları ile başlayan RA olgusunda plevral efüzyonda glukoz düzeyleri normal düzeylerde bulunmuştur. Plevral sıvıda RF ölçülebileceği belirtilmiş, fakat genellikle serum değerini yansıttığından ve diğer etyolojilerde de pozitif bulunabildiğinden tanıya çok fazla katkısı olmadığı belirtilmektedir [9]. Bizim olgumuzda plevra sıvısında RF değeri istenmemiştir.

Özellikle sigara içenlerde plevral efüzyon ayırıcı tanısında mutlaka maligniteler de düşünülmelidir. Sigara kullanmayan olgumuzun çekilen toraks BT'sinde malignite bulgusu saptanmadı. Plevral sıvı yaymasında nötrofil hakimiyeti vardı. Sitolojik olarak benign olarak değerlendirildi.

Yine ülkemizde tüberküloz insidansının yüksek olması da ayırıcı tanıda tüberküloz plöreziyi akla getirmiştir. RA'e bağlı plevral efüzyonda da ADA yüksekliği görülebilmesine rağmen olgumuzun plevral sıvısında ADA düzeyinin düşük saptanması, plevra sıvısı asidorezistan basil direkt bakı sonucunun negatif olması nedeniyle tüberküloz tanısından uzaklaşılmıştır. İzlemde tüberküloz kültüründe üreme saptanmamıştır.

Ani gelişen yan ağrısı olması, sıvısının az miktarda ve hemorajik olması nedeniyle ayırıcı tanıda pulmoner tromboemboli de düşünülerek toraks anjioBT çekildi. Pulmoner arterlerde emboli ile uyumlu dolum defekti izlenmedi.

Ayırıcı tanıları yapıldıktan sonra klinik, radyolojik ve laboratuvar bulguları ile romatoid plörezi tanısı konan olgumuzun, kortikosteroid tedavisi düzenlendikten 1 ay sonraki kontrolünde plevral sıvı tamamen kaybolmuştur.

Sonuç olarak, RA'li olgularda ortaya çıkan plevral efüzyon primer hastalığa bağlı ortaya çıkabileceği gibi başta immünsupresyon nedeniyle tüberküloz, malignite, bakteriyel infeksiyonlara da bağlı olabileceğinden dikkatli olunmalıdır. Detaylı incelenip ayırıcı tanısının yapılması uygun tedavinin seçilmesi açısından önemlidir.

Çıkar Çakışması ve Finansman Beyanı

Bu çalışmada çıkar çakışması ve finansman destek alındığı beyan edilmemiştir.

Kaynaklar

1. Hazes JM. Management of extra-articular disease and complications. In: Hochberg MC, Silman AJ, Smolen JS, Weinblatt ME,Weisman MH, editors. Rheumatology. 4th ed. Edinburgh:Mosby; 2008.
2. Prete M, Racanelli V, Digiglio L, Vacca A, Dammacco F, Perosa F. Extra-articular manifestations of rheumatoid arthritis: an update. Autoimmun Rev 2011; 11: 123-31.
3. Bongartz T, Nannini C, Medina-Velasquez YF, et al. Incidence and mortality of interstitial lung disease in rheumatoid arthritis:a population-based study. Arthritis Rheum 2010; 62: 1583-91
4. Kim EJ, Collard HR, King TE Jr. Rheumatoid arthritis-associated interstitial lung disease: the relevance of histopathologic and radiographic pattern. Chest. 2009; 136: 1397-405
5. Tanoue LT. Pulmonary manifestations of rheumatoid arthritis. Clin Chest Med 1998; 19: 667-85.
6. Cimen F, Ciftci Ulukavak T, Dulkar Dursun G. Romatoid artrite bağlı plöropulmoner tutuluma bir örnek: Romatoid plevral efüzyon (Bir olgu nedeniyle). Solunum Hastalıkları 2001; 12: 233-7.
7. Bozbas SS, Akcay S. Romatoid artrite bağlı nadir gelişen bir komplikasyon: Psödoşilotoraks. TTD Plevra Bülteni 2010; 4(3): 28-31.
8. Aslankara N, Aksel N, Cakan A, Ozsoz A, Yener AG. Plevral tutulum gösteren bir romatoid artrit olgusu. İzmir Göğüs Hastanesi Dergisi 2007; 3: 65-9.
9. Hooper C, Lee Gary YC, Maskell Nick. Erişkinlerdeki tek taraflı plevral efüzyonların araştırılması: Britanya Toraks Derneği Plevral Hastalıklar Kılavuzu 2010.
10. Joseph J, Sahn SA. Connective tissue diseases and pleura. Chest 1993; 104: 262–70.
11. Bulcun E, Ekici A, Ekici M, Senturk E, Tireli G, Altinkaya V, Karakoc T. Romatoid artrite bağlı plevral ve perikardiyal efüzyonlu olgu. Solunum Hastalıkları 2009; 20(2): 60–63.
12. Guldogan ZA, Gundogdu I, Cevikol A, Arat H, Cakci A. Akciğer semptomları ile başlayan romatoid artrit. Fiziksel Tıp 2004; 7(2): 85-88.

How to cite this article:
Emre JÇ, Baysak A, Aksoy Ü, Öz AT, Dirican N. Pleural Effusion and Differential Diagnosis in a Patient with Rheumatoid Arthritis. J Clin Anal Med 2013;4(suppl 2): 117-9.