Invagination Associated with Ileocecal Duplication Cyst: A Case Report

İleoçekal Duplikasyon Kistine Bağlı Gelişen İnvajinasyon; Bir Olgu Sunumu

İleoçekal Duplikasyon Kisti / Ileocecal Duplication Cyst

Şirin Başpınar[1], Nermin Karahan[1], Mustafa Çelik[2], Olga Koçkar[3]
[1]Süleyman Demirel Üniversitesi Tıp Fakültesi, Tıbbi Patoloji Anabilim Dalı,
[2]Isparta Doğum ve Çocuk Bakımevi Hastanesi, Çocuk Cerrahisi Bölümü,
[3]Isparta Doğum ve Çocuk Bakımevi Hastanesi, Radyoloji Bölümü, Isparta, Türkiye

Bu olgu sunumu 29 Eylül-3 Ekim 2010 tarihleri arasında Eskişehir'de düzenlenen 20. Ulusal Patoloji Kongresi'nde poster bildirisi olarak sunulmuştur.

Özet

Duplikasyon kistleri nadir görülen konjenital anomalilerdir. Gastrointestinal sistemde herhangi bir yerde gelişebilmelerine rağmen en sık ince barsakta, özellikle ileumda sık izlenirler. Çekumda duplikasyon kistleri oldukça nadirdir. Çoğu yaşamın ilk yılında görülür. Neonatal barsak obstrüksiyonu, intusepsiyon, ele gelen kitle en belirgin bulgulardır. Burada 6 aylık erkek olguda ileoçekal duplikasyon kistine bağlı gelişen intestinal invajinasyon olgusu sunulmuştur.

Anahtar Kelimeler

Duplikasyon Kisti; Çekum; İnvajinasyon

Abstract

Duplication cysts are rare congenital anomalies. Even though they may develop anywhere along the alimentary tract, they occur most frequently in the small intestine, especially the ileum. Duplication cysts of the cecum, is extremely rare. Most duplication cysts manifest during the first year of life. Neonatal bowel obstruction, intussusception, palpable mass are common presentations of duplication cysts. Here we report a case of a 6-month-old boy with an intestinal invagination caused by a ileocecal duplication cyst.

Keywords

Duplication Cyst; Cecum; Invagination

DOI: 10.4328/JCAM.2061 Received: 21.09.2013 Accepted: 04.10.2013 Printed: 01.10.2013 J Clin Anal Med 2013;4(suppl 2): 135-7
Corresponding Author: Şirin Başpınar, Süleyman Demirel Üniversitesi Tıp Fakültesi Tıbbi Patoloji Anabilim Dalı, Isparta, Türkiye.
T.: +90 2462119290 F.: +90 2462371762 E-Mail: sirinbaspinar@gmail.com

Giriş

Duplikasyon kistleri gastrointestinal sistemin nadir görülen konjenital malformasyonlarından biridir [1]. Gastrointestinal sistemin herhangi bir yerinde gelişebilmelerine rağmen en sık ileumda izlenirler [1]. Çoğu yaşamın ilk bir yılında görülür [1]. Perforasyon, barsak obstrüksiyonu, kanama ve invajinasyon gibi komplikasyonlar gelişebilir [2]. Genellikle mezenterik kısımda yerleşim gösteren duplikasyon kistleri ektopik gastrik mukoza veya pankreas dokusu içerebilirler [2].

Burada 6 aylık erkek olguda ileoçekal duplikasyon kistine bağlı gelişen invajinasyon olgusu literatür bilgileri eşliğinde sunulmuş, bu nadir lezyonun histopatolojik özellikleri ve ayırıcı tanısı tartışılmıştır.

Olgu Sunumu

Ateş ve kusma şikayetleriyle getirilen 6 aylık erkek olgunun fizik muayenesinde batın sağ alt kadranda kitle tesbit edildi. Laboratuar bulgularında lökositoz dışında anormal değerler saptanmadı. Yapılan batın USG'de sağ alt kadranda 32 mm çapında kalın cidarlı kistik lezyon izlendi (Şekil 1). Barsak segmentlerinin bu lezyonun içine doğru uzandığı dikkati çekti.



Şekil 1. Kalın cidarlı kistik lezyonun USG görüntüsü

Klinik ve radyolojik bulgular eşliğinde invajinasyon olarak değerlendirilen olguya öncelikle USG eşliğinde hidrostatik redüksiyon uygulandı. İnvajinasyonun tam olarak gerilememesi üzerine laparotomi uygulanan olguda ileoçekal bölgede kistik kitlenin saptanması üzerine segmental barsak rezeksiyonu ve ileokolik anastomoz yapıldı.

Rezeksiyon materyalinin makroskobik incelemesinde barsağın mezenterik kısmında lokalize lümeni tama yakın daraltan 3.2x2.5x2.2 cm ölçülerinde kistik lezyon izlendi. Kesitlerde kistik lezyonun uniloküle, iç yüzeyinin gri beyaz renkte düzgün yüzeyli olduğu ve içinden müsinöz berrak sıvının boşaldığı dikkati çekti. Mikroskopik incelemede komşu barsak dokusu ile kas tabakası ortak olan kistik lezyonda tek katlı kolumnar yüzey epiteli altında kolumnar hücrelerle döşeli az sayıda tubuler glandüler yapılar görüldü (Şekil 2). Histomorfolojik ve klinik bulgular eşliğinde olgu duplikasyon kisti olarak değerlendirildi. Operasyon sonrası sorunsuz seyreden olgu 4. gün taburcu edildi.

Tartışma

Gastrointestinal duplikasyonlar gastrointestinal sistemde ağızdan anüse kadar herhangi bir yerde görülebilen nadir konjenital anomalilerdir. Prevelansının 1:4500- 1:10000 arasında olduğu düşünülmektedir [1,2]. Etiyolojisinde fetal barsak divertikülünün persistansı, primitif barsağın solid evresinin rekanalizasyonunda defekt, parsiyel çiftleşme, notokord ayrılması gibi teoriler ileri sürülmektedir [2]. Bu gelişimsel anomali en sık ileumda görülmekle beraber, özofagus, duodenum ve rektumda daha az sıklıkta izlenir [2,3]. Çekum yerleşimli olanlar oldukça nadirdir [2].

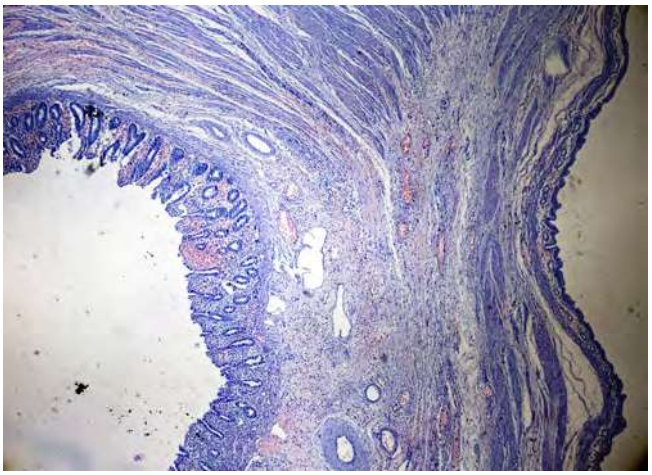

Şekil 2. Barsak dokusu ile kas tabakası ortak olan, tek katlı kolumnar yüzey epiteli altında kolumnar hücrelerle döşeli az sayıda tubuler glandüler yapılar içeren kistik lezyon (HEX40)

Duplikasyonlar makroskopik olarak sferik kistler ve tubuler yapılar şeklinde olabilirler [2]. Duvarlarında iyi gelişmiş düz kas içermeleri, sindirim sisteminin bir kısmının epiteline benzer bir epitel ile kaplı olmaları, barsak duvarı içinde ya da komşuluğunda yerleşim göstermeleri en belirgin özellikleridir [4]. Kistin duvarında gastrik, skuamöz, transisyonel epitel, pankreas dokusu ve ganglion hücreleri gibi ektopik doku bulunabilir [2]. Olgumuzda komşu barsak dokusu ile kas tabakası ortak olan kistik lezyonda intestinal epitel altında kolumnar hücrelerle döşeli az sayıda tubuler glandüler yapılar görüldü. Ektopik doku izlenmedi.

Duplikasyon kistleri her yaş grubunda görülebilmelerine rağmen, çocuklarda özellikle infantil dönemde daha sık izlenirler [1]. Barsak lümenine bası sonucu obstrüksiyon, invajinasyon ve volvulusa neden olabilirler. Hastalarda karın ağrısı, kusma, palpe edilebilen kitle ya da akut gastrointestinal kanama gibi klinik bulgular izlenir [2]. Kist duvarı heterotopik mide mukozası içeriyorsa asit sekresyonuna bağlı ülserasyon, perforasyon ve kanama izlenir [5]. Klinik bulgular lezyonun yerleşim yeri, boyutu ve döşeyici mukozaya bağlı olarak değişkenlik gösterebilir. Literatür bilgileriyle uyumlu olarak 6 aylık olgumuzda ateş ve kusma şikayetleri yanısıra batın sağ alt kadranda kitle tesbit edildi. Ülserasyon, perforasyon ve kanama gibi bulgular izlenmedi.

Erişkinde duplikasyon kisti zemininde gelişen maligniteler bildirilmiştir. Inoue ve Nakamura [6] duplikasyon kisti zemininde malignite gelişen 18 olguyu inceleyerek en yüksek sıklıkta (% 67) kolonda görüldüğünü bildirmişlerdir. Malignite gelişimine kist içerisinde bulunabilecek ektopik gastrik dokunun veya sekresyon stazının yol açabileceği düşünülmektedir [6]. Duplikasyon kistleri vertebral veya ürogenital malformasyonlar gibi diğer konjenital anomaliler ile birlikte görülebilirler. [2]. Olgumuzda duplikasyon kistine başka bir konjenital anomali eşlik etmemekteydi

Bu yaş grubunda ayırıcı tanıda düşünülmesi gereken bir diğer

lezyon Meckel divertikülüdür. Omfalomezenterik kanalın intrauterin dönemde kapanmaması sonucu gelişen Meckel divertikülü duplikasyon kistine göre gastrointestinal sistemde (%1-3) daha sık rastlanan konjenital anomalidir [7]. Duplikasyon kistinden farklı olarak ileoçekal valvin proksimalinde, antimezenterik yüzde bulunur [7]. Genellikle 2 yaşından önce semptomatik hale gelen Meckel divertikülünde intestinal obstrüksiyon, ülser, kanama, perforasyon veya divertikülit gibi komplikasyonlar görülebilir [7]. Olguların bir kısmında ektopik gastrik veya pankreatik dokular bulunabilir [7]. Olgumuzda ileoçekal bölgede mezenterik kısımda yerleşim gösteren kistik lezyonda ektopik mukoza izlenmedi.

İnfantil dönemde ani ve beklenmeyen ölüm sebepleri arasında solunum sistemi ve kardiyovasküler hastalıklar ilk sıralardayken, invajinasyon ve volvulus gibi gastrointestinal nedenlere bağlı ölümler sık değildir. Bununla beraber duplikasyon kistine bağlı gelişen intestinal obstüksiyon sonucu ölüm vakası bildirilmiştir [8]. Bu nedenle nadir görülen ve hayatı tehdit edebilecek bir lezyon olan duplikasyon kisti infantil intestinal obstrüksiyonların ayırıcı tanısında akılda tutulmalıdır.

Çıkar Çakışması ve Finansman Beyanı

Bu çalışmada çıkar çakışması ve finansman destek alındığı beyan edilmemiştir.

Kaynaklar

1. Robert G, Holcomb G, Sidney F. Duplications of the alimentary tract. Pediatrics 1952; 9: 449–68.
2. Macpherson RI. Gastrointestinal tract duplications: Clinical, pathologic, etiologic, and radiologic considerations. Radiographics 1993; 13: 1063–80.
3. Hoshino I, Maruyama T, Fukunaga T, Matsubara H. Intussusceptions associated with an ileal duplication cyst. Intern Med. 2011; 50(11): 1255.
4. Berrocal T, Lamas M, Gutieérrez J, Torres I, Prieto C, del Hoyo ML. Congenital anomalies of the small intenstine, colon, and rectum. Radiographics 1999; 19: 1219–36.
5. Wyllie R. Intestinal duplications, meckel diverticulum, and other remnants of the omphalomesenteric duct. In: Behrman RE, Kliegman RM, Jenson HB, editors. Nelson Textbook of Pediatrics. 17th ed. Philadelphia: Saunders; 2004. p.1236–7.
6. Inoue Y, Nakamura H. Adenocarcinoma arising in colonic duplication cysts with calcification: CT findings of two cases. Abdom Imaging 1998; 23: 135-7.
7. St-Vil D, Brandt ML, Panic S, Bensoussan AL, Blanchard H. Meckel's diverticulum in children: a 20-year review. J Pediatr Surg 1991; 26: 1289-92.
8. Kibayashi K, Sumida T, Shojo H, Tokunaga O. Unexpected death due to intestinal obstruction by a duplication cyst in an infant. Forensic Science International 2007; 173: 175–7.

How to cite this article:
Başpınar Ş, Karahan N, Çelik M, Koçkar O. Invagination Associated with Ileocecal Duplication Cyst: A Case Report. J Clin Anal Med 2013;4(suppl 2): 135-7.