Giant Mediastinal Teratoma

Dev Mediastinal Teratom

Mediastinal Teratom / Mediastinal Teratoma

İlkay Albayrak[1], Taner Tarladaçalışır[1], Selçuk Köse[2], Sedat Koçal[3]
[1]Edirne Devlet Hastanesi Göğüs Cerrahisi Kliniği, Edirne,
[2]Bakırköy Dr. Sadi Konuk Eğitim Araştırma Hastanesi Göğüs Cerrahisi Kliniği, İstanbul,
[3]Hatay Mustafa Kemal Üniversitesi Tıp Fakültesi Göğüs Cerrahisi Anabilim Dalı, Hatay, Türkiye

Özet

Mediastinal germ hücreli tümörlerin büyük çoğunluğunu teratomlar oluşturur. Matür ve immatür teratomların tedavisinde esas amaç kitlenin tamamen çıkarılmasıdır. Bununla birlikte, kitlenin komşuluğundaki hayati yapılar, rezeksiyonu güçleştirebilir. Bu durumda subtotal rezeksiyon yapılabilir. Rekürrens nadirdir ve genellikle prognoz çok iyidir. Bu yazıda perikarda fikse olması dolayısıyla subtotal rezeksiyonu yapılan mediastinal dev matür kistik teratom olgusu sunulmuştur.

Anahtar Kelimeler

Teratom; Mediasten; Subtotal Rezeksiyon

Abstract

The most of mediastinal germ cell tumors are teratomas. The main purpose of the treatment of immature and mature teratomas is completly resection of the mass. However, surgical problems may be occur due to proximity with vital structures. In this case, subtotal resection can be performed. Recurrence is rare, and the prognosis is usually very good. In this report, a case of the giant mediastinal mature cystic teratoma that applied subtotal resection due to pericardial adhesions is presented.

Keywords

Teratoma; Mediastinum; Subtotal Resection

DOI: 10.4328/JCAM.2118 Received: 25.10.2013 Accepted: 12.11.2013 Printed: 01.10.2013 J Clin Anal Med 2013;4(suppl 2): 175-7
Corresponding Author: Taner Tarladaçalışır, Edirne Devlet Hastanesi Sarıcapaşa Mahallesi, Çukur Çeşme Sokak, No: 4-6 Ayşekadın, 22020, Edirne, Türkiye.
T.: +90 2842145516 (Santral) - 1309 (Dahili) GSM: +905325239968 E-Mail: tanertarladacalisir@yahoo.com

Giriş

Teratomlar multipotansiyel embriyolojik hücrelerden köken alan germ hücreli tümörlerdir. Toraks içerisinde ön mediastende yerleşimi sık görülmekle birlikte mediastenin diğer kompartmanları ve parankim içerisinde de görülebilirler. Genellikle başka bir sebeple çekilen direkt grafide, rastlantısal olarak tespit edilirler [1,2]. Mediastinal teratomların küratif tedavisi cerrahi eksizyondur, ancak matür teratomlarda kitlenin lokalizasyonu ve etraf dokularla ilişkisi total eksizyona izin vermiyor ise subtotal rezeksiyon ile başarılı bir tedavi sağlanabilir [3]. Bu yazıda subtotal rezeksiyon yapılan dev matür kistik teratom olgusu sunulmuştur.

Olgu Sunumu

Kırkbeş yaşında erkek hasta, son altı aydır mevcut olan öksürük ve nefes darlığı şikayetleri ile başvurdu. Özgeçmişinde tıbbi açıdan özellik arz eden herhangi bir bulgu bulunmamaktaydı. Fizik muayenede, dinlemekle sağda solunum sesleri azalmıştı ve bunun dışında başka patolojik bulgu saptanmadı. Akciğer direkt grafisinde mediasteni dolduran, sağa doğru ekspanse opasite tespit edildi (Resim 1). Toraks bilgisayarlı tomografisinde; mediastinal kitlenin, torasik inlet seviyesinden itibaren prevasküler alandan izlenmeye başlanan, orta hattan sağa doğru uzanımlı 20x15x13 cm boyutunda, sıvı dansitesinde tek septalı kistik yapıda olduğu saptandı (Resim 2). Rutin laboratuvar incelemeleri ve ayırıcı tanı açısından istenen alfa fetoprotein (AFP) ve beta human koryonik gonadotropin (β-HCG) seviyeleri normaldi. Hastaya sağ lateral torakotomi uygulandı. Yapılan eksplorasyonda, kitlenin mediasteni tamamen doldurduğu, sağ akciğer alt ve orta lobda atelektaziye neden olduğu, akciğer parankimi, göğüs duvarı ve perikarda yapışık olduğu görüldü. Kitle, perikard ile yapışık olan kısım hariç subtotal rezeke edildi. Rezeksiyon materyalinde bol miktarda saç ve kıkırdağımsı doku olduğu görüldü (Resim 3). Histopatolojik inceleme; dermal yapılar, sebase glandlar, sekretuar glandlar ve stromal dokudan oluşan matür kistik teratom olarak değerlendirildi. Bu nedenle herhangi bir adjuvan tedaviye gerek duyulmadı. Hastanın ameliyat sonrası birinci yıl takibinde nüks saptanmadı.

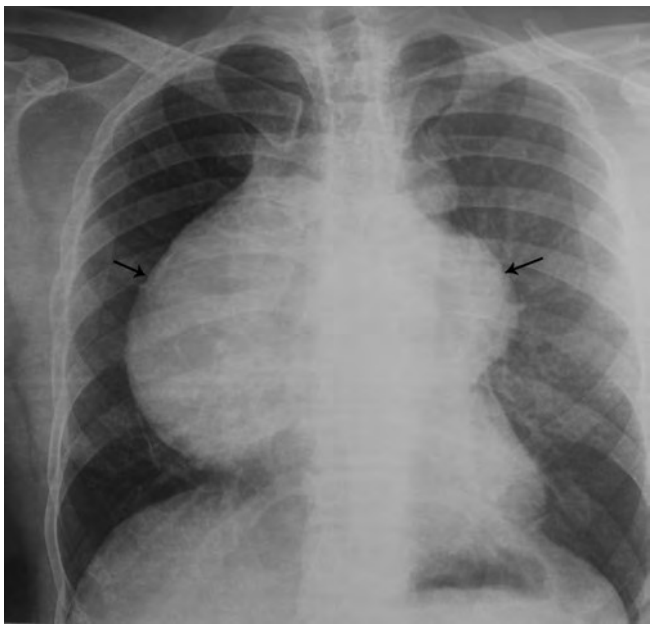

Resim 1. Akciğer direkt grafide; mediasteni dolduran, sağa doğru ekspanse opasite izlenmektedir (oklar).

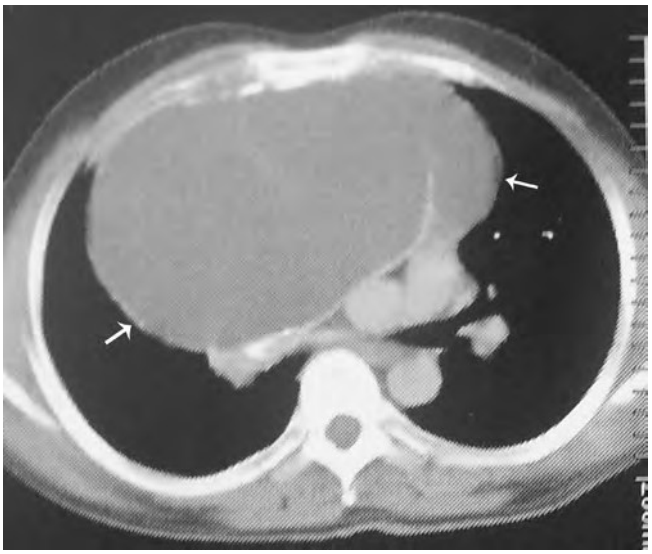

Resim 2. Toraks bilgisayarlı tomografide; ön mediasteni dolduran kistik kitle izlenmektedir (oklar).



Resim 3. Eksize edilen kitlenin görünümü.

Tartışma

Testis ya da over kaynaklı primer tümör olmaksızın ortaya çıkan germ hücreli tümörler, ekstragonadal germ hücreli tümörler olarak adlandırılır [3]. Ekstragonadal germ hücreli tümörlerin etiyolojisi ve histogenezisi henüz anlaşılamamış olmasına rağmen farklı hipotezler ileri sürülmektedir. Bir hipoteze göre; ektragonadal germ hücreli tümörler emriyonel dönemde primordial germ hücrelerinin migrasyonunu tamamlayamamasına bağlı olarak ortaya çıkar. Başka bir hipoteze göre ise; germ hücreleri ters migrasyonla, görüldüğü ekstragonadal lokalizasyona yerleşmektedir [4,5]. Tüm germ hücreli tümörlerin % 3-7 'si ekstragonadal yerleşimdedir ve erişkinlerdeki en sık yerleşim yeri anterior mediastendir. Teratomlar ise mediastinal germ hücreli tümörlerin yaklaşık % 60'lık kısmını oluşturur [6].

Matür teratomlar sıklıkla genç erişkin dönemde saptanırlar. Ancak orta yaş döneminde tanı konulan olgular da bildirilmiştir. Bunun nedeni olarak genellikle asemtomatik olmaları ve kitlenin çevre organlara yaptığı bası belirtileri gelişene kadar tanı konulamaması gösterilebilir. Kitleler semptomatik hale geldiğinde en sık karşılaşılan yakınmalar öksürük, göğüs ağrısı ve nefes darlığıdır [7]. Bizim olgumuzda da son altı ayda ortaya çıkan, öksü-

rük ve nefes darlığı şikayeti mevcuttu. Nadir olmakla birlikte kitlenin komplike olmasına bağlı hemoptizi, kistik içeriğin ekspektorasyonu, tekrarlayan solunum yolu enfeksiyonu bulguları, stridor, ses kısıklığı, Horner Sendromu bulguları ve Vena Cava Superior Sendromu bulguları görülebilir [4,5].

Tüm mediastinel kitlelerde olduğu gibi teratomlarda da tanı öncelikle direkt grafilerde tespit edilen lezyonların ileri radyolojik incelemeleri ile konur. Göğüs tomografisi genelde düzgün sınırlı kitlenin içeriğinin tanımlanması, büyüklüğü ve komşu yapılarla ilişkisini ortaya koyması açısından yol göstericidir. Bilgisayarlı tomografide sıvı dolu kistler, yağ, yumuşak doku ve kalsifikasyondan oluşan bir kombinasyon izlenir. Bu görünüm ayırıcı tanı için önemlidir. Lezyonun içindeki yağ sıvı seviyeleri ise özellikle tanısaldır. Manyetik rezonans görüntüleme ise; lezyonun içeriğini ve komşu yapılarla ilişkisini gösterebilmesi açısından tercih edilebilir [3,7].

Teratomlar endoderm, ektoderm ve mezodermin en az ikisinden köken alan yapıları içeren, solit-kistik formda bulunmakla birlikte, ektodermal yapılar genellikle ön plandadır [8]. Bizim olgumuz da başta saç olmak üzere, deri eklerini yoğun olarak içermesi nedeniyle literatür ile uyumlu bulunmuştur.

Mediastinal kitlelerin ameliyat öncesi dönemde tanı alması çok güçtür. Bu nedenle, mediastinal kitle tespit edilen her hastanın cerrahi şansı zorlanmalıdır [9]. Mediastinal kitlenin lokalizasyonuna göre uygun cerrahi yaklaşımla hem kesin tanı hem de rezeksiyon yapılabilmektedir.Mediastinel matür teratomların küratif tedavisi cerrahi rezeksiyondur. Ancak, kitleye komşu mediastinal yapıların (perikard, ana vasküler yapılar, hiler yapılar, özofagus gibi) yoğun yapışıklık nedeniyle total rezeksiyona imkan vermediği durumlarda subtotal rezeksiyon yapılabilir. Bununla birlikte, matür teratomlarda subtotal rezeksiyonlarda bile prognoz mükemmeldir [3]. Bizim olgumuzda da kitlenin perikarda fikse olması nedeniyle subtotal rezeksiyon uygulandı ve birinci yıl kontrolünde rekürrens tespit edilmedi.

Özellikle kalp ve büyük damarlar gibi hayati organlara bası yapan dev mediastinal kitlesi olan hastalarda, mediastinal baskıyı ortadan kaldırmak ve kür sağlamak amacı ile rezeksiyon uygulanmalıdır. Bununla birlikte matür teratom gibi iyi huylu kitlelerde yapışıklıklar tam rezeksiyona izin vermiyorsa, kısmi rezeksiyon uygulanabilir bir seçenektir.

Çıkar Çakışması ve Finansman Beyanı

Bu çalışmada çıkar çakışması ve finansman destek alındığı beyan edilmemiştir.

Kaynaklar

1. Soysal O, Sarac K, Kutlu R, Aydin A, Benli A. A case of mediastinal teratoma presenting as a cystic lesion on chest wall. Eastern Journal of Medicine 1998;3:32-3.
2. Jung IM, Park SH, Park JG, Lee SH, Lee KY, Hahn ST. Teratoma with malignant transformation in the anterior mediastinum: A case report. Korean J Radiol 2000;1:162-4.
3. Wright CD. Germ Cell Tumors of The Mediastinum. In: Pearson FG, Cooper JD, Deslauries J, Ginsberg RJ,Hiebert CA, Patterson CA, Urschel HC, editors. Thoracic Surgery. 2 nd ed. Philadelphia: Churchill Livingstone; 2002.p.1711-9.
4. Glenn OA, Barkovich AJ. Intracranial germ cell tumors:a comprehensive review of proposed embryologic derivation. Pediatr Neurosurg 1996;24:242-51.
5. Chaganti RS, Houldsworth J. Genetics and biology of adult human male germ cell tumors. Cancer Res 2000;60:1475-82.
6. Roberts JR, Kaiser LR. Acquired lesions of the mediastinum:benign and malignant. In: Fishman AP, editor. Fishman's Pulmonary Diseases and Disorders. 3rd ed. Philadelphia: McGraw-Hill Companies; 1998.p.1509-37.
7. Shields T. Benign germ cell tumors of the mediastinum. In: Allen MS, Trastek VF, Pairolero PC, editors. General Thoracic Surgery. Philadelphia: William&Wilkins;2000.p.2275-82.
8. Moran CA, Suster S. Primary germ cell tumors of the mediastinum:I. Analysis of 322 cases with special emphasis on teratomatous lesions and a proposal for histopathologic classification and clinical staging. Cancer 1997;80:681-90.
9. Gökçe M, Saydam Ö, Kılıçgün A, Karapolat S, Gezer S.Mediastinal Masses; the Analysis of 28 Cases in the Western Black Sea Region. J Clin Anal Med 2013;4(2):93-5

How to cite this article:
Albayrak İ, Tarladaçalışır T, Köse S, Koçal S. Giant Mediastinal Teratoma. J Clin Anal Med 2013;4(suppl 2): 175-7.