A Complication That Can Be Faced After Embolectomy: Drug Caused Coagulation Problem

Embolektomi Sonrası Yaşanabilecek Bir Komplikasyon: İlaç Nedenli Koagülasyon Problemi

Antikoagülasyon ve Vasküler Cerrahi / Anticoagulation and Vascular Surgery

Erdal Şimşek. Aytaç Çalışkan, Başak Soran, Ufuk Tütün
Türkiye Yüksek İhtisas Eğitim ve Araştırma Hastanesi, Kalp Damar Cerrahisi Kliniği, Ankara, Türkiye

21-24 Mart 2013 tarihinde Antalya'da yapılan 9. Uluslararası Kardiyoloji ve Kardiyovasküler cerrahi de yenilikler kongresinde poster olarak sunuldu.

Özet

Vasküler hastalıkların tedavisinde, cerrahi ile antikoagülan tedavi birbirini tamamlayan bir ikili olarak karşımıza çıkar. Bu hastalıklarda cerrahi tedavi ne kadar başarılı olursa olsun temelinde vaskülopati yattığı için cerrahi sonrası sıklıkla antikoagülasyona ihtiyaç duyulur. 51 yaşında kadın hastaya sol üst extremite akut emboli tanısı ile operasyon uygulandı. Distal nabızlar mevcut olarak düşük molekül ağırlıklı heparin tedavisi ile taburcu edildi. Post operatif. 7. günde akut sol üst extremite arteriyel tromboz ile başvurdu. Tekrar cerrahi müdahale yapıldı. Takiplerinde trombositopeni ve arteriyel tromboz gelişti. Hasta operasyon sonrası 7. günde klopidogrel tedavisi ile taburcu edildi. Vasküler tıkanıklıklarda cerrahinin yanı sıra antikoagülan tedavi de prognozu belirleyen önemli faktörlerden biridir. Trombin inhibitör ilaçların yanı sıra diğer alternatif tedavilerde ki gelişmeler ile hem cerrahi başarının artacağına hemde mortalite ve morbiditenin azalacağına inanıyoruz.

Anahtar Kelimeler

Heparin; Embolektomi; Kan Pıhtılaşması

Abstract

In treatment of vascular diseases, surgery and anticoagulant treatment confront us as a couple supplementing each other. In these diseases, no matter how successful the surgical treatment is, anticoagulation is frequently necessary after surgery because vasculopathy lies behind them. An operation was executed to a 51-year-old woman with a left upper extremity acute emboli diagnosis. She was discharged from hospital with low molecule nominal heparin treatment in the presence of distal pulse. She applied with acute left upper extremity arterial thrombosis on the 7th day of the post operation. Surgery is repeated again. In the follow-up, thrombocytopenia and arterial thrombosis developed. The patient was discharged with clopidogrel treatment on the 7th day of the post operation. Anticoagulant treatment as well as surgery is one of the most significant factors determining the prognosis in vascular blockages. We believe that with the developments in alternative treatments along with inhibitor drugs, both the success of the surgeries will increase and mortality and morbidity will decrease.

Keywords

Heparin; Embolectomy; Blood Coagulation

DOI: 10.4328/JCAM.2123 Received: 31.10.2013 Accepted: 16.11.2013 Printed: 01.10.2013 J Clin Anal Med 2013;4(suppl 2): 181-3
Corresponding Author: Erdal Şimşek, Türkiye Yüksek İhtisas Eğitim ve Araştırma Hastanesi, Kızılay Sokak, Altındağ, Ankara, Türkiye.
GSM: +905323280217 E-Mail: erdaldr@yahoo.com

Giriş

Gerek arteriyel gerekse venöz sisteme ait vasküler hastalıkların tedavisinde heparin, hayat kurtaran ajan olarak tedavide yerini almıştır. Nadir görülmekle birlikte heparin ile trombosit faktör-4'ün (PF-4) oluşturduğu komplekse immunglobulin G'nin (Ig G) bağlanması sonucu morbidite ve mortalite ile seyreden trombosit agregasyonu ve trombozlar meydana gelir. Bu klinik tabloda trombositopeni ve koagülasyonlar ile seyreden cerrahi tedaviye yanıt vermeyen heparin bağımlı trombositopeni (HBT) gelişir.

Olgu Sunumu

51 yaşında kadın hasta acil servise sol üst extremite de ağrı ve soğukluk şikayeti ile başvurdu. Yapılan doppler ultrasonografi de akut brakiyal arter embolisi tanısı konuldu. Obezite dışında ek risk faktörleri saptanmadı (koagülasyon bozuklukları, aritmi, kalp kapak hastalığı, ilaç ve sigara kullanımı). Acil şartlarda lokal anestezi altında sol brakiyal bölgeden yapılan insizyon ile 3F fogarty kateteri kullanılarak arteriyal embolektomi yapıldı (Subakut-akut süreçte trombüs). Takiplerinde heparin tedavisi alan hasta post-operatif 2. günde radial ve ulnar nabızlar pozitif olarak düşük molekül ağırlıklı heparin (enoksaparin 0.6 ml 2x1 cilt altı) tedavisi ile taburcu edildi. 7 gün sonra hasta, sol üst extremitede ani gelişen soğukluk ve solukluk şikayeti ile tekrar başvurdu. Yapılan doppler ultrasonografi ve anjiyografi de (Şekil 1) sol brakial arter proksimal kısmından başlayıp, distale kadar uzanan, radial ve ulnar arterleri içeren akut süreç de trombüs saptandı. Tekrar selektif embolektomi yapıldı (akut trombüs). Distal nabızları palpabl olarak operasyondan çıkan hastaya heparin infüzyonu başlandı. Takiplerinde trombosit değerleri 320.000/µl den 24.000/µl'ye düştü ve tekrar radial ve ulnar arterler tromboze oldu. Dijital emboliler gelişti (Şekil 2). Antikardiyolipin IgG ve IgM (6.337 u/ml ve 4.498 u/ml), antifosfolipid IgG ve IgM (2.969 u/ml, 8.597 u/ml), anti-tiroglobulin antikorları (14.66 IU/ml), protein-C (%137), protein-S (%92), lupus antikoagülan (1.16 R), faktör VII (%148), von Willebrand faktör (%178), reptilaz zamanı (16.1 sec), faktör V (%83), ristosetin faktör (227 sn) değerlerine bakıldı. Hematolojik açıdan ek bir patoloji saptanmadı. Biyokimyasal değerleri normaldi.

Heparin yerine vazodilatatör tedavi başlanıldı. Trombosit değerleri normal seviyeye ulaştıktan sonra varfarin tedavisine geçildi. Varfarin tedavisi sırasında INR (international normalized ratio) değeri 1.8 iken, sağ frontal lobda intraserebral hemoraji ve sol hemipleji gelişti. Varfarin tedavisi sonlandırıldı. Takiplerinde nörolojik defisit geriledi. Kollateral damarlar ve medikal tedavi ile yeterli kan akımının sağlandığı, distaldeki akut iskeminin düzeldiği görüldü. 6 aylık takiplerinde herhangi bir amputasyona ihtiyaç olmadı. Hastanın takiplerine fizik tedavi ve rehabilitasyon kliniği ile birlikte devam edilmektedir.

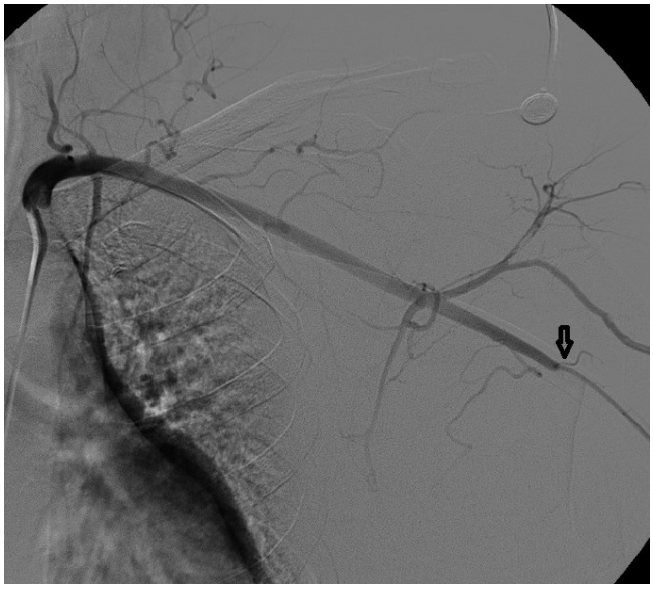

Şekil 1. Proksimal brakiyal arter total oklüzyonu.



Şekil 2. Dijital emboli

Tartışma

HBT gelişen hastalarda erken tanı ve tedavi gelişebilecek morbidite ve mortaliteyi azaltmada son derece önemlidir.

HBT'nin kliniğinde bir yanda yeni gelişen trombozlar ve mikro emboliler, diğer yanda kanama riski ile baş edilmesi gerekir. Tanı, sıklıkla klinik ve trombosit değerlerinin düşmesi ile konulabilmesine karşın trombosit aktivasyon ve agregasyon analizleri ile de doğrulanabilir. 4-14 gün arasında heparin tedavisi almış olgularda, açıklanamayan trombosit değerlerinde düşme (%50'den fazla) görülmesine karşın tekrarlayan trombozların olması HBT'den şüphelenilmesine neden olur [1]. Olgumuzda, trombosit değerlerinin düşmesi, damar yapısında önemli bir patoloji olmaksızın tekrarlayan trombozlar, dijital mikro embolilerin gelişmesi ile HBT'den şüphenilerek tanı konuldu. Heparin tedavisinin kesilmesi ile trombosit değerlerinin dramatik olarak normal seviyelere ulaşması önemliydi. Bakılan diğer hematolojik ve immünolojik parametreler normaldi.

HBT tedavisinde, heparin tedavisinin durdurulması sıklıkla sorunu çözmesine rağmen damarsal hastalığa eşlik eden trombozlara yönelik gerekli tedavi için yeni ilaç seçimi de bir o kadar önemlidir.

Varfarinin sebep olabileceği cilt nekrozu, ekstremitelerde venöz gangren tehlikesi nedeniyle aktif HBT olgularında kullanımına dikkat edilmelidir. Düşük molekül ağırlıklı heparin kullanımı ise bu ilaçların dolaşımdaki PF4-heparin antikorları ile çapraz reaksiyona girmesi sebebiyle önerilmemektedir [2]. Bu nedenle HBT tedavisinde direkt trombin inhibitörleri veya heparinoidler ile antikoagülasyon gerekir.

Direkt trombin inhibitörleri için birkaç tane seçenek vardır.

Lepirudin'in, HBT hastalarında kontrol gruplarına göre daha düşük sayıda trombotik olay gelişmesine neden olduğu ancak, daha fazla sayıda ciddi kanama sorunlarına yol açtığı rapor edilmiştir [3]. Ayrıca daha önce lepirudin tedavisi almış hastalarda bu ilaca karşı fatal anafilaksiye kadar giden duyarlılaşmalar olduğu bilinmektedir. Bu nedenle HBT hastalarının, bu molekülle tekrarlayan tedavisi önerilmemektedir.

Argotroban bir diğer direkt trombin inhibitörüdür. Bu molekülün de aynı lepirudin gibi HBT hastalarında kontrol gruplarına göre yeni trombotik olayların gelişmesini azalttığı, ancak farklı olarak ciddi kanama oranlarında artış yapmadığı gösterilmiştir [4]. Ayrıca şu ana kadar argotrobana karşı antikor oluşumuna ve duyarlılaşmaya rastlanılmamıştır.

Bivalirudin perkutan koroner girişimlerde HBT riski olan hastalarda kullanımına onay verilen bir moleküldür. Kısa yarı ömrü nedeniyle kardiyopulmoner bypass operasyonlarında HBT olasılığı olanlarda heparine alternatif olabilirliği araştırılmaktadır. Ayrıca HBT tedavisinde trombotik olayların engellenmesinde argotroban ile benzer sonuçlar ve benzer kanama oranları bulunmuştur [5]. Ancak daha geniş çaplı klinik araştırmalar henüz yapılmamıştır.

Danaparoid, heparan sülfat ve dermatan sülfat karışımı olan moleküldür ve antitrombin aracılı faktör Xa inhibisyonu yaparak etki gösterir. Yeni trombozları önlemede etkili olup, heparinle çapraz reaksiyon ve kanama komplikasyon oranları düşüktür.

HBT tedavisinde alternatif olmaya aday yeni moleküller oral kullanılan faktör Xa inhibitörleri ve direkt trombin inhibitörleridir. Atrial fibrilasyon ve derin ven trombozu için profilaksi amacıyla kullanımı onaylanan bu moleküllerin, HBT tedavisinde kullanımı açısından henüz yeterli çalışma olmamakla birlikte başarılı sonuçlar bildirilmektedir [6]. Heparin ile benzerliği olmayan bu moleküllerden rivaroksabanın ve dabigatranın in-vitro şartlarda PF4 ve anti-PF4/heparin antikorları ile reaksiyona girmediği görülmüştür [7]. Oral kullanılan faktör Xa inhibitörü apixabanın da, HBT antikorları ile reaksiyona girmediği görülmüştür. Hastalığın tedavisinde ve önlenmesinde farklı bir seçenek olabileceği öngörülmektedir [8].

HBT tedavisi için öncelikle bahsedilen antikoagülanlardan hastaya göre uygun bir tanesinin başlanması, trombosit sayısı 150.000/µl düzeyini geçince varfarinin tedaviye eklenmesi ve INR değeri en az 48 saat teropotik düzeyde olacak şekilde beş gün birlikte kullanılması önerilmektedir [9].

Hastamızda heparine bağımlı trombositopeni geliştikten sonra trombosit değerleri normale gelmesine rağmen varfarin tedavisi sonrası sorunlardan uzaklaşılamamıştır. Eğer kontrendikasyon yoksa direkt trombin inhibitörleri ve faktör Xa inhibitörleri ile alternatif tedavilere yönelerek morbidite ve mortalitenin azaltılabileceğine inanıyoruz. Diğer antikoagülanlar ile yapılan geniş kapsamlı çalışmalara daha fazla önem ve hız verilmesi gerekliliği olgumuz ile tekrar gündeme gelmiştir.

Çıkar Çakışması ve Finansman Beyanı

Bu çalışmada çıkar çakışması ve finansman destek alındığı beyan edilmemiştir.

Kaynaklar

1. Arslan D, Guvenc O, Cimen D, Oran B. Heparın-Induced Thrombocytopenia Association with Impaired Liver Function Tests. Journal of Clinical and Analytical medicine doi: 10.4328/JCAM.1745

2. Warkentin TE, Cook RJ, Marder VJ, Sheppard JA, Moore JC, Eriksson BI et al. Antiplatelet factor 4/heparin antibodies in orthopedic surgery patients receiving antithrombotic prophylaxis with fondaparinux or enoxaparin. Blood 2005; 106 (12): 3791-6.

3. Lubenow N, Eichler P, Lietz T, Farner B, Greinacher A. Lepirudin for prophylaxis of thrombosis in patients with acute isolated heparin-induced thrombocytopenia: an analysis of 3 prospective studies. Blood 2004;104: 3072-7.

4. Lewis BE, Wallis DE, Berkowitz SD, Matthai WH, Fareed J, Walenga JM et al. Argatroban anticoagulant therapy in patients with heparin-induced thrombocytopenia. Circulation 2001;103:1838-43.

5. Nikolaidis N, Velissaris T, Ohri SK. Bivalirudin Anticoagulation for Cardiopulmonary Bypass Tex Heart Inst J. 2007; 34(1): 115–18.

6. Mirdamadi A. Dabigatran, a direct thrombin inhibitor, can be a life-saving treatment in heparin-induced thrombocytopenia. ARYA Atheroscler. 2013 Jan;9(1):112-4.

7. Krauel K, Hackbarth C, Fürll B, Greinacher A. Heparin-induced thrombocytopenia: in vitro studies on the interaction of dabigatran, rivaroxaban, and low-sulfated heparin, with platelet factor 4 and anti-PF4/heparin antibodies. Blood. 2012;119(5):1248-55.

8. Walenga JM, Prechel M, Hoppensteadt D, Escalante V, Chaudhry T, Jeske WP et al. Apixaban as an alternate oral anticoagulant for the management of patients with heparin-induced thrombocytopenia. Clin Appl Thromb Hemost 2013;19(5):482-7.

9. Arepally GM, Ortel TL. Heparin Induced Thrombocytopenia. N Engl J Med. 2006; 355(8): 809-17.

How to cite this article:

Şimşek E, Çalışkan A, Soran B, Tütün U. A Complication That Can Be Faced After Embolectomy: Drug Caused Coagulation Problem. J Clin Anal Med 2013;4(suppl 2): 181-3.