MRI Findings of Congenital Bilateral Lacrimal Gland Agenesis in a Patient with Blepharophimosis Syndrome

Blefarofimozis Sendromlu Bir Hastada Konjenital Bilateral Lakrimal Gland Agenezisinin MRG Bulguları

Blefarofimozis Sendromu / Blepharophimosis Syndrome

Harun Arslan[1], Metin Saylık[2]
[1]Radyoloji Bölümü, [2]Göz Hastalıkları Bölümü, Van Bölge Eğitim ve Araştırma Hastanesi, Van, Türkiye

Özet

Blefarofimozis sendromu ve lakrimal bezi agenezisi birlikteliği son derece nadir bir durumdur. Blefarofimozis genellikle bir genetik bozukluk olup, otozomal dominant kalıtımla geçiş göstermektedir. Edinsel formu konjunktiva ya da gözkapağı kenarının kronik enfeksiyonlarının bir sonucu olarak oluşabilir. Lakrimal bez agenezisi bazen diğer lakrimal sistem bozuklukları ile beraberdir. Bu bozukluklar, tükürük bezi agenezisi ve lakrimal puncta ve kanalikülleri tıkayıcı anormallikleri kapsamaktadır. Tanı klinik ve radyolojik bulgular sonucunda konulur. Burada biz, konjenital bilateral lakrimal gland agenezisi ile ilişkili blefarofimozis sendromlu nadir bir olgunun manyetik rezonans görüntülerini (MRG) bulgularını literatür eşliğinde sunuyoruz.

Anahtar Kelimeler

Blefarofimozis Sendromu; Lakrimal Gland; Agenezi; MRG Bulguları

Abstract

Blepharophimosis syndrome and lacrimal gland agenesis association is an extremely rare condition. Blepharophimosis is usually a genetic disorder showing autosomal dominant inheritance. acquired forms may occur as a result of chronic infections of conjunctiva and eyelid margins. Lacrimal gland agenesis is sometimes associated with other lacrimal system disorders. These disorders may include agenesis of the salivary gland and obstructive anomalies of the lacrimal puncta and canaliculi. The diagnosis is put by the clinical and radiological findings. We present magnetic rezonans(MRI) findings of a rare case of blepharophimosis syndrome associated with congenital bilateral lacrimal gland agenesis, with a review of literature.

Keywords

Blepharophimosis Syndrome; Lacrimal Gland; Agenesis; MRI Findings

DOI: 10.4328/JCAM.2227 Received: 11.12.2013 Accepted: 22.12.2013 Printed: 01.10.2013 J Clin Anal Med 2013;4(suppl 2): 214-6
Corresponding Author: Harun Arslan, Van Bölge Eğitim ve Araştırma Hastanesi Radyoloji Bölümü, Van, Türkiye.
E-Mail: harun.ars75@gmail.com

Giriş

Blefarofimozis sendromu (BPES) konjenital bir hastalıktır.Daha sonraki yıllarda bu hastalığın ailesel olabileceği ve otozomal dominant geçişli olduğu bildirilmiştir. Blefarofimozis-pitozis-epikantus inversus kompleksi bir gözkapağı bozukluğudur.Diğer göz anomalileri ile birlikteliği sıktır.Ancak BPES ve bilateral konjenital lakrimal gland agenezisi birlikteliği literatürde oldukça nadirdir[1-2].13 yaşındaki erkek olgumuzda BPES ve bilateral konjenital lakrimal gland agenezisi birlikteliğini nadir olduğundan MRG bulgularını literatür eşliğinde sunmayı amaçladık.

Olgu Sunumu

Hastanemiz göz polikliniğine gözlerde yanma, kaşıntı, kızarıklık ve bulanık görme şikayeti ile başvuran erkek çoçuk hastada blefarofimozis sendromu ile birlikte ayrıca bilateral kuru göz ve buna bağlı olarak fluoresseinle boyanan, yaygın korneal punktat epitel defektleri mevcuttu. Bu epitel defektlerine bağlı olarak görme bulanıklığı (sağ vizyon 50/100, sol vizyon 40/100) vardı.Bunun üzerine klinisyen tarafından lakrimal glandlara yönelik Orbital MRG istendi. Çekilen Orbital MRG de T2 aksiyel ve Yağ baskılı kontrastlı aksiyel T1AG ve T1A koronal görüntülerde bileteral lakrimal glandlar izlenmedi (şekil 1,2,3). Klinisyen tarafından hastaya konservatif olarak yoğun suni göz yaşı ve merhemi tedavisi başlatılmış ancak hasta da belirtilerde hafifleme izlenmemiştir.. Bunun dışında hastaya herhangi bir cerrahi girişim yapılmadı. Hasta genetik inceleme için bir üst araştırma merkezine gönderilmiştir.

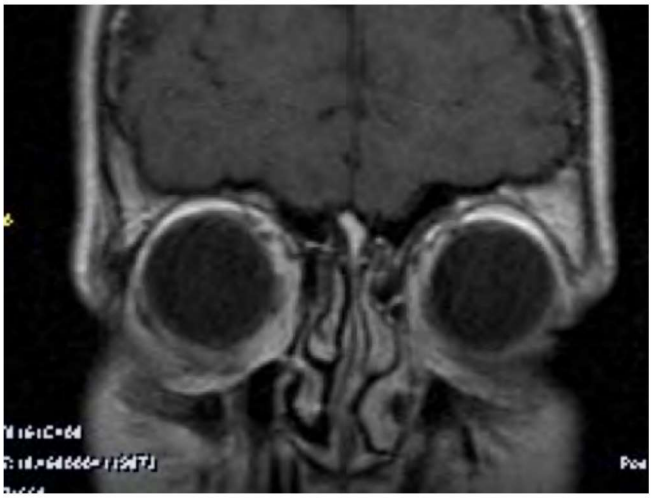

Şekil 1. Koronal T1AGler her iki lakrimal gland izlenmiyor



Şekil 2. Yağ baskılı AKSİYEL T2AGler: her iki lakrimal gland izlenmiyor



Şekil 3. Konrastlı yag baskılı Aksiyel T1AG ler: her iki blakrimal gland izlenmiyor

Tartışma

Blefarofimozis sendromu (BPES) ilk olarak Von Ammon tarafından 1841 yılında kısa horizontal kapak aralığı şeklinde tanımlansa da, blefarofimozis-pitozis-epikantus inversus (BPES) üçlemesi şeklinde hastalığı tanımlayan 1889 yılında Vignes olmuştur. Daha sonraki yıllarda bu hastalığın ailesel olabileceği ve otozomal dominant geçişli olduğu bildirilmiştir. 1971 yılında Kohn bu üç bulguya telekantusu eklemiştir[2].Blefarofimozis-pitozis-epikantus inversus kompleks bir gözkapağı bozukluğudur. Daralmış horizontal kapak aralığı en belirgin bulgu olarak ortaya çıkar. Levator aponevrozundaki displazi nedeni ile bilateral, simetrik ve ciddi bir pitozis mevcuttur. Telekantus bu bulgulara eşlik eder. Blefarofimozis-pitozis-epikantus inversus'da rastlanan diğer göz bulguları şaşılık, mikroftalmi, gözyaşı yollarında bozukluk, nistagmus, karünkülde hipoplazi ve optik disk kolobomu olarak sıralanabilir. Bu hastalarda şaşılık ve ambliyopi sıklıkla normal nüfusa kıyasla daha yüksek saptanmıştır[3-4]. Bizim vakamızdada bu bulgular vardı.Blefarofimozis-pitozis-epikantus inversus'de rastlanan diğer göz bulguları şaşılık, mikroftalmi, gözyaşı yollarında bozukluk, nistagmus, karünkülde hipoplazi ve optik disk kolobomu olarak sıralanabilir. Bu hastalarda şaşılık ve ambliyopi sıklıkla normal nüfusa kıyasla daha yüksek saptanmıştır[3].Bizim vakada çekilen MRG lerde bileteral lakrimal glandlar izlenmedi. BPES birçok oftalmik ve sistemik anormallikler ile ilişkili olmasına rağmen lakrimal gland agenezisi birlikteliği literatürde oldukça nadirdir[5-6]. Bizim vakamızda BPES ve bileteral lakrimal gland yokluğu birlikteliği vardı. Konjenital gözyaşı bezi agenezisi çocukluk kuru göz sendromun nadir görülen bir nedenidir.Alakrima veya lakrimal gland agenezisi oldukça nadirdir.Literatürde lakrimal gland agenezisi ve yokluğu çok az yayın vardır.LADD (lacrimo-auriculo-dental-digitial syndrome) sendromlu hastalarda lakrimal gland agenezileri bildirilmiştir[5-6-7]. Lakrimal bezi agenezisi izole bir du-

rum olarak ortaya çıkabilir ya da lakrimal drenaj sisteminin tükürük bezi agenezisi ve atrezi eşlik edebilir. Alakrimada kornea ülseri ve perforasyonu gelişme riski vardır[8]. Bizim vakamızda tükrük bezi üretiminde ve ağızda herhangi bir sıkıntı yoktu. Lakrimal bezi intrauterin yaşamın ikinci ayın sonunda alt göz kapağında gelişmeye başlar. Orbital ve palpebral parçaları beşinci ayda oluşur, ancak tam farklılaşma doğumdan sonra üç ila dört yılda meydana gelir. Bu nedenle, çok erken intrauterin hayatta herhangi bir düzensizlik gözyaşı bezi agenezisine neden olabilir. Kuru göz sendromu çocuklarda nadir bir tanıdır. Bu hastalık kemik iliği nakli sonrası graft-versus-host hastalığı, Sjögren sendromu, Riley-Day sendromu, ektodermal displazi sendromları, konjenital ince barsak atrezisi gibi sistemik hastalıklar ile ilişkili olabilir[9,10]Bizim vakamızda sistemik bir hastalık saptanmadı.

Sonuç

BPES, alacrima ve Konjenital lakrimal bez agenezi birlikteliği oldukça nadir bir durumdur.Bunlara ek olarak hastalarda okuler ve kardiyak anomalıler,gelişme geriliği görülebilir.Kuru göz semptomları ile baş vuran BPES li hastalarda lakrimal gland yokluğu araştırılmalıdır. Herhangi bir sistemik bulgu olmadan kuru göz sendromu olan çocuklarda orbital MRG non invaziv ve tanısal değeri oldukça yüksek bir modelite olup klinisyenlerce ilk düşünülmesi gereken radyolojik görüntüleme yöntemi olmalıdır.

Çıkar Çakışması ve Finansman Beyanı

Bu çalışmada çıkar çakışması ve finansman destek alındığı beyan edilmemiştir.

Kaynaklar

1.Geetha K. Athappilly and Rebecca Sands Braverman, Congenital Alacrima in a Patient with Blepharophimosis Syndrome. Ophthalmic Genetics, 30:37–39, 2009
2. Kohn R. Blepharoptosis, blepharophimosis, epicanthus inversus, and telecanthus a syndrome with no name. Am J Ophthalmol. 1971;72:625-32.
3. Dawson EL, Hardy TG, Collin JR, Lee JP. The incidence of strabismus and refractive error in patients with blepharophimosis,ptosis and epicanthus inversus syndrome (BPES). Strabismus.2003;11:173-7.
4. Choi KH, Kyung S, Oh SY, et al. The factors influencing visualdevelopment in blepharophimosis-ptosis-epicanthus inversus syndrome.J Pediatric Ophthalmol Strabismus. 2006;43:285–288.
5. Inan UU, Yilmaz MD, Demir Y, Degirmenci B, Ermis SS,Ozturk F. Characteristics of lacrimo-auriculo-dento-digital(LADD) syndrome: Case report of a family and literature review.[Review] [24 refs] [Case Reports. Journal Article. Review] InternlJ Ped Otorhinolaryngol. 2006;70(7):1307–1314.
6. Kim SH, Hwang S, Kweon S, Kim TK, Oh J. Two cases of lacrimalgland agenesis in the same family—clinicoradiologic findingsand management. [Case Reports. Journal Article] Can J Ophthal.2005;40(4):502–505.
7. Kim SH, Hwang S, Kweon S, Kim TK, Oh J. Two cases of lacrimal gland agenesis in the same family—clinicoradiologic findingsand management. [Case Reports. Journal Article] Can J Ophthal.2005;40(4):502–505.
8. Ferreira AP, Gomez RS, Castro WH, Calixto NS, Silva RA, Aguiar MJ. Congenital absence of lacrimal puncta and salivary glands: Report of a Brazilian family and review. Am J Med Genet. 2000;94:32–4.
9. Mac Cord Medina F, Silvestre de Castro R, Leite SC, Rocha EM, de Melo Rocha G. Management of dry eye related to systemic diseases in childhood and longterm follow-up. Acta Ophthalmol Scand. 2007;85:739–44.
10. Murat Terzi, Yakup Türkel, Tuba Yazıcı, Tülay Terzi. Santral Sinir Sistemi Tutulumu ile Prezente Olan Sjögren Sendromu. J Clin Anal Med 2012;3(1):94-6

How to cite this article:
Arslan H, Saylık M. MRI Findings of Congenital Bilateral Lacrimal Gland Agenesis in a Patient with Blepharophimosis Syndrome. J Clin Anal Med 2013;4(suppl 2): 214-6.