Magnetic Resonance Imaging Findings of a Case with Orbital Cavernous Hemangioma

Orbital Kavernöz Hemanjiomlu Bir Olgunun Magnetik Rezonans Görüntüleme Bulguları

Orbital Kavernöz Hemanjiomlu / Orbital Cavernous Hemangioma

Harun Arslan[1], Metin Saylık[2]
[1]Radyoloji Bölümü, [2]Göz Hastalıkları Bölümü, Van Bölge Eğitim ve Araştırma Hastanesi, Van, Türkiye

Özet

Kavernöz hemanjiomlar erişkinde en sık görülen benign vasküler orbital tümörlerdir.Yavaş büyüme eğilimindedirler. Kavernöz hemanjiomlar klinik olarak ağrısız proptozis ile karakterizedir. Orbital kavernöz hemanjiomların orijini ve mekanizması belli değildir.Genellikle tek taraflı soliter tümörler olarak görülürler. Biz bu olguda 48 yaşında bayan hastada sağ gözde intrakonal yerleşimli orbital kavernöz hemanjiomun manyetik rezonans görüntüleme bulgularını literatür eşliğinde sunuyoruz.

Anahtar Kelimeler

Kavernöz Hemanjiom; Magnetik Rezonans Görüntüleme; Orbita

Abstract

Cavernous hemangiomas are the most common benign vascular orbital tumors in adults. They show tendency to grow slowly. Cavernous hemangiomas characterized by painless proptosis clinically. The origin and mechanism of orbital cavernous hemangioma is not clear. They are often seen as unilateral solitary tumors. In this case we presented magnetic resonance imaging findings of 48 year-old female patient with intraconally located orbital cavernous hemangioma at the right eye, with a literature review.

Keywords

Cavernous Hemangiomas; Magnetic Resonance Imaging; Orbital

DOI: 10.4328/JCAM.2228 Received: 11.12.2013 Accepted: 22.12.2013 Printed: 01.10.2013 J Clin Anal Med 2013;4(suppl 2): 217-9
Corresponding Author: Harun Arslan, Van Bölge Eğitim ve Araştırma Hastanesi Radyoloji Bölümü, Van, Türkiye.
E-Mail: harun.ars75@gmail.com

Giriş

Kavernöz hemanjiomlar nadir görülen vasküler malformasyonlar olup erişkinlerde en sık görülen benign primer orbital neoplazmlardır. Tipik olarak orta yaş kadınlarda tek taraflı ilerleyici proptozisle kendini gösterir [1-2]. Kendine özgü klinik ve histopatolojik özellikleri vardır. Bu lezyonlar magnetik rezonans görüntüleme (MRG) özellikleri ile kolaylıkla tanınabilirler. Ağrısız proptozis semptomlarıyla başvuran olgularda orbital kavernöz hemanjiom ilk olarak düşünülmesi gereken lezyonlardandır. Bu yazıda ilerleyici proptozisi olan kadın olgunun MRG bulgularını literatür eşliğinde sunmayı amaçladık.

Olgu Sunumu

48 yaşındaki bayan olgu sol göz küresinde dışa doğru büyüme şikayetiyle hastanemiz göz polikliniğine başvurdu.Yapılan göz muayenesinde sol gözde gözü dışa ve aşağıya doğru deviye eden proptozis mevcuttu. Diplopi şikayeti mevcuttu.Görme keskinliği sol gözde tamdı. Dilate fundus muayenesinde patoloji saptanmadı.Gözde dışa doğru büyüme şikayetinin yaklaşık 8 yıldan beri var olup yavaş yavaş ilerlediği öğrenildi.Tiroid fonksiyon testleri, tam kan ve biyokimyasal parametreler normal sınırlardaydı.Proptozisi açıklamaya yönelik orbital MRG yapıldı.MRG'de sol gözde retrobulber bölge lateralinde, intrakonal yerleşimli,optik siniri mediale doğru deplase eden, lateral rektus kasında itilmeye neden olan aksiyalde görüntülerde 22x20mm ölçülen düzgün konturlu ovoid lezyon dikkati çekti. Lezyon T1 ağırlıklı (T1A) sekansta hipointens olup hafif derecede içyapısı heterojendi (Resim 1). T2 ağırlıklı (T2A) sekansta (Resim 2,3,4) ve yağ baskılı T2 ağırlıklı imajlarda (Resim 3) lezyon çevre yumuşak dokulara göre hiperintens görünümdeydi. Lezyon içerisinde kontrastsız sekanslarda izlenen çok sayıda vasküler yapılarla uyumlu küçük sinyal kayıp alanları mevcuttu.Ayrıca tüm sekanslarda lezyon çevresinde hipointens izlenen kapsülle uyumlu görünüm dikkati çekti, görüntüleme özellikleri nedeniyle lezyona radyolojik olarak kavernöz hemanjiom ön tanısı koyduk.Histopatolojik sonuçlarda da hemanjiom tanısı kesinleşti(Resim 5)

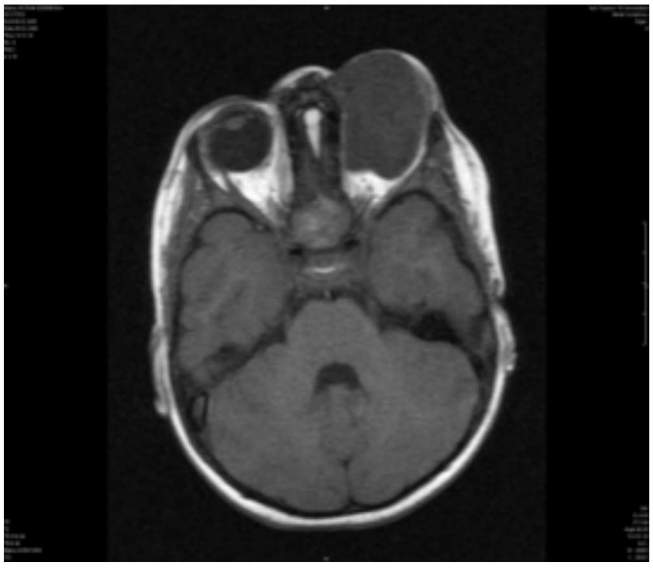

Resim 1. T1 Ağırlıklı görüntülerde sol orbitada hipointens kitle

Tartışma

Kavernöz hemanjiomlar erişkinlerde en sık görülen benign primer orbital neoplazmlar olup kadınlarda daha sık görülür.Yaşamın 5. dekatında pik yaparlar [3-4-5].Tipik olarak orta yaş kadınlarda ilerleyici, ağrısız proptozise sebep olur [6].Lezyonlar %80-82 oranında intrakonal yerleşim göstermekle birlikte, %18 olguda ekstrakonal yerleşimlidir[7].Orbital kavernöz hemanjiomların orijini ve mekanizması belli değildir. Bazı yazarlar bu lezyonların edinsel olduğunu öne sürmüşlerdir [7].Diğer bazı yazarlar ise muhtemelen daha önce var olan vasküler hamartomun intrapapiller endotelyal hiperplaziyle yavaş büyümesi sonucu ortaya çıktığını savunmuşlardır[8].Kavernöz hemanjiomlar dilate ve tortuöze endotel ile kaplı vasküler kanallar içerirler. Vasküler alandaki kanın akım hızına ve türbülansına bağlı olarak bu vasküler kanallar tromboze olabilirler [9,10].Hastaların çoğunda en sık başvuru nedeni pulsatif olmayan ağrısız ilerleyici proptozistir [2].Glob arkasından kitlenin basısı nedeniyle hiperopia, orbital kasların yer değiştirmesine bağlı olarak göz hareketlerinde kısıtlılık izlenebilir.Optik sinir basısı ve/veya bası nedeniyle oluşan kan akımındaki azalmaya bağlı olarak görme alanı defektleri oluşabilir [11]. Bizim olgumuzda da başvuru nedeni ağrısız ilerleyici proptozisti ancak görme alanında defekt izlenmedi.Kadın cinsiyet, gebelik ve sistemik hemanjiomatozis risk faktörleri olarak sıralanmaktadır. Orta yaş kadınlarda sık olması ve gebelik sırasında büyümesi hormonal etkilenmeyi düşündürmektedir [2].Kavernöz hemanjiomların multifokal ve bilateral olması oldukça nadirdir. Bu durumlarda blue rubber bleb nevus sendromu, multiple enkondromatozis ve yumuşak doku hemanjiomları ile ilgili diğer sendromlardaki kutanöz ve visseral lezyonlarla birlikte görülebilir[12].Orbital kavernöz hemanjiomun MRG bulguları tipiktir.Karakteristik MRG bulguları T1A sekanslarda eks-

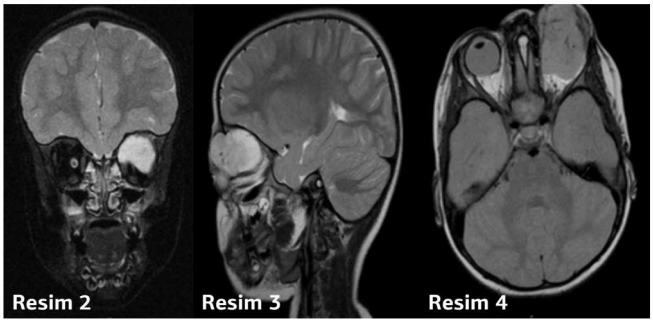

Resim 2. 3. 4. T2 Ağırlıklı görüntülerde retroorbital bölgede hiperintens kitle lezyon

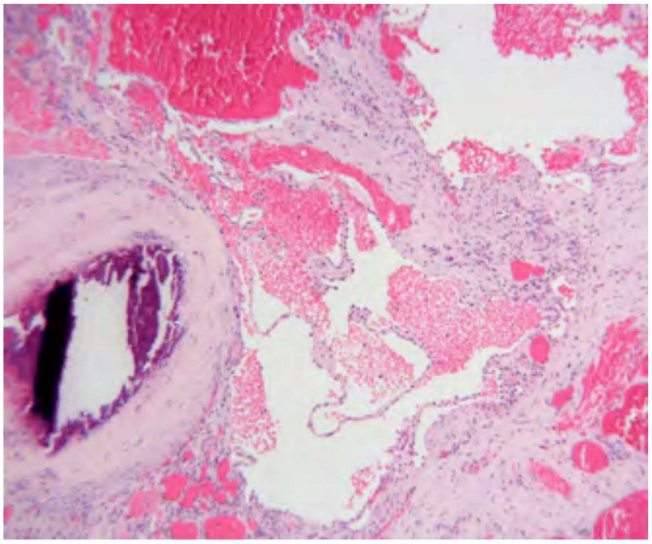

Resim 5. Kavernöz Hemanjiom

traokuler kaslara göre izointens ve orbital yağ dokuya oranla hipointenstir. T2A imajlarda ekstraoküler kaslara göre hiperintens izlenir. Bu görünüm yavaş kan akımına ve lezyondaki artmış sıvı içeriğine bağlıdır [4].Eğer lezyon hemosiderin içeriyorsa T2A görüntülerde azalmış sinyal intensitesi şeklinde izlenebilir. Tüm sekanslarda lezyon çevresinde periferal çizgi şeklindeki hipointens görünüm lezyonun fibröz kapsülünü temsil eder. Kontrast madde enjeksiyonunu takiben erken alınan kesitlerde yamalı tarzda kontrastlanma izlenirken, geç dönemde yoğun homojen kontraslanma dikkati çeker[2].Tanımlan MRG bulgularının tamamı olgumuzda mevcut olup, olguya bu bulgular ışığında radyolojik olarak kavernöz hemanjiom tanısı koyduk. Ayırıcı tanı nörofibrom, hemanjioperisitom, schwannom, histiositom gibi düzgün sınırlı lezyonlar ile yapılmalıdır. Ancak kontrastlı kesitlerde lezyonun erken arterial fazda yamalı tarzda kontrast tutması ve geç dönemde homojen yoğun kontraslanma göstermesi orbital kavernöz anjiom tanısı için spesifik olabilir[2].Kavernöz hemanjiomun tanısında BT'de kullanılmaktadır.BT' de iyi sınırlı kemik erozyonuna yol açmayan ve kalsifikasyon içermeyen homojen kitle lezyon hemanjiom için tipiktir[5].Ancak MRG multiplanar olması, doku sinyal intensitelerinin karakteristik farklılığını gösterebilmesi, orbital anatomiyi daha net ortaya koyması ve lezyondaki hemosiderini gösterebilmesi nedeniyle BT'ye üstündür.Cerrahi tedavi optik sinir basısı olan semptomatik vakalarda endikedir, asemptomatik vakalar klinik ve radyolojik olarak takip edilmektedir [7-13].

Sonuç olarak; Orbital kavernöz hemanjiomlar MRG özellikleriyle tanı konabilen lezyonlar olup erişkinde kemozis ve propitozisle gelen hastalarda ilk akla gelmesi gereken orbital lezyonlardır. Bu lezyonlarda MRG'nin esas rolü,lezyon ile optik sinir ve diğer orbital yapıların ilişkisini değerlendirmek ve bu lezyonların tanı ve takibinde seçilebilecek primer görüntüleme yöntemi olmasıdır.

Çıkar Çakışması ve Finansman Beyanı

Bu çalışmada çıkar çakışması ve finansman destek alındığı beyan edilmemiştir.

Kaynaklar

1. Ruchman MC, Flanagan J. Cavernous hemangiomas of the orbit. Ophthalmology 1983; 90: 1328-1336.
2. Thorn-Kany M, Arrue P, Delisle MB et al. Cavernous hemangiomas of the orbit: MR imaging. J Neuroradiol 1999;26: 79-86.
3. Günalp I, Gündüz K. Vascular tumors of the orbit. Doc Ophthalmol 1995; 89: 337-345.
4. Acciarri N, Giulioni M, Padovani R, et al. Orbital cavernous angiomas: surgical experience on a series of 13 cases. J Neurosurg Sci 1995; 39: 203-209.
5. McNab AA, Wright JE. Cavernous haemangiomas of the orbit. Aust N Z J Ophthalmol 1989; 17: 337-345.
6. Schick U, Dott U, Hassler W. Surgical treatment of orbital cavernomas. Surg Neurol 2003; 60: 234-244.
7. Harris GJ, Jakobiec FA. Cavernous hemangioma of the orbit. JNeurosurg 1979; 51: 219-228.
8. Garner A. Cavernous hemangioma of the orbita consideration of its origin and development. Orbit 1988; 7: 149-156.
9. Bilaniuk LT. Orbital vascular lesions. Role of imaging. Radiol Clin North Am 1999; 37: 169-83.
10. Melek H,Atakul D, Özlücan O , Gürbüzel M, Torun T , Medetoğlu B. Musculer Latissimus Dorsi İçerisinde Hemanjiom, Çok Nadir Göğüs Duvarı Tümörü J Clin Anal Med 2011;2(2):49-51
11. Orhan S, Durak AC, Mavili E, Akdemir H. MRI findings of orbital hemangiomas. Tani Girisim Radyol 2004; 10: 26-30.
12. Paonessa A, Limbucci N, Gallucci M. Are bilateral cavernous hemangiomas of the orbit rare entities? The role of MRI in a retrospective study. Eur J Radiol 2008; 66: 282-286.
13. Acciarri N, Padovani R, Giuloni M et al. Intracranial and orbital cavernous angiomas: a review of 74 surgical cases. Br J Neurosurg 1993; 7: 529-539.

How to cite this article:
Arslan H, Saylık M. Magnetic Resonance Imaging Findings of a Case with Orbital Cavernous Hemangioma. J Clin Anal Med 2013;4(suppl 2): 217-9.