Spontaneous Pneumomediastinum: Coexistence of Shortness of Breath and Hoarseness

Spontan Pnömomediastinum: Nefes Darlığı ve Ses Kısıklığı Birlikteliği

Spontan Pnömomediastinum / Spontaneous Pneumomediastinum

Hızır Ufuk Akdemir[1], Burcu Türköz[1], Celal Katı[1], Latif Duran[1], Servet Kayhan[2], Fatih Çalışkan[1]
[1]Acil Tıp Anabilim Dalı, [2]Göğüs Hastalıkları Anabilim Dalı, Ondokuz Mayıs Üniversitesi Tıp Fakültesi, Samsun, Türkiye

Bu makale EuSEM 2012 7th European Congress on Emergency Medicine/8th EPAT National Emergency Medicine Congress'de poster olarak sunulmak üzere kabul edilmiştir.(03-06 Ekim 2012)

Özet

Pnömomediastinum (PM) mediasten içinde hava bulunmasıdır. Spontan pnömomediastinum (SPM) ise oldukça nadir görülen, farklı klinik belirtilerle ortaya çıkabilen iyi huylu ve genellikle kendisini sınırlayan bir durumdur. Bu olguda sunulan hastadaki gibi, nefes darlığı ve ses kısıklığı gibi nonspesifik bir takım şikayetlerle ortaya çıkabilir. Spontan pnömomediastinum şüphesi olan olguların tanısı için dikkatli bir fizik muayene ve radyolojik değerlendirme çok önemlidir. Hastaların olası komplikasyonlar açısından yakın takibi gerekir.

Anahtar Kelimeler

Spontan Pnömomediastinum; Nefes Darlığı; Ses kısıklığı

Abstract

Pneumomediastinum is presence of air in the mediastinum. Spontaneous pneumomediastinum is a benign, uncommon and generally self limiting condition with diverse clinical manifestations. It can present as nonspecific complaints such as shortness of breath and hoarseness of voice as reported in this patient. Careful physical examination and radiologic evaluation in suspected cases are very important in making the diagnosis of spontaneous pneumomediastinum. A close follow-up is needed to avoid from possible complications.

Keywords

Spontaneous Pneumomediastinum; Dyspnea; Hoarseness

DOI: 10.4328/JCAM.1241 Received: 05.08.2012 Accepted: 31.08.2012 Printed: 01.11.2013 J Clin Anal Med 2013;4(suppl 3): 229-31
Corresponding Author: Hızır Ufuk Akdemir, Ondokuz Mayıs Üniversitesi, Tıp Fakültesi, Acil Tıp AD, Samsun, Türkiye.
T.: +905323331743 F.: +90 3624576041 E-Mail: hufukakdemir@hotmail.com

Giriş

Pnömomediastinum (PM) mediasten içinde hava bulunmasıdır. Alveol içi basıncın ani artışı ile alveollerin yırtılması sonucu ortaya çıkar. PM; Spontan, travmatik ve iyatrojenik olabilir. Travmatik veya iyatrojenik PM; baş, boyun, göğüs ve oral kavite travmaları, dental girişimler sonrası, özofagoskopi, bronkoskopi ve mekanik ventilasyon sonucu görülebilir [1].

Pnömediastinum ilk olarak 1939 yılında Hamman tarafından tanımlanmıştır [2]. PM görülme sıklığının, farklı kaynaklarda 1/32000 ile 1/7000 arasında olduğu bildirilmiştir [3]. Ağrı en sık görülen klinik yakınma (%80-90) olup substernal bölgede yerleşim gösterir. PM'de görülen diğer semptomlar ise disfaji, boğazda takılma hissi, nefes darlığı ve ses kısıklığıdır. Tipik fizik muayene bulgusu ise Hamman belirtisi olarak bilinen, oskültasyon sırasında göğüs ön yüzünde kalp tepe atımıyla senkron çıtırtı sesinin duyulmasıdır [2].

Bu makalede nefes darlığı ve ses kısıklığı şikayeti ile acil servise başvuran PM'li bir olguda fizik muayene ve laboratuar bulguları ile izlem, tedavi ve sonuçları sunulmuştur.

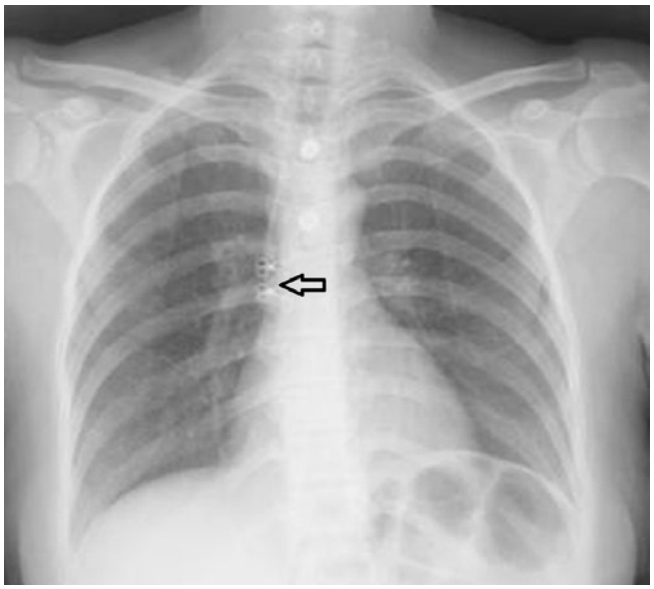

Şekil 1. Akciğer grafisinde linner hava dansitesi

Olgu Sunumu

Otuz dokuz yaşındaki bayan hasta huzursuzluk, sinirlilik, nefes darlığında artış ve ses kısıklığı yakınmalarıyla başvurduğu acil serviste değerlendirildi. Hastanın öyküsünden, zaman zaman nefes darlığı hissettiği ve bu nedenle çeşitli hastanelere tekrarlayan başvuruları olduğu öğrenildi. Yapılan ilk muayenesinin ardından ses kısıklığı da olması üzerine hastanemizdeki kulak burun boğaz bölümü ile görüşülerek acil servisimize sevk edildi. Özgeçmişinde on yıl önce yapılan subtotal tiroidektomi dışında ek özellik yoktu. Fizik muayenede: kan basıncı: 110/80 mmHg, nabız: 88 atım/dakika, solunum sayısı: 24/dakika ve ateş: 36 ° C idi. Genel durumu orta ve bilinci açık olan hastada ajitasyon mevcuttu. Hastanın stridoru vardı ve dinlemekle kalp sesleri normaldi. Hastada siyanoz, cilt altı amfizemi ve krepitasyon saptanmadı.

Laboratuar tetkiklerinde: lökosit: 11490/uL ve glukoz:149 mg/dL idi. Kan gazı incelemesinde pH: 7.37, pCO2: 31mmHg, pO2: 92mmHg ve O2Sat: %92 idi. Hastanın çekilen elektrokardiyografi (EKG)'sinde kalp hızı 85 atım/dakika ve normal sinüs ritminde idi. Akciğer grafisinde sağ akciğer hilusuna komşu alanda PM ile uyumlu lineer hava dansitesi görüldü (Şekil 1). Spontan PM tanısı konulan hastaya ileri tetkik amaçlı kontrastsız boyun ve göğüs bilgisayarlı tomografi (BT) çekildi. BT'de mediastende; trakea, özofagus ve kalp çevresinde, boyunda hilus düzeyine kadar devam eden serbest hava görünümleri izlendi (Şekil 2). BT'de mediastende ve boyundaki hava değerleri dışında ek patoloji saptanmadı.

Göğüs cerrahisi ile konsülte edilen hasta takip amaçlı ilgili servise yatırıldı. Takibinde herhangi bir ek problem olmayan hastanın yatışının altıncı gününde önerilerle taburcu edildiği hastane kayıtlarından öğrenildi.

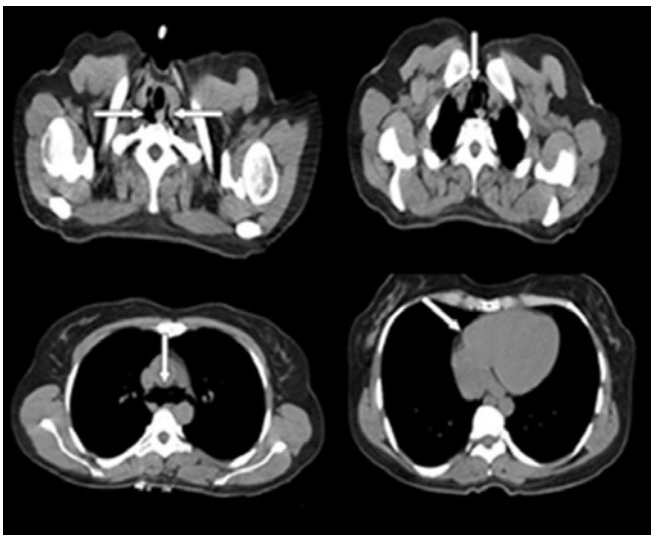

Şekil 2. Toraks ve Servikal bilgisayarlı tomografide mediastende ve boyunda serbest hava görüntüsü

Tartışma

Pnömomediastinum (PM) solunum sistemi veya sindirim sistemi organlarının perforasyonu sonucu havanın mediastene lokalize olmasıdır [1]. Spontan pnömomediastinum (SPM) özellikle genç erkeklerde görülen ve tanı konulmasının ardından semptomların genellikle kendiliğinden gerilediği nadir bir klinik durumudur [4]. Hastamız orta yaşta bir kadındı ve semptomları verilen destek tedavisi ile herhangi bir cerrahi girişim ihtiyacı olmaksızın gerilemişti.

SPM'li hastalarda etiyolojik bir travma anamnezi yoktur. İnhaler ilaç kullanan astımlı olgularda aşırı öksürük, ıkınma, yoğun egzersiz, Valsalva manevrası, özofagusun aşırı zorlanmasına bağlı olarak gelişebileceği gibi, vajinal doğum esnasında veya akciğer tutulumu ile seyreden sarkomlarda komplikasyon olarak da görülebilir [5]. Ayrıca kronik obstrüktif akciğer hastalığı (KOAH), diyabetik ketoasidoz (DKA), esrar veya kokain kullanımı, diffüz interstisyel fibrozis (DİF) predispozan faktörler arasındadır. Diğer etiyolojik nedenler arasında çeşitli metabolik ve toksik hastalıklar, inhalan toksik ajanlar, mekanik ventilasyon ile ilişkili barotravma, hiperbarik oksijen tedavisi ve suya dalışın yükselme fazı gibi durumlar sayılabilir [6]. Bunların yanı sıra diş çekimi, tonsillektomi, baş ve boyun cerrahisi sonrası ve kraniofasyal travma sonrası da pnömomediastinum gelişebildiği bildirilmiştir [3]. Hastamızın özgeçmişinde on yıl önce geçirmiş olduğu subtotal tiroidektomi dışında ek özellik yoktu. Genel olarak hava, hasarlanmış bölgeden (terminal alveol, bronş, trakea, özefagus) baş-

layarak dokular arasından ilerleyerek mediastene ve cilt altı dokuya geçer. Şayet dokular arasından ilerleyen hava miktarı fazla ise boyuna, yüze, kollara hatta karın bölgesine kadar ulaşabilir. Hastamızda herhangi bir travma anamnezi ve bulgusu yoktu. Pnömomediastinum travmatik ve spontan olarak iki şekilde meydana gelebilir. Travmatik PM sıklıkla künt göğüs travması, kafa travması, trakeostomi, endoskopi-bronkoskopi sonrası (özofagus perforasyonu, trakeobronşial yaralanma) ve mekanik ventilasyon sonucu ortaya çıkmaktadır [7]. Künt toraks travmalarında alveoler rüptür PM gelişiminde rol oynar [1]. Bunu takiben bronkoalveolar diseksiyon oluşur ve sonrasında mediastene hava kaçışı meydana gelir.

Spontan PM'li hastalardaki klinik bulgu ve yakınmalar; ani başlayan göğüs ağrısı, nefes darlığı, disfaji, ses kısıklığı, boyun ve sırt ağrısı, cilt altı amfizem, ateş ve hipotansiyondur [8]. Genellikle derin nefes almakla ve öksürmekle artan ağrı substernal bölgeye lokalize olur [6]. Tipik fizik muayene bulgusu ise göğüs ön yüzünde oskültasyonda kalp tepe atımıyla senkron çıtırtı sesinin duyulması; Hamman belirtisidir [2]. Hava cilt altına geçerek boyuna ve yüze doğru ilerleyerek cilt altı amfizeme neden olabilir [9]. Hastamızda göğüs ağrısının eşlik etmediği nefes darlığı ve ses kısıklığı mevcuttu. Fizik muayenesinde cilt altı amfizemi olmayan hastamız başvurduğu ilk sağlık kuruluşunda ses kısıklığı nedeni ile kulak burun boğaz uzmanı tarafından değerlendirilerek acil servisimize sevk edilmişti.

Acil hekimleri, konversif reaksiyon ve benzeri psikiyatrik hastalık semptomu ve öyküsü olan hastalarda sistemik fizik muayene yapma konusunda gerekli dikkat ve özeni göstermelidir [6]. Hastamızın, acil servisimize başvurduğu gün huzursuzluk ve sinirlilik şikayetleri olmuş. Acil servisimize başvurusu sırasında da huzursuzluğu devam eden hastamız yapılan fizik muayene ve görüntüle yöntemleri ile SPM tanısı aldı.

Bazı PM olgularında EKG değişiklikleri görülebilir. Bunlar; voltaj düşüklüğü, nonspesifik aks değişikliği, lateral prekordiyal derivasyonlarda ST-T değişiklikleri ve ST segment yükselmesidir [1]. Hastamızın EKG'si normal sinüs ritminde idi.

Pnömomediastinum tanısında posteroanterior (PA) ve yan akciğer grafisi, toraks BT, bronkoskopi, özofagus perforasyonu şüphesinde özofagus pasaj grafisi, cilt altı amfizem varlığında ve/veya şüphesinde posteroanterior servikal düz grafiden faydalanılabilir [1;6]. PA Akciğer grafisinde ve özellikle de lateral grafide özofagus, ana bronşlar ve mediastinal kan damarlarını çevreleyen çubuk veya kabarcık şeklinde hava birikimi saptanabilir [1;8]. Hastamızın PA akciğer grafisinde sağ akciğer hilusuna komşu alanda PM ile uyumlu lineer hava dansitesi mevcuttu. Toraks BT PM için en duyarlı tanı yöntemidir [6]. Mediastende genişleme ile beraber serbest hava görülmesi tanıyı kesinleştirir. Hastamızın toraks BT'sinde trakea ve özofagus çevresinde, boyunda hilus düzeyine kadar devam eden serbest hava görünümleri izlendi.

Pnömomediastinum tedavisi nedene yönelik olup hızla tanı konulmalı ve gerekiyorsa erken cerrahi girişim yapılmalıdır [1]. Cerrahi müdahale gerektirmeyen hastaların izleminde oral gıda alımı kesilmelidir. Takip sürecinde günlük fizik muayene tekrarı ve göğüs radyografisi çekilmesi önerilmektedir. Semptomları hızla gerileyen ve klinik olarak stabil seyreden hastalar taburcu edilebilirler [8]. PM'li hastaların takip süresi en az 24-36 saat olmakla beraber bu süre klinik duruma göre uzatılabilir [8]. Genellikle 48 saat içerisinde kendiliğinden gerileme gösteren bu klinik tabloda, şayet hastanın nefes darlığı şiddetli ise oksijen desteği ve mediastinit gelişimini engellemek için intravenöz antibiyotik tedavisi verilmelidir [1]. Hastamız tanı konulduktan sonra servise yatırıldı, oral alımı kesilip sıvı tedavisi başlandı.

Sonuç olarak; cinsiyet farkı gözetilmeksizin nefes darlığı ve ses kısıklığı birlikteliğinde ayırıcı tanıda SPM de düşünülmelidir.

Çıkar Çakışması ve Finansman Beyanı

Bu çalışmada çıkar çakışması ve finansman destek alındığı beyan edilmemiştir.

Kaynaklar

1. Demirel A, Aynacı E, Özgül MA, Özgül M, Uysal MA. Primer spontan pnömomediastinum. Solunum 2008;10(1):71–3.
2. Hamman L. Spontaneous mediastinal emphysema. Bull Johns Hopkins Hosp 1939;64;1-21.
3. Maravelli A, Skiendzielewski JJ, Snover W. Pneumomediastinum acquired by glass blowing. J Emerg Med. 2000;19(2):145-7.
4. Cevik Y, Akman C, Şahin H, Altınbilek E, Balkan E. Spontan Pnömomediastinum: İki Vaka. JAEM 2009;8(1):60-2.
5. Abolnik I, Lossos, IS, Breuer R. Spontaneous pneumomediastinum. A report of 25 cases. Chest 1991;100(1):93–5.
6. Adadıoğlu İ, Yavuz Y, Solak O, Yürümez Y, Esme H. Primer Spontan Pnömomediastinum: Olgu Sunumu. JAEMCR 2010;1(1):37-40.
7. Lopez MF, Roldan JS. Cervical emphysema, pneumomediastinum, and pneumothorax following self-induced oral injury: report of four cases and review of the literature. Chest 2001;120(1):306-9.
8. Ralp-Edwards AC, Pearson FG. Atypical presentation of spontaneous pneumomediastinum. Ann Thorac Surg.1994;58(6):1758-60.
9. Flynn AE, Verrier ED, Way LW, Thomas AN, Pellegrini CA. Esophageal perforation. Arch. Surg. 1989;124(10):1211–5.

How to cite this article:
Akdemir HU, Türköz B, Katı C, Duran L, Kayhan S, Çalışkan F. Spontaneous Pneumomediastinum: Coexistence of Shortness of Breath and Hoarseness. J Clin Anal Med 2013;4(suppl 3): 229-31.