A Rare Cause of Macroscopic Hematuria on Eleven-Year-Old Girl: Bladder Hemangioma

Onbir Yaşındaki Çocuk Hastada Makroskopik Hematürinin Nadir Bir Nedeni: Mesane Hemanjiyomu

Mesane Hemanjiomu / Bladder Hemangioma

Sezgin Güvel
Başkent Üniversitesi Adana Uygulama ve Araştırma Merkezi, Adana, Türkiye

Özet

Hemanjiyomlar üriner sistemin herhangi bir yerinden kaynaklanabilir. Nadir görülen bu benign lezyonlar, hayati tehlike oluşturacak kadar ciddi hematüriye neden olabilmektedirler. Onbir yaşındaki kız olguda tekrarlayan multipl mesane hemanjiyomunun fulgurasyon ile tedavisini ve mevcut literatürün gözden geçirilmesini sunmaktayız.

Anahtar Kelimeler

Mesane; Hematüri; Hemanjiyom

Abstract

Hemangiomas of the urinary tract can arise anywhere along the system. These rare benign lesions can cause life-threatening severe hematuria. We present an 11-year-old girl with recurrent multiple bladder hemangioma treated with fulguration and review of the literature.

Keywords

Bladder; Hematuria; Hemangioma

DOI: 10.4328/JCAM.1271 Received: 21.08.2012 Accepted: 10.09.2012 Printed: 01.11.2013 J Clin Anal Med 2013;4(suppl 3): 232-3
Corresponding Author: Sezgin Güvel, Başkent Üniversitesi Adana Uygulama ve Araştırma Merkezi, Dadaloğlu Mah. 2591 Sk. No: 4/A 01250 Yüreğir, Adana, Türkiye.
T.: +90 3223272727 F.: +90 3223271273 E-Mail: sezginguvel@hotmail.com

Giriş

Primer mesane hemanjiyomu nadir görülen, makroskopik hematüriye neden olan, çocukluk çağında da ortaya çıkabilen mesanenin benign bir tümörüdür. Hematüri, hemorajik şoka neden olacak kadar fazla olabilir [1]. Tümörün yeri ve büyüklüğüne göre fulgurasyondan sistektomiye kadar değişen farklı tedavi şekilleri vardır. Burada makroskopik hematüri nedeni ile başvuran ve mesane hemanjiyomu saptanarak sistoskopi eşliğinde fulgurizasyonla tedavi edilen, 4 yıl sonrasında rekürrens gözlenen mesane hemanjiyomu olgusu sunulmuştur.

Olgu Sunumu

Onbir yaşında kız çocuğu ilk olarak 4 yıl önce 10 gündür devam eden makroskopik, ağrısız, pıhtılı hematüri yakınması ile başvurdu. Çekilen ultrasonografide mesanede 3x2 cm'lik kitle saptandı. Hemogram, kanama parametreleri ve idrar kültürünü içeren laboratuar testleri normaldi. Yapılan sistoskopide mesanede en büyüğü ön duvarda 3x2 cm'lik olmak üzere multipl submukozal pembe-mor renkli lezyon saptandı ve fulgurasyon uygulandı. Postoperatif 6. ay kontrolünde patoloji saptanmayan hasta daha sonra izlemden çıktı. İlk operasyondan 4 yıl sonra yeniden ağrısız makroskopik hematüri yakınması ile başvurdu. Yapılan ultrasonografide mesanede 2x1 cm'lik kitle saptandı. Sistoskopide mesanede en büyüğü 2 cm'lik olmak üzere mesanede 5-6 ayrı odakta 0,3-0,7 cm arasında değişen submukozal pembe–mor lezyonlar saptandı (Resim 1A-B). Daha sonra kitleler fulgure edildi (Resim 2A-B). Operasyon sonrası hematürisi düzelen hastanın postoperatif 2. gün idrar sondası çekilerek taburcu edildi. Postoperatif 10 aylık izleminde tekrar hematüri yakınması olmadı, yapılan ultrasonografi ve laboratuvar testleri normal olarak değerlendirildi.

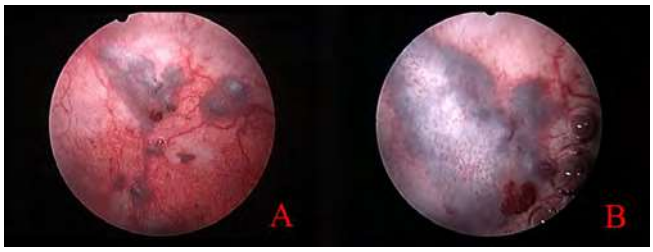

Resim 1. Mesane anteriorundaki hemanjiyomların 70 derece optik ile görünümü (A), Mesane anteriorundaki 2x1 cm.lik hemanjiyomun 30 derece optik ile görünümü (B).



Resim 2. Mesanedeki hemanjiyomların fulgurizasyonu (A-B).

Tartışma

Hemanjiyomlar benign mezenşimal tümörlerdir. Histolojik olarak kapiller, kevernöz veya arteriovenöz olarak sınıflanır [2]. En sık görülen histolojik tip kavernöz hemanjiyomdur. Tüm organlarda görülebilmekle birlikte primer olarak mesanede nediren görülürler. En sık başvuru şekli makroskopik ağrısız hematüridir. Hematüri, epizotlar şeklinde olabileceği gibi hastayı hemorajik şoka sokacak kadar şiddetli olabilir [1]. Ayrıca irritatif işeme semptomları ve karın ağrısına da yol açabilir.

Mesane hemanjiyomu ile ilgili literatürde yer alan yayınlar genellikle olgu bildirimleri şeklindedir. Cheng ve ark tarafından yayınlanan Mayo Klinik serisi literatürdeki en geniş ve en uzun izlem süresine sahip seridir [3]. Bu çalışmada 66 yıllık sürede 19 hastada mesane hemanjiyomu saptanmış olup ortalama yaş 58 (19-76), erkek/kadın oranı 3.7/1'dir. Ancak literatürde yenidoğan da dahil olmak üzere çocuk ve genç yaş grubunda bildirilen olguların varlığı dikkati çekmektedir [4]. Kutenöz hemanjiyom, Klippel-Trenaunay-Weber sendromu veya Sturge-Weber sendromu ile birlikte olabilir [5].

Tanıda kullanılan intravenöz ürografi, ultrasonografi, bilgisayarlı tomografi ve manyetik rezonans görüntüleme mesanedeki kitle ve lokalizasyonu hakkında bilgi verir. Ancak görüntüleme yöntemlerinde hemanjiyoma özgü spesifik bir bulgu yoktur. Sistoskopik görünüm genellikle tanı için yeterlidir [3]. Sistoskopide genellikle mesane duvarına yapışık, kırmızı-mor ya da mor, mukozadan kabarık lezyonlar olarak görünür. Mesane hemanjiyomu genellikle tek lezyon şeklinde ve submukozaldır. Nadiren kasa invaze ve ekstravezikal olabilir. Bunlar genellikle büyük kitlelerdir. Kesin tanı lezyondan alınan örneğin histolojik incelenmesi ile konur fakat biyopsi işleminin ciddi kanamaya yol açabileceği göz önünde bulundurulmalıdır. Bu nedenle bazı araştırmacılar biyopsi yapılmasına karşıdırlar [3,4]. Burada sunduğumuz olguda potansiyel kanama riski nedeni ile biz de biyopsi almadık. Ayırıcı tanıda mesanede pigmente lezyona neden olabilen endometriozis, melanoma, anjiyosarkom ve immünsupresif tedavi alan çocuklarda adenovirüsün neden olduğu hemorajik sistit yer almaktadır.

Mesane hemanjiyomu tedavisinde standart bir yöntem yoktur. Biyopsi ve fulgurasyon, sklerozan madde enjeksiyonu, transüretral rezeksiyon, parsiyel sistektomi veya total sistektomi, radyoterapi, sistemik steroid, interferon α-2, neodymium:yttrium-aluminum garnet laser tedavisi gibi çok değişik tedavi şekilleri denenmiştir. Mayo kliniğin serisinde özellikle 3 cm'nin altındaki lezyonlarda fulgurasyonun etkili olduğu ve ortalama 6,9 yıllık (0,3-25 yıl) izlemde nüks gözlenmediği vurgulanmıştır [3]. Üç cm'den büyük kitlelerde eğer kitlenin yeri uygun ise parsiyel sistektomi düşünülmelidir. Burada sunduğumuz olgunun her iki başvurusunda da mesanede hemanjiyomun multipl ve yaygın olması nedeni ile hastaya fulgurasyon uygulanmıştır. Nüks gözlenmesi nedeni ile hastanın bundan sonraki kontrollerinde sistoskopik izlem planlanmıştır.

Sonuç olarak makroskopik ağrısız hematüri ile başvuran ve mesanede kitle saptanan çocuk ve genç yaştaki hasta grubunda mesane hemanjiyomu ayırıcı tanıda düşünülmeli ve tedavi seçiminde kitlenin yeri ve boyutu göz önünde bulundurulmalıdır.

Çıkar Çakışması ve Finansman Beyanı

Bu çalışmada çıkar çakışması ve finansman destek alındığı beyan edilmemiştir.

Kaynaklar

1. Abdullaev FK, Nikolaev VV, Kulaev VD, and Cherkashina EN. [Urinary bladder hemangiomas in children: experience with endoscopic treatment]. Urologia 2011; 46-9.
2. Cheng L. Neoplasms of the urinary bladder, In: Bostwick DG and Cheng L, Editors. Urologic surgical pathology. St. Louis, Mo. Mosby/Elsevier: 2008, p. 259-352.
3. Cheng L, Nascimento AG, Neumann RM, Nehra A, Cheville JC, Ramnani DM, et al. Hemangioma of the urinary bladder. Cancer 1999; 86:498-504.
4. Fernandes ET, Manivel JC, and Reinberg Y. Hematuria in a newborn infant caused by bladder hemangioma. Urology 1996; 47:412-15.
5. Klein TW and Kaplan GW. Klippel-Trenaunay Syndrome Associated with Urinary-Tract Hemangiomas. Journal of Urology 1975; 114:596-600.

How to cite this article:
Güvel S. A Rare Cause of Macroscopic Hematuria on Eleven-Year-Old Girl: Bladder Hemangioma. J Clin Anal Med 2013;4(suppl 3): 232-3.