Scrotal Epidermoid Cyst

Skrotal Epidermoid Kist

Skrotal Epidermoid Kist / Scrotal Epidermoid Cyst

Emine Ünal[1], Ahmet Murat Bayraktar[2], Özlem Bozkurt[3]
[1]Dermatoloji Kliniği, [2]Üroloji Kliniği, [3]Patoloji Kliniği, Ankara Yenimahalle Devlet Hastanesi, Ankara, Türkiye

XXI. Prof.Dr.A.Lütfü Tat Sempozyumunda (13-17 Kasım, Ankara) poster olarak sunulmuştur.

Özet

Epidermoid kist en sık görülen deri kistleridir. Kist duvarı epidermisin tüm tabakalarını içerir. Vücudun herhangi bir yerinde yerleşebilir. Skrotum ise nadiren tutulur. Skrotumun epidermal kisti genellikle koyu tenli bireylerde gözlenir. Oluşum mekanizması henüz bilinmemektedir. Hastalar çoğunlukla kozmetik olarak huzursuzdur. 28 yaş erkek hasta 6 yıldır skrotal bölgede olan yumrular şikayeti ile polikliniğimize başvurdu. Hastada travma ve ek hastalık öyküsü yoktu. Hasta kozmetik açıdan sıkıntılıydı. Ailede benzer şikayeti olan yoktu. Dermatolojik muayenesinde skrotumda çok sayıda nodüler lezyonlar izlendi. Üroloji kliniğince eksizyonel biyopsi yapıldı. Hastaya epidermal kist tanısı konuldu. Bu olguyu skrotumu tutan deri hastalıklarına dikkati çekmek için sunduk.

Anahtar Kelimeler

Skrotum; Kist; Nodül

Abstract

Epidermoid cysts are the most common cutaneous cysts. The cysts wall include all of the layers of the epidermis. These cysts can present any region on the skin. Scrotum is a rare localization. Scrotal epidermal cysts are commonly seen in dark skinned patients. Etiology is not known. Most of the patients are anxious cosmetically. 28 year old man applied to our policlinic compliant with nodules which presents over 6 years period on his scrotum. There is no history of trauma or another disease. He is anxious about these lesions. Any of the family members had a similiar compliant. On his dermatological examination there were multipl nodules on his scrotal area. An excisional biopsy was done by urology clinic. Patient diagnosed as epidermoid cyst. We report this case to emphasize to scrotal cutaneous disorders.

Keywords

Scrotum; Cyst; Nodul

DOI: 10.4328/JCAM.2231 Received: 17.12.2013 Accepted: 31.12.2013 Printed: 01.11.2013 J Clin Anal Med 2013;4(suppl 3): 240-2
Corresponding Author: Emine Ünal, Ankara Yenimahalle Devlet Hastanesi Dermatoloji Kliniği, Ankara, Türkiye.
GSM: +905309334337 F.: +90 3122553775 E-Mail: eminesu83@gmail.com

Giriş

Epidermoid kist özellikle dermis ve subkutan dokuya yerleşen iyi huylu kisttir. Epidermisin tüm tabakalarını içeren epitelyal duvar ile karakterizedir. Orta yaşlarda sık görülür. Vücudun herhangi bir yerinde yerleşebilir. Skrotum ise nadiren tutulur. Skrotumun epidermal kisti genellikle koyu tenli bireylerde gözlenir. Kalsifiye veya non-kalsifiye olabilir. Oluşum mekanizması henüz bilinmemektedir. Asemptomatik olmakla birlikte önemli bir kozmetik problemdir [1, 2, 3]. Bu olguyu skrotumun nodüllerini hatırlatmak için sunduk.

Olgu Sunumu

28 yaş erkek hasta 6 yıl önce skrotal bölgede başlayan ve yıllar içerisinde sayı ve boyut olarak artan yumrular nedeniyle başvurdu. Lezyonlar az sayıda iken giderek artmış. Hastanın genel sağlık durumu iyiydi. Travma ve ek hastalık öyküsü yoktu. Hasta kozmetik açıdan rahatsızlık hissediyordu. Ailede benzer şikayeti olan yoktu. Dermatolojik muayenesinde skrotumda çok sayıda en büyüğü 1 cm boyutunda yumuşak kıvamlı ağrısız nodüler lezyonlar izlendi (Resim 1). Hastadan steatokistoma multipleks, skrotal kalsifikasyon, epidermal kist ön tanıları ile üroloji kliniği tarfından eksizyonel biyopsi yapıldı. Histopatolojisinde yüzeyi keratinize çok katlı yassı epitelle örtülü ve lümeni keratinize materyal ile dolu olan kist izlendi (Resim 2). Hastaya epidermal kist tanısı konuldu, diğer lezyonlara da eksizyon önerildi ancak hasta kabul etmedi.



Resim 1. Skrotumda çok sayıda nodüller

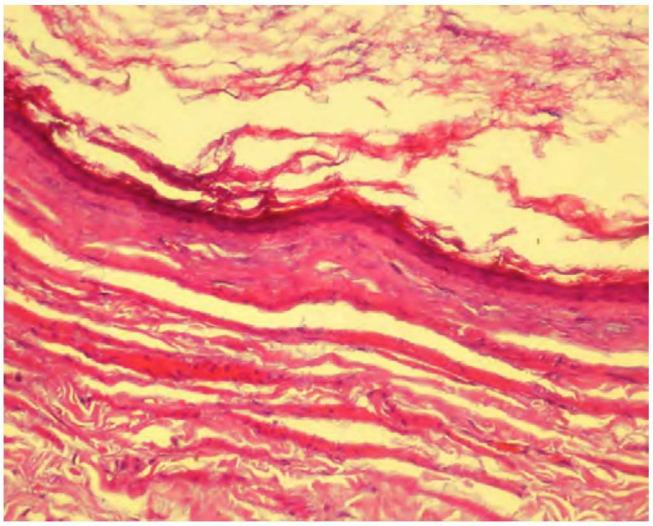

Resim 2. Yüzeyi keratinize çok katlı yassı epitelle örtülü ve lümeni keratinize materyal ile dolu olan kist

Tartışma

Epidermoid kistler sık görülen deri kistleridir. Deride herhangi bir alanda yerleşebilirler. Kistler iyi sınırlı, deri renginde veya sarımsı dermal nodüller olarak belirirler. Kıl folikülünün infundibulumundan köken alırlar. Primer olabileceği gibi travmaya sekonder de gelişebilirler. Bu kistlerde çok nadiren bazal hücreli veya skuamöz hücreli karsinom gelişimi olabilir [1]. Epidermal kist skrotumda nadiren görülür. Soliter epidermal kistler epidermal dokunun dermis veya subkutan dokuya veya testisin içine implante olması ile oluşur. Kistler intra/ekstratestiküler yerleşimli, tek veya çok sayıda olabilir.

Skrotumun çok sayıda olan nodüllerinde genel olarak skrotal kalsinozis terimi kullanılmasına rağmen bu nodüller sıklıkla kalsifiye değildir. Bu nodüller boyut, şekil açısından farklılık gösterebilir. Genellikle koyu tenli bireylerde daha sık görülür. Çok sayıda olan nodüllerde oluşum mekanizması net olarak bilinmemektedir. Hastalarda herhangi bir yakınma yoktur ancak kist rüptüre veya enfekte olursa ağrı şikayeti gelişebilir. Birçok hastada nodüller sadece skrotuma sınırlıdır. Genellikle hayatın 2. ve 4. on yılında hareket ettirilebilen kitleler olarak izlenir. Hastalar genellikle bu nodüllerden şikayetçidir [2, 3, 4].

Klinik özellikler epidermal kist tanısını düşündürse de kesin tanı patolojik inceleme ile konulur. Histopatolojik incelemede merkezinde keratin lamelleri bulunan granüler tabaka dahil olmak üzere epidermisi taklit eden duvarı olan kistik bir yapı izlenir. Deri eki yapıları içermez. Soliter lezyonların tanısında ultrasonografi (USG) ve manyetik rezonans (MR) görüntüleme yöntemleri de kullanılır. USG intraskrotal lezyonlarda ilk yapılması gereken görüntüleme yöntemi olarak kabul edilmektedir. Kistler USG'de sıklıkla iyi sınırlı, yuvarlak veya oval hipoekoik alanlar olarak görülür. Anekoik, hiperekoik görünümler de izlenebilir. Doppler USG'de herhangi bir kan akımı izlenmez. Yanıltıcı olarak kistler rüptüre olursa USG'de lobüle bir görünüm alıp doppler USG'de renkli görüntü verebilir. MR'da T2 ağırlıklı görüntülemede yüksek dansiteli iyi sınırlı kitlelerin düşük sinyalli kapsülle çevrili olduğu görülür. Godolinyum uygulandığında da T1 incelemede nodüllerin avasküler yapısı saptanır. Görüntüleme yöntemleri tanıda önemli ipuçları verse de çok sayıda olan nodüllerde kesin tanı için histopatolojik inceleme önerilmektedir [1, 2, 4].

Skrotal epidermal kist ayırıcı tanısında steatokistoma multipleks, skrotal kalsinozis ilk düşünülmesi gereken tanılardır. Skrotal kalsinozisin kesin tanısında eksize edilen dokunun kistik materyal içermemesi, sert ve tebeşir tozu kıvamlı materyal görüntüsü vermesi önemlidir [1, 5]. Steatokistoma multipleks histopatolojisinde kistin duvarında epitelyal hücre dışında sebase glandlar bulunur [1]. Hasta sert ağrısız kitle ile geldiğinde nadir görülseler de unutulmaması gereken diğer hastalıklar lenfoma, liposarkom, fibrosarkom veya metastatik tümörlerdir. Klinik belirtiler, fizik muayene ve görüntüleme yöntemleri epidermal kist hakkında klinisyene önemli bulgular sağlayacaktır. Ancak soliter epidermal kistler bu yöntemlerle bu bölgeyi tutabilen kötü huylu tümörlerden kesin olarak ayırt edilemezler. Histopatolojik inceleme kesin tanı için şarttır [2, 6].

Tedavi genellikle kozmetik açıdan yapılır. Genellikle cerrahi eksizyon tercih edilir. Skrotal duvarın subtotal eksizyonu güvenli ve etkili olduğu için önerilen bir yöntemdir [3].

Bu olguya klinik ve histopatolojik bulgular ışığında skrotal epidermal kist tanısı konuldu. Bu olgu nedeniyle skrotal nodülle-

rin ayırıcı tanısında epidermal kistin akılda tutulması gerektiğini vurgulamak istedik.

Çıkar Çakışması ve Finansman Beyanı

Bu çalışmada çıkar çakışması ve finansman destek alındığı beyan edilmemiştir.

Kaynaklar

1. Stone M. Epidermoid cyst. In: Bolognia JL, Jorizzo JL, Schaffer JV, editors. Dermatology. 3rd ed, USA: Elsevier. 2012; p.1817-18.
2. Correa AF, Gayed BA, Tublin ME, Parwani AV, Gingrich JR. Epidermal inclusion cyst presenting as a palpable scrotal mass. Case Rep Urol. 2012;1-3.
3. Noël B, Bron C, Künzle N, De Heller M, Panizzon RG. Multiple nodules of the scrotum: histopathological findings and surgical procedure. A study of five cases. J Eur Acad Dermatol Venereol. 2006 ;20(6):707-10.
4. Yang WT, Whitman GJ, Tse GM. Extratesticular epidermal cyst of the scrotum. AJR Am J Roentgenol. 2004;183(4):1084.
5. Altıntas R, Oğuz F, Beytur A, Çimen S, Güneş A. Skrotal sebase kistle karışabilen nadir bir skrotum hastalığı: İdyopatik skrotal kalsinozis. İnönü Üniversitesi Sağlık Bilimleri Dergisi. 2012;2:64-65.
6. Bedir R, Şehitoğlu İ, Mürtezaoğlu AR, Yaytokgil M, Uzun H. Primer testis lenfoması: iki olgu sunumu. Journal of Clin Anal Med DOI:10.4328/JCAM.2056.

How to cite this article:
Ünal E, Bayraktar AM, Bozkurt Ö. Scrotal Epidermoid Cyst. J Clin Anal Med 2013;4(suppl 3): 240-2.