A Rare Case: Gastric Cancer; Involving Primery Thoracal Vertebral Metastases

Nadir Bir Olgu: Mide Kanseri Primer Vertebral Kemik Metastazı

Türkçe ve İngilizce kısa başlık
Lütfen secretary@jcam.com.tr gönderiniz

Harun Arslan
Van Eğitim ve Araştırma Hastanesi Radyoloji Bölümü; Van; Türkiye

Özet

Mide kanserinin(ca) primer kemik metastazı nadiren meydana gelir.Kemik metastazı prognozun çok kötü olduğunu göstermektedir.Bu olgumuzda mide adeno kanseri teşhisi konulan ve bilgisayarlı tomografide(BT) torakal vertebrada patolojik fraktüre neden olan primer kemik metastazlı olguyu sunuyoruz.

Anahtar Kelimeler

Mide Adeno Kanser; Kemik Metastazı Bilgisayarlı Tomografi

Abstract

Primery bone metastases rarely occur in gastric cancer. Bone metastases indicate that the prognosis is bad. In that article we present a case that is diagnosed as a gastric cancer with primary bone metasteses that caused pathologıc thoracal vertebral fracture seenby computer ised tomography.

Keywords

Gastric Adeno Cancer; Computed Tomography; Bone Metasteses

DOI: 10.4328/JCAM.2274 Received: 03.01.2014 Accepted: 10.01.2014 Printed: 01.11.2013 J Clin Anal Med 2013;4(suppl 3): 266-8
Corresponding Author: Harun Arslan, Van Eğitim ve Araştırma Hastanesi Radyoloji Bölümü, 65100, Van, Türkiye.
E-Mail: harun.ars75@gmail.com

Giriş

Mide kanseri genellikle karaciğer; lenf nodları; periton zarı; dalak; sürreneal gland; over; akciğer; beyin ve cilte; metaztas yapabilir. prostat kanseri; meme kanseri ve akciğer kanseri sıklıkla kemik metastazı yapar. Mide kanseri hastalarında primer kemik metastazı az olguda saptandığı bildirilmiştir[1-2]. Endoskopik patoloji sonrası mide adeno kanseri teşhisi konulan olgumuzda primer kemik metastazı ve buna sekonder fraktür izlenmesi açısından oldukça nadir saptandığından sunmayı uygun gördük

Olgu Sunumu

Yetmişyedi yaşında erkek hastada endoskopik biyopsi sonucu mide kanseri tanısı konulan hastada (şekil1) kusma;kilo kaybı;sırt ağrısı ve paraparazik şikayetleri nedeniyle çekilen BT' sinde T-9 vertebrada yükseklik kaybı;spinal kanalı daraltan hipodens yumuşak dokusu mevcuttu.Mide duvarında kalınlaşma izlenen hastada batın içi solid organlar doğal görünümdeydi.Radyolojik olarak kemikteki kitle metastaz olarak raporlandı.(şekil 2;3;4)

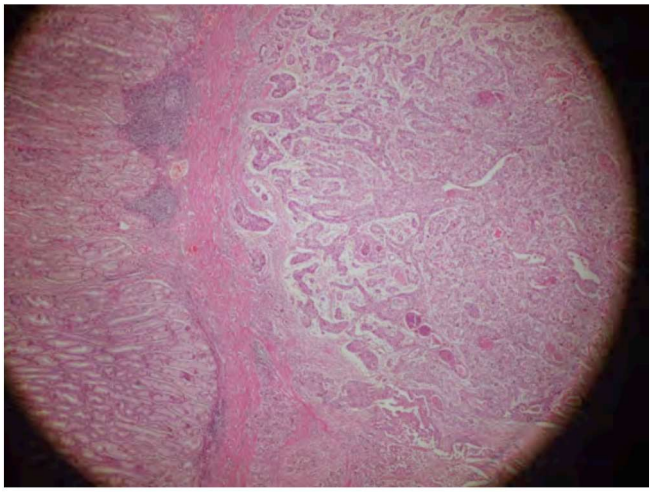

Şekil 1. Mide Adenokanser Histopatolojik görünümü:Mide duvarında invazyon gösteren tümör dokusunun; fibröz bağ dokusu bir stroma içinde düzensiz; değişik boyutlarda bez yapıları; kribriform alanlar yapan; atipik epitelyal hücrelerden meydana geldiği izlenmektedir.

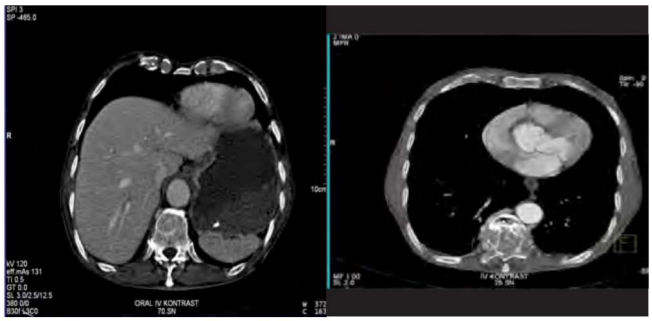

Şekil 2. 3. Aksiyel BT de mide kardiya kanseri ve primer torakal metastaz(oklar)

Tartışma ve Sonuç

Kemik metastazı sıklıkla meme; akciğer; böbrek ; prostat ve mesane kanseri hastalarında meydana gelir. Buna karşılık; gastrointestinal sistem kaynaklı malign tümörlerin kemik metastazı oldukça nadir olduğu bildirilmiştir [2-3].Haziran 1992 ve Ağustos 2010 arası yapılan çalışmada yaklaşık 2150 mide kanseri tanısı konulan hastalarda kemik metastazı oranı % 0.9 (19 hasta) olduğu bildirilmiştir.Ayrıca bu çalışmada karaciğer metastaz oranı düşük izlenmiştir [4].Kötü differansiye adeno kanserlerde yaygın lenf nodu tutulumu ile birlikte kemik metastazı nadir olabilir[5].Iyi diferansiye olgularda; metastaz hematojen (portal ven) yoluyla karaciğere yayılır. Öte yandan; kötü diferansiye kanserli olgularda; kemik metastazı öncelikle vertebra ven sistemi ile gerçekleşir[6]. Chung ve arkadaşlarının yapmış olduğu çalışmada (28) mide kanserili hastada 4 kemik metastazı saptanmış ve bu 4 hastada kemik metastazı tanısından sonra 4 ay içinde kaybedildiklerini bildirmişlerdir[7]. Jae Bong Ahn; ve arkadaşlarının yapmış olduğu çalışmada benzer şekilde; kemik metastazı tanısından sonra ölüm süresi ortalama 3.8 ± 2.6 ay olduğunu belirtmişlerdir.Buda mide kanserli hastalarda prognozun çok kötü olduğu sonucunu göstermektedir[7;8].



Şekil 4. Torakal vertebrada metaztatik hipodens kitle ve fraktür(ok)

Bizim olgumuzda BT'de mide adenokanseri tanısı konulduğunda toraks ve tüm batın taramalarında vertebral metastaz dışında vücutta herhangi metaztatik odak izlenmedi.Hasta tanıdan yaklaşık 5 ay sonra kaybedildi.

Sonuç olarak:Mide tümörlerinin primer vertebral metastazlarının nadir görülmesi ve tespit edildiği takdirde kötü prognostik kriteri olduğunu hatırlatmak amacıyla olguyu sunmayı uygun gördük.

Çıkar Çakışması ve Finansman Beyanı

Bu çalışmada çıkar çakışması ve finansman destek alındığı beyan edilmemiştir.

Kaynaklar

1.Suh CI; Suh KA; Park SH; Chang HJ; Ko JW; Ahn DH. Annual report of the central cancer registry in Korea - 1998 (Based on Registered Data from 124 Hospitals) J Korean Cancer Assoc. 2000;32:827–34.

2; Abrams HL; Spiro R; Goldstein N. Metastases in carcinoma; analysis of 1000 autopsied cases. Cancer. 1950;3:74–85.

3. Crivellari D; Carbone A; Sigon R; Buonadonna A; Cannizzaro R; Sorio R; et al. Gastric cancer with bone marrow invasion at presentation: case-report and review of the literature.1995;81:74–6.

4. Jae Bong Ahn; Tae Kyung Ha; and Sung Joon Kwon. Bone Metastasis in Gastric Cancer Patients. J Gastric Cancer. 2011 ; 11(1): 38–45.

5.Seto M; Tonami N; Koizumi K; Sui O; Hisada K. Bone metastasis in gastric cancer--clinical evaluation of bone scintigrams. Kaku Igaku. 1983;20:795–801
6. Diel IJ; Kaufman M; Bastert G. Metastatic bone disease: fundamental and clinical aspects. 1st ed. Santa Clara: Springer-Verlag Telos; 1994. pp. 22–23.
7. Chung YS; Choi TY; Ha CY; Kim HM; Lee KJ; Park CH; et al. An unusual case of osteoblastic metastasis from gastric carcinoma. Yonsei Med J. 2002;43:377–80.
8. Büyükaşık O; Hasdemir A.O; Çetinkünar S; Gazioğlu D. Does D2 Lymph Node Dissection Increase Morbidity and Mortality in Gastric Cancers? J Clin Anal Med 2012;3(2): 138-42.

How to cite this article:
Arslan H. A Rare Case: Gastric Cancer; Involving Primery Thoracal Vertebral Metastases. J Clin Anal Med 2013;4(suppl 3): 266-8.