# 'Moth-Eaten' Alopecia Areata Mimicking Alopecia Syphilitica

# Alopesi Sifilitikayı Taklit Eden Güve Yeniği Şeklinde Alopesi Areata

Alopesi Areata / Alopecia Areata

Emine Ünal[1], Gülüşan Ergül[2]
[1]Dermatoloji Kliniği, [2]Patoloji Kliniği,
Ankara Yenimahalle Devlet Hastanesi, Ankara, Türkiye

*XXI.Prof.Dr.A.Lütfü Tat Sempozyumunda (13-17 Kasım, Ankara) poster olarak sunulmuştur.*

**Özet**

Alopesi areata, sıklıkla saçlı deride ancak herhangi kıllı bir bölgede olabilen skar bırakmayan kıl dökülmesidir. Dökülme keskin sınırlı alanlar halindedir. Hastalık sıklıkla çocukluk ve genç erişkinlik döneminde görülür. Etyopatogenezinde genetik, otoimmün ve psikolojik faktörler rol oynar. 35 yaş kadın hasta 2 yıldır var olan saç dökülmesi şikayeti ile başvurdu. Ailesinde benzer hastalık öyküsü yoktu. Dermatolojik muayenesinde çok sayıda güve yeniği şeklinde alopesik alanlar izlendi. Punch biyopsi yapıldı. Hastaya alopesi areata tanısı konuldu. Bu olguyu alopesi areatayı ve ayırıcı tanılarını hatırlatmak amacıyla sunduk.

**Anahtar Kelimeler**

Alopesi; Stres

**Abstract**

Alopecia areata is a non-scarring hair loss that can affect frequently scalp but also any hair-bearing area. Hair loss is present with sharply demarcated areas. The disease is frequently seen in children and young adults. Both genetic, environmental and psychological factors are responsible in the etiopathogenesis of the disease. An 35 year old woman applied to our polyclinic compliant with hair loss which presents over a two year period. Any of the family members had a similiar compliant. On her dermatological examination there were multipl 'moth-eaten' areas of alopecia. A punch biopsy was performed. Patient diagnosed as alopecia areata. We report this case to emphasize alopecia areata and differential diagnosis of the disease.

**Keywords**

Alopecia; Stress

DOI: 10.4328/JCAM.2279 Received: 07.01.2014 Accepted: 20.01.2014 Printed: 01.11.2013 J Clin Anal Med 2013;4(suppl 3): 278-80
Corresponding Author: Emine Ünal, Ankara Yenimahalle Devlet Hastanesi Dermatoloji Kliniği, Ankara, Türkiye.
T.: +90 3125872155 F.: +90 3122553775 E-Mail: eminesu83@gmail.com

## Giriş

Alopesi areata (AA) yaygın görülen kalıcı kıl kaybına yol açmayan bir saç hastalığıdır. Olguların %90'ında saçlı deri tutulur. Her yaşta görülebilen hastalık kadın ve erkekte eşit sıklıkta görülür. Çoğu olguda hastalığın başlangıcı 20 yaşın altında görülür [1, 2]. Burada alopesi sifilitikayı andırır tarzda güve yeniği şeklinde alopesi ile başvurduğu halde alopesi areata tanısı konulan bir olgu sunulmaktadır.

## Olgu Sunumu

35 yaş kadın hasta 2 yıldır var olan saç dökülmesi şikayeti ile başvurdu. Hasta farklı merkezlerde tedavi almıştı ancak fayda görmemişti. Ailesinde benzer hastalık öyküsü yoktu. Dermatolojik muayenesinde çok sayıda güve yeniği şeklinde alopesik alanlar izlendi (Resim 1). Cinsel aktif ve premenopozal olan hastadan sifiliz şüphesiyle Venereal Disease Research Laboratories (VDRL) istendi, negatifti. Saçlı deriden alopesi sifilitika, trikotillomani, alopesi areata, alopesi musinoza ön tanıları ile punch biyopsi alındı. Yapılan histopatolojik incelemede az miktarda inflamatuar hücre infiltrasyonu ve foliküllerde minyatürizasyon görüldü, hastaya alopesi areata tanısı konuldu (Resim 2). Tırnak tutulumu yoktu. Hastaya topikal tedavi başlandı ve takibe alındı.



Resim 1. Güve yeniği şeklinde saç kaybı

## Tartışma

Alopesi areata özellile saçlı deride olan geri dönüşlü kıl kaybıdır. Dünyada prevelansı %0.1-0.2'dir. Kliniğinde keskin sınırlı, yuvarlak veya oval şekilli olabilen dökülme izlenir. Deride herhangi bir inflamasyon bulgusu olmaz. Yaygınlığına ve tutulum şekline göre iki ayrı sınıflandırması vardır. Yaygınlığına göre, yama AA, alopesi totalis ve alopesi universalis, tutulum şekline göre yama AA, ofiazik, retiküler, diffüz olarak sınıflandırılır. Hastalık asemptomatiktir ancak bazı hastalar kaşıntı ve yanmadan şikayet ederler. Etyopatogenezi net olarak bilinmemektedir. Genetik olarak yatkın bireylerde stres, enfeksiyon ajanları, aşılar ve hormonal faktörler hastalığın ortaya çıkışını tetikler. Birçok hastada atopik hastalıklar, vitiligo, tiroid hastalıkları, kollojen doku hastalıkları ile birliktelik gösterir [1-3]. Birçok hasta psikolojik olarak hastalıktan etkilenir. Arı ve ark. çalışmasında AA hastaları normal sağlıklı bireylere göre depresyona daha yatkın bulunmuştur [4]. AA tırnak tutulumu da yapabilir. Tırnak tutulumu en sık pitting şeklinde olmakla birlikte trakionişi, beau çizgileri, onikoreksis, incelme veya kalınlaşma, koilonişi, lökonişi olarak görülebilir [1-3].

Hastalığın seyri kişiden kişiye değişkenlik gösterir. Prognozu etkileyen bazı faktörler vardır. Prognozu etkileyen faktörler arasında en önemlisi dökülmenin yaygınlığı ve ofiazik tipte dökülmedir. Bunun dışında atopi öyküsü, ailede benzer hastalık olması, diğer otoimmün hastalıkların varlığı, tırnak tutulumunun eşlik etmesi, ilk başlangıç yaşının erken olması prognozu olumsuz etkileyen diğer faktörlerdir [1-3].

Tanı genellikle klinik olarak konulur. Alopesik plakların dış kısmında ünlem şeklinde kılların bulunması önemli bir bulgudur. Bu kıllar kırılmış ve kısadır. Tabanı daha ince, üst kısmı ise normal kalınlıkta olduğu için ünlem işaretine benzetilmiştir. Bu tarz kılların varlığı hastalığın aktif olduğunu gösterir. Dermatoskopi tanıyı kuvvetlendirmek için yardımcı bir yöntemdir. Kıl foliküllerinde atrofi olup olmadığını gösterir. Zor vakalarda histopatolojik incelemeye başvurulabilir. Histolojik bulgular hastalığın evresine göre değişkenlik gösterir. Akut evrede anagen foliküllerin CD4 ve CD8+ T hücrelerden oluşan lenfositik infiltrat izlenir. Ödem, nekroz, apoptozis eşlik edebilir. Subakut evrede katagen ve anagen kıllarda artış vardır. İnflamasyon azalmıştır. Kronik AA'da ise kıl foliküllerinde minyatürizasyon görülür, inflamasyon ya hiç yoktur ya da minimalizedir [1, 2, 3].

AA ayırıcı tanısında skatrisyel alopesiler, tinea capitis, frontal fibrozan alopesi, telogen effluvium, trikotillomani, sifiliz, lupus eritematozus düşünülmelidir. Skatrisyel alopesilerden deride atrofi olmaması ile ayrılır. Tinea capitiste saçlı deride eritem, kepeklenme ve kabuklanma gibi inflamasyon bulguları vardır. Frontal fibrozan alopeside frontal ve temporal saç çizgisinde dökülme olur ve genelde postmenapozal kadınlarda görülür. Perifoliküler eritem ve kepeklenme izlenir. Trikotillomani, hastanın kendi saçını koparması ile oluşur, değişik boyutlarda izlenen kırık kıllar klinik olarak ayrımında önemlidir. Sifilitik alopesi sifilizin 2.döneminde anajen kıl foliküllerinin etkilenmesi sonucu oluşur. Dökülme güve yeniği şeklindedir. Saç, sakal, kaş ve kirpikler etkilenir. Kalıcı kıl kaybı yapmaz. AA'dan farklı olarak tutulan bölgelerde tam bir kıl kaybı olmaz, ünlem şeklinde kıllar yoktur. Cinsel aktif olan hastalarda güve yeniği şeklinde dökülme görüldüğünde sifiliz tanısı düşünülmelidir. Sifiliz serolojisi ve varsa ek klinik belirtiler AA'dan ayrımında yardımcıdır. Lupus eritematozusun saç dökülmesinden ayrımında da lupusun deri belirtileri ve lupus serolojisi yardımcıdır [1, 2, 3, 5]. Hasta tedavilere yanıtsızsa internal malignitelerden şüphelenilmeli ve biyopsi yapılmalıdır [6]. Bizim hastamızda histopatolojik bulgularında malignite belirtisi yoktu. Alopesia areata geç dönemi ile uyumlu olarak az miktarda inflamasyon ve foliküllerde minyatürizasyon vardı (Resim 2).

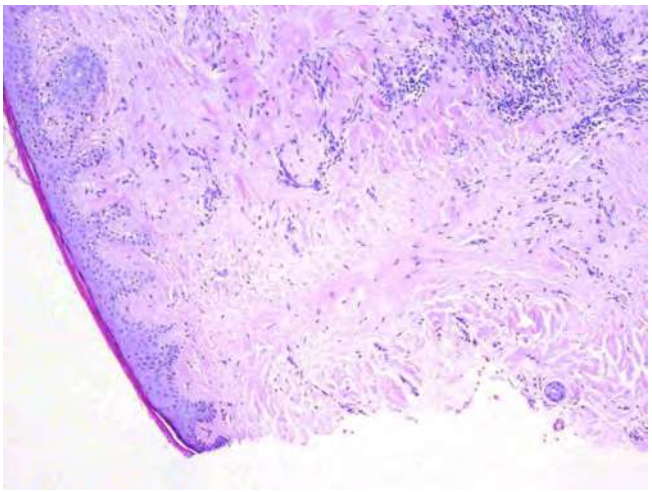

Resim 2. Folikül kaybı ve bazı foliküllerde fibröz trakt, seyrek lenfositler (x100, HE)

AA tedavisinde birçok tedavi seçeneği vardır. Ancak hiçbiri küratif değildir. Hastanın kliniğine göre topikal ve sistemik tedaviler seçilir. En sık kullanılan tedavi topikal ve intralezyonel kortikosteroidlerdir. Hastaların çoğunda 1 yıl içerisinde tedavisiz bırakılsa bile iyileşir. Ancak önemli bir kısmında hastalık yeniler [1, 2]. Bizim hastamızda 2 yıldır devam eden güve yeniği şeklinde dökülme vardı. Bu olguda saçlı deride alopesi areata ile karışabilecek diğer hastalıkları tartıştık.

### *Çıkar Çakışması ve Finansman Beyanı*

Bu çalışmada çıkar çakışması ve finansman destek alındığı beyan edilmemiştir.

**Kaynaklar**

1. Alkhalifah A. Alopecia areata update. Dermatol Clin 2013;31(1):93-108.
2. Hon KL, Leung AK. Alopecia areata. Recent Pat Inflamm Allergy Drug Discov 2011;5(2): 98-107.
3. Balevi Ş. Alopesi areata. Turkiye Klinikleri J Int Med Sci 2006;2(31):15-8.
4. Arı B, Çenesizoglu E, Denli Y. Alopesi areata hastalarında psikiyatrik belirtiler. Turkderm. 2011;45:203-5.
5. Bi MY, Cohen PR, Robinson FW, Gray JM. Alopecia syphilitica-report of a patient with secondary syphilis presenting as moth-eaten alopecia and a review of its common mimickers. Dermatol Online J. 200;15(10):6.
6. Carson HJ, Pellettiere EV, Lack E. Alopecia neoplastica simulating alopecia areata and antedating the detection of primary breast carcinoma. J Cutan Pathol 1994;21(1):67-70.

*How to cite this article:*
Ünal E, Ergül G. 'Moth-Eaten' Alopecia Areata Mimicking Alopecia Syphilitica. J Clin Anal Med 2013;4(suppl 3): 278-80.