Myeloid Sarcoma of the Skin

Derinin Myeloid Sarkomu

Myeloid Sarkom / Myeloid Sarcoma

Ruksan Elal[1], Dinç Süren[1], Erdal Kurtoğlu[2], Volkan Karakuş[2], Cem Sezer[1]
[1]Patoloji Kliniği, [2]Hematoloji Kliniği, Antalya Eğitim ve Araştırma Hastanesi, Antalya, Türkiye

23. Ulusal Patoloji Kongresi'nde (6-10/11/2013 - Çeşme/İZMİR) poster olarak sunulmuştur.

Özet

Myeloid sarkom (MS) (granülositik sarkom, ekstramedüller myeloid tümör, kloroma) myeloid prekürsör hücrelerinin nadir görülen malign ekstramedüller neoplazisidir. Deri, MS'nin en yaygın lokalizasyonlarından birisidir. Tümör izole yada akut myeloid lösemi, kronik myeloid lösemi, primer myelofibrozis, hipereozinofilik sendrom ve polisitemia vera ile ilişkili olabilir. MS nadir ve tanısı zor bir hastalıktır. Tanıda belki de en önemli faktör olgunun MS olabileceğini akla getirmektir. Bu yayında, deri yerleşimli MS olgusunun klinikopatolojik özellikleri sunulmuştur.

Anahtar Kelimeler

Myeloid Sarkom; Granülositik Sarkom; Ekstramedüller Myeloid Tümör; Kloroma

Abstract

Myeloid sarcoma (MS) (granulocytic sarcoma, extramedullary myeloid tumor, chloroma) is a rare malignant extramedullary neoplasms of myeloid precursor cells. Skin is one of the most common localization of MS. The tumor may be isolated or associated with acute myeloid leukemia, chronic myeloid leukemia, primary myelofibrosis, hypereosinophilic syndrome and polycythemia vera. MS is a disease that is rare and difficult to diagnose. Perhaps the most important factor in the diagnosis is suggestion of MS. In this article, clinicopathological features of skin localized MS case are presented.

Keywords

Myeloid Sarcoma; Granulocytic Sarcoma; Extramedullary Myeloid Tumor; Chloroma

DOI: 10.4328/JCAM.2281 Received: 11.01.2013 Accepted: 05.02.2014 Printed: 01.11.2013 J Clin Anal Med 2013;4(suppl 3): 296-8
Corresponding Author: Ruksan Elal, Antalya Eğitim ve Araştırma Hastanesi, Varlık Mahallesi, Kazım Karabekir Caddesi, Soğuksu, 07100, Antalya, Türkiye.
GSM: +905077462515 F: +90 2422494462 E-Mail: ruksancopuroglu@hotmail.com

Giriş

Myeloid sarkom (MS) myeloid prekürsör hücrelerinin nadir görülen malign ekstramedüller neoplazisidir. Deri, MS'nin en yaygın lokalizasyonlarından birisidir. MS, myelojenik lösemiler için öncül bir lezyon olarak ya da onlarla eş zamanlı olarak saptanabilir. Kemoterapi alan akut myeloid lösemi (AML) hastalarının ilk relaps göstergesi veya rekürrensin tek göstergesi olabilir. Bu yayında, AML ve sonrasında deri yerleşimli MS tanısı alan hastamız klinik ve patolojik özellikleriyle tartışılmıştır.

Olgu Sunumu

59 yaşında erkek hasta 20 gündür devam eden yaygın kemik ağrısı şikâyeti ile dış merkeze başvurmuş, Kırım Kongo kanamalı ateşi ve akut lökoz ön tanılarıyla hastanemize yönlendirilmiş. Kan tetkikleri sonucu derin trombositopeni ve lökositoz (WBC: 70 X 10^3/mm^3, Hg: 10,1 gr/dl, PLT: 26 X 10^3/mm^3, LDH: 2534 U/L, ürik asit: 13,2 mg/dl) saptanan hastaya kemik iliği biyopsisi yapıldı ve %20'nin üzerinde MPO (+) myeloblast içerdiğinden AML olarak raporlandı. Sitarabin ve idarubicin ile indüksiyon tedavisi uygulanan ve remisyona giren hastada, yaklaşık 1 sene sonra sağ kolda 3,5 cm çaplı hiperpigmente, ülsere, krutlu lezyon saptanması üzerine, deri biyopsisi alındı. Histopatolojik incelemede, yüzeyinde ülserasyon ve krut oluşumu gösteren epidermis altında, dermisi tamamen infiltre eden ve yer yer subkutan yağ dokuya da infiltrasyon gösteren neoplastik hücreler izlendi. Bu hücreler kollajen liflerini ayırır tarzda ve bazı alanlarda tek hücre dizileri şeklinde infiltrasyon göstermekle birlikte, yer yer granüllü sitoplazmalı monoton ve normokromatik nükleusluydu (Resim 1). Mitotik aktivite artışı ve fokal nekroz odakları dikkati çekti. İmmünohistokimyasal olarak neoplastik hücreler, myeloid belirteçler olan MPO (+) (Resim 2), lizozim (+), CD33 fokal (+) olup, lenfoid belirteçler olan CD3, CD20, Tdt (-) idi. Ayrıca plazma hücre belirteçleri olan CD38 ve CD138 (-) iken bcl-2 ve CD56 (+) saptandı. AML tanılı hastada bulgular MS ile uyumlu olarak değerlendirildi. FLAG-IDA (Fludarabin, sitarabine, idarubisin, G-CSF) kemoterapi rejimi uygulanan hasta, MS tanısından 1 ay sonra yaşamını yitirdi.

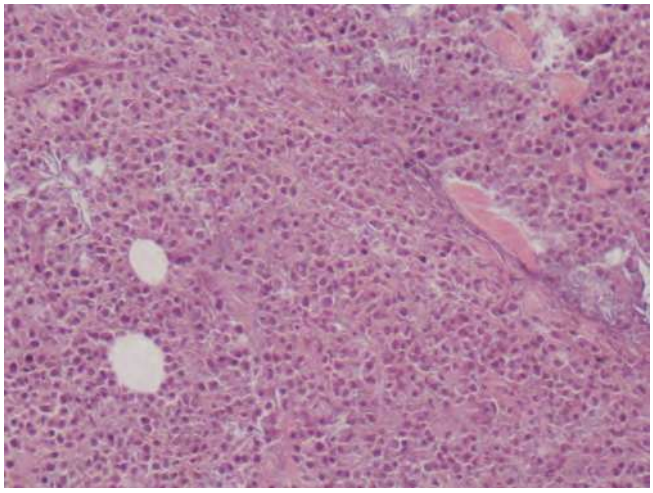

Resim 1. Dermiste kollojen lifleri arasında yerleşmiş blast infiltrasyonu (H&E; x200)

Tartışma

MS, myeloid malignitelerin nadir bir varyantıdır. En sık 45-55 yaş arası erişkinlerde görülür. İnsidansı çocuklarda 0,7/milyon, erişkinlerde 2/milyondur. Otopsi serilerinde akut ve kronik myeloid lösemilere %2-8 oranında eşlik eder.

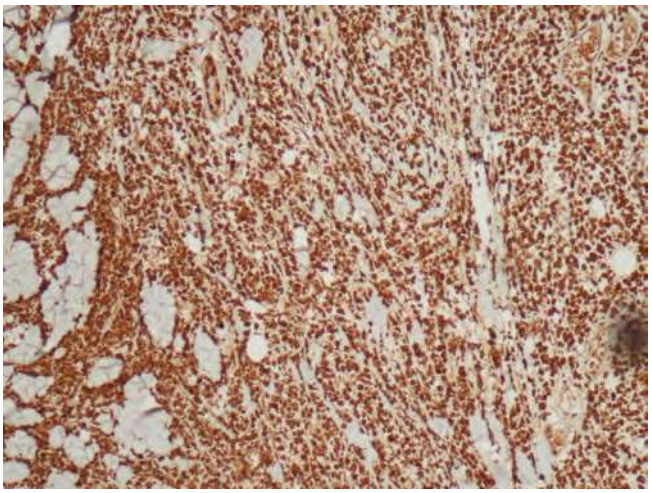

Resim 2. Dermis ve subkutan yağ doku infiltrasyonu gösteren blastlarda MPO pozitifliği (MPO; x100)

İlk kez 1800'lü yıllarda retroorbital bölgede yerleşmiş ve propitozise neden olan yeşil renkte tümör olarak tanımlanmıştır. Yeşil renk lösemik hücrelerdeki peroksidaz varlığına bağlıdır. Chloroma terimi yeşil renginden dolayı King ve ark. [1] tarafından 1853 yılında verilmiştir. Ancak tümörlerin 1/3'ü kahve, beyaz-gri renktedir bu nedenle 1967'de Rappaport ve ark. [2] tanımladığı granülositik sarkom (myeloid sarkom) terimi daha uygundur.

Tümör izole yada akut myeloid lösemi (AML), kronik myeloid lösemi (KML), primer myelofibrozis, hipereozinofilik sendrom ve polisitemi vera ile ilişkili olabilir. Primer ve sekonder MS gelişiminde t(8;21), inv(16), FAB M4 ve M5 alt tipleri, yüksek WBC sayısı, CD2, CD4, CD7 gibi NCAM ve /veya T hücre belirteçlerinin varlığı, kötü beslenme, düşük sosyoekonomik düzey predispozan faktörlerdir [3]. Genellikle kostalar, sternum, pelvis, orbital kemik, yumuşak doku, lenf nodları, oral mukoza ve deride görülür. Omurga, ince barsaklar, göz, serviks ve nazal sinüsler diğer nadir lokalizasyonlarıdır. MS, AML'de negatif bir prognostik faktördür. Deri tutulumu AML hastalarının %2-30'unda görülür [4]. Kutanöz MS'nin patogenezi net olarak bilinmemektedir. Myeloid blastların deriye göçü az anlaşılmıştır, ancak blastlar tarafından salınan kemokin reseptörleri ve adezyon molekülleri sorumlu tutulmuştur.

Deri lezyonları tek yada çok sayıda, menekşe renginde veya kırmızı-kahve renkte papül, nodül ve plak şeklindedir. Histolojik olarak dermiste subkutanöz yağ dokuya doğru yayılan orta derece veya dens, diffüz ya da nodüler infiltrat vardır. Epidermis genelde ayrılmıştır. İnfiltrat yuvarlak-oval veya katlanmış bazofilik nükleuslu orta boyutta veya büyük neoplastik hücreleri içerir ve tipik olarak damar ve adneksiyal yapılar etrafında birikim gösterir. Kollajen demetleri arasında belirgin tek sıralı neoplastik hücre dizilimi karakteristiktir ve vakaların çoğunda görülür (Indian filling). Bazen Auer rod görülebilir. Mitotik figürler genelde vardır. KML'de infiltrat daha pleomorfik, esas olarak matür ve immatür granülositik hücrelerden oluşur [5].

3 farklı differansiyasyon olabilir. Blastik tip, esas olarak az differansiye myeloblastları içerir. Myeloblastlar hafif-orta derece bazofilik sitoplazma rimi, ince nükleer kromatin, 2-4 nükleole sahiptir. Bu matürasyon derecesinde eozinofil myelositler genelde bulunmaz. Orta derece differansiye immatür tipte esas

olarak myeloblastlar ve promyelositler vardır. Eozinofil myelositler de genelde bulunur. Differansiye tip esas olarak promyelosit içerir ve ileri evre matürasyon gösterir. Eozinofil myelositler en çok bu tiptedir [6]. Bizim olgumuz da blastik tip ile uyumlu idi. İmmünohistokimyasal olarak vakaların çoğu lizozim, MPO, CD45, CD43, CD74 pozitiftir. CD99, CD117, CD68 ve CD34 de pozitif olabilir [5,6]. Naphthol-ASD–kloroasetat-esteraz (NASD-Cl, Leder boyası) özellikle daha matür fenotipli vakalarda pozitifken, immatür vakalarda negatif olma eğilimindedir. Neoplastik hücreler CD3, CD20, CD30, S-100 negatiftir. CD56 vakaların az bir kısmında (özellikle de t(8;21) gösteren monoblastik varyantta) pozitiftir [7]. Yapılan bir çalışmada çeşitli lokalizasyonlardaki 28 myeloid sarkom olgusunun 19'unda (%68) bcl-2 ekspresyonu saptanmıştır [8]. Özellikle AML hastalarında immünohistokimyasal olarak yüksek bcl-2 ekspresyonu kemoterapi direnci ve kötü prognozla ilişkili olmakla birlikte literatürde myeloid sarkomlarda bcl-2'nin prognostik önemini gösteren bir yayın yoktur. Bizim olgumuzda da CD56 ve bcl-2 ekspresyonu vardı.

Kemik iliği ve kan tutulumu olmayan lokalize tümör kitleleri lokal radyoterapi tedavisine yanıt verebilir. Ancak radyoterapi veya cerrahi rezeksiyon hastalıksız survi açısından kemoterapiden daha az etkili bulunmuştur. Ortalama survi tanı sonrası 7-20 aydır [8]. Bizim hastamızda AML tanısından 14 ay, MS tanısından 1 ay sonra yaşamını yitirmiştir.

MS nadir ve tanısı zor bir hastalıktır. Tanıda belki de en önemli faktör olgunun MS olabileceğini düşünmektir. Klinik hematolojik hastalık öyküsü olmayan hastalarda kolaylıkla lenfoma (özellikle non-Hodgkin lenfoma-lenfoblastik tip, Burkitt lenfoma, büyük hücreli lenfoma), küçük yuvarlak hücreli tümörler ve sarkomla karışabilir. İmmünohistokimyasal çalışmalar doğru tanı için oldukça önemlidir.

Çıkar Çakışması ve Finansman Beyanı

Bu çalışmada çıkar çakışması ve finansman destek alındığı beyan edilmemiştir.

Kaynaklar

1. King A. A case of chloroma. Month J Med 1853;17:97.
2. Rappaport H. Tumors of the hematopoietic system. In: Atlas of tumor pathology, section III, fascicle 8. Washington, DC: Armed Forces Institute of Pathology, 1965:241-247.
3. Byrd JC, Edenfield WJ, Shields DJ, Dawson NA. Extramedullary myeloid cell tumors in acute nonlymphocytic leukemia: a clinical review. J Clin Oncol 1995;13: 1800-1816.
4. Agis H, Weltermann A, Fonatsch C, Haas O, Mitterbauer G, Mullauer L, Schreiber S, Schwarzinger I, Juretzka W, Valent P, Jager U, Lechner K, Geissler K 2002). A comparative study on demographic, hematological, and cytogenetic findings and prognosis in acute myeloid leukemia with and without leukemia cutis. Ann Hematol 81: 90-95.
5. LeBoit P.E, Burg G, Weedon D, Sarasin A, editors. WHO Classification Skin Tumours. Cutaneous involvement by myeloid leukaemia. Lyon: 2006. p:211.
6. Rosai J. Rosai and Ackerman's Surgical Pathology. 2011. p:1944-6.
7. Kuwabara H, Nagai M, Yamaoka G, Ohnishi H, Kawakami K. Specific skin manifestations in CD56 positive acute myeloid leukemia. J Cutan Pathol 1999; 26: 1–5.
8. Tsimberidou AM, Kantarjian HM, Estey E, et al. Outcome in patients with nonleukemic granulocytic sarcoma treated with chemotherapy with or without radiotherapy. Leukemia 2003;17:1100–3.

How to cite this article:
Elal R, Süren D, Kurtoğlu E, Karakuş V, Sezer C. Myeloid Sarcoma of the Skin. J Clin Anal Med 2013;4(suppl 3): 296-8.