A Rare Complication of Acute Otitis Media: Otitic Hydrocephalus

Akut Otitis Medianın Nadir Komplikasyonu: Otitik Hidrosefali

Otitik Hidrosefali / Otitic Hidrocephalus

Ahmet Mutlu, Çağlar Buday, Murat Öztürk, Ahmet Almaç
Kocaeli Üniversitesi Tıp Fakültesi KBB Anabilim Dalı, Kocaeli, Türkiye

Bu olgu, 34. Türk Ulusal Kulak Burun Boğaz, Baş ve Boyun Cerrahisi kongresinde sunulmuştur. 10-14 Ekim 2012, Antalya, Türkiye.

Özet

Akut otitis media (AOM) çocukluk çağında en sık görülen enfeksiyonlardan biridir. Bu makalede AOM tedavisinin 10. gününde diplopi, sol gözde lateral bakış kısıtlılığı, bulantı semptomları gelişen ve yapılan radyolojik incelemelerle otitik hidrosefali tanısı konulan 6 yaşında bir erkek hasta sunulmuştur. Hasta medikal tedavi, lomboperitenoal şant ve basit mastoidektomi ile tedavi edilmiştir. Akut otitis medianın nadir komplikasyonu olan otitik hidrosefalinin tanı ve tedavi süreci makalede tartışılmıştır.

Anahtar Kelimeler

Akut Otitis Media; Otitik Hidrosefali; Mastoidektomi

Abstract

Acute otitis media is very common disorder in childhood. In this article, we present a 6-years old boy who applied with diplopia, dysfunction of lateral eye movements on left eye, nausea, at 10th day of acute otitis media treatment. After the radiological studies, the case was described as otitic hydrocephalus. The patient underwent medical treatment, lomboperitoneal shunt operation, and simple mastoidectomy. We wanted to share the evaluation and management steps of this very rare complication of acute otitis media.

Keywords

Acute Otitis Media; Otitic Hydrocephalus; Mastoidectomy

DOI: 10.4328/JCAM.2295 Received: 18.01.2014 Accepted: 05.02.2014 Printed: 01.11.2013 J Clin Anal Med 2013;4(suppl 3): 302-4
Corresponding Author: Ahmet Mutlu, Kocaeli Üniversitesi Tıp Fakültesi KBB-BBC Anabilim Dalı, Kocaeli, Türkiye.
GSM: +905355003650 E-Mail: ahmutlu1988@gmail.com

Giriş

Akut otitis media (AOM); orta kulağın ve temporal kemiğin havalı boşlukları ile östaki tüpünü kaplayan mukozanın enfeksiyon ve inflamasyonudur. Çocukluk çağının en sık görülen enfeksiyonlarından biridir ve 3 yaşına kadar çocukların %50-84'ü en az bir kez AOM geçirmektedir [1]. AOM görülen çocuklarda inratemporal ve intrakranial komplikasyon sıklığı 1/100000 kadardır [2]. İntrakraniyal komplikasyonlar arasında menenjt (en sık), intra/ekstа dural apse, lateral sinüs tromboflebiti ve otitik hidrosefali bulunmaktadır. Otitik hidrosefali; menenjit, subdural veya intrakraniyal apse bulunmaksızın enfekte kulak bölgesindeki venöz akımın durması üzerine gelişen intrakraniyal basınç artışından kaynaklanmaktadır. Otitis media bulunan bir hastada baş ağrısı, diplopi ve letarji başlaması otitik hidrosefaliyi düşündürmelidir. Bu makalede akut otitis media sonrası otitik hidrosefali komplikasyonu gelişen 6 yaşında bir erkek hasta ve bu hastanın tanı ve tedavi süreci tartışılmıştır.

Olgu Sunumu

6 yaşında erkek hastaya kulak ağrısı ve işitmede azalma şikayeti ile başvurduğu dış merkezde akut otitis media tanısıyla antibiyoterapi [Amoksilin-Klavulanat 50 mg/kg/gün p.o (10 gün)+ seftriakson 75 mg/kg/gün i.m (4 gün)] başlanmıştır. Tedavinin 10. gününde kulak ağrısı, bulantı, kusma, baş dönmesi, baş ağrısı, diplopi, sol gözde lateral bakış kısıtlılığı gelişmesi üzerine tarafımıza başvurması sonrası yapılan göz muayenesinde bilateral papil ödemi izlendi. Kraniyal manyetik rezonans (MR) ve MR Venografi görüntülemesinde komplike sol mastoidit ile buna sekonder sol sigmoid ve sol transvers sinuste trombüs lehine dolum defekti görülmesi sonucu hasta hospitalize edilerek takibe alındı. Özgeçmişinde özellik olmayan hastanın yapılan muayenesinde, bilateral timpanik membranların intakt olduğu, solda timpanik membranda hafif hiperemi ve minimal mastoid hassasiyeti, sağda timpanik membranda ise hava sıvı seviyesi, sol gözde lateral bakış kısıtlılığı (Nervus Abducens parezisi) ve bilateral papil ödem izlendi. Fasiyal paralizi, baş-boyun hareketlerinde kısıtlılık yoktu. Kernig ve Brudzinski bulguları negatifti. Laboratuvar tetkiklerinde Sedimantasyon: 36mm/h; Trombosit: 801000 /µL; D-Dimer: 0,77 mcg/ml (N: 0-0,5) olup diğer laboratuar bulguları normal sınırlarda izlendi. Yapılan saf ses odyometride sağ kulakta 28 dB iletim tipi işitme kaybı saptanırken sol kulak işitme eşiği 13 dB olarak saptandı. Timpanometride sağda tip C eğrisi izlenirken sol tip A olarak izlendi. Kraniyal MRG'de komplike mastoidit (Resim 1), MR Venografi'de sol transvers sinüste ve sigmoid sinüste tromboz (Resim 2), temporal bilgisayarlı tomografi (BT)'de sol mastoid sellülerde inflamasyonla uyumlu havalanma kaybı (Resim 3), kraniyal BT Anjiografi'de ise sol sigmoid ve transvers sinüste tromboz ile uyumlu görünüm izlendi. Kraniyal görüntülemelerde ventrikül volümleri normaldi. İntravenöz (iv) sıvı desteği, sefotaksim 150 mg/kg/gün iv + klindamisin 40 mg/kg/gün iv, enoksaparin 2x20 mg sc ve prednol 1mg/kg/gün iv olarak tedaviye başlandı. Hem tanı hem de tedavi esnasında hastaya Lumbar Ponksiyon (LP) yapılması planlandı fakat hastanın ailesinin kabul etmemesi nedeniyle LP yapılamadı. Sık aralıklı papil ödem ve görme alanı takibi yapılan hastanın görme alanında daralma izlenmesi üzerine başvurunun 10. gününde acil olarak nöroşirurji anabilim dalı tarafından lomboperitoneal şant işlemi uygulandı. Aynı seansta mastoidektomi yapılması nöroşirurji anabilim dalı tarafından uygun görülmemesi nedeniyle hastaya herhangi bir kulak cerrahisi eş zamanlı olarak uygulanmadı. Sol göz lateral bakış kısıtlılığı azalan, görme alanı normal sınırlara gerileyen hastanın sol kulak mastoid selülerde inflamatuar yumuşak dokunun çekilen kontrol temporal BT incelemesinde süreklilik göstermesi üzerine şant operasyonundan 6 gün sonra sol basit mastoidektomi operasyonu yapıldı. Operasyonda mastoid hücre gelişimi yeterli, orta kulak mukozasının ise ödemli olduğu gözlendi. Sigmoid sinüs çevresinde yerleşimli enfekte yumuşak dokular temizlendi. Postoperatif dönemde enoksaparin tedavisi altında takip edilen hastanın postoperatif 13. gününde çekilen kontrol MR Venografide trombüsün rekanalize olduğu izlendi (Resim 4). 3 aylık aralıklarla toplamda 2 yıllık takip süresinde hastada herhangi bir sorun izlenmedi.

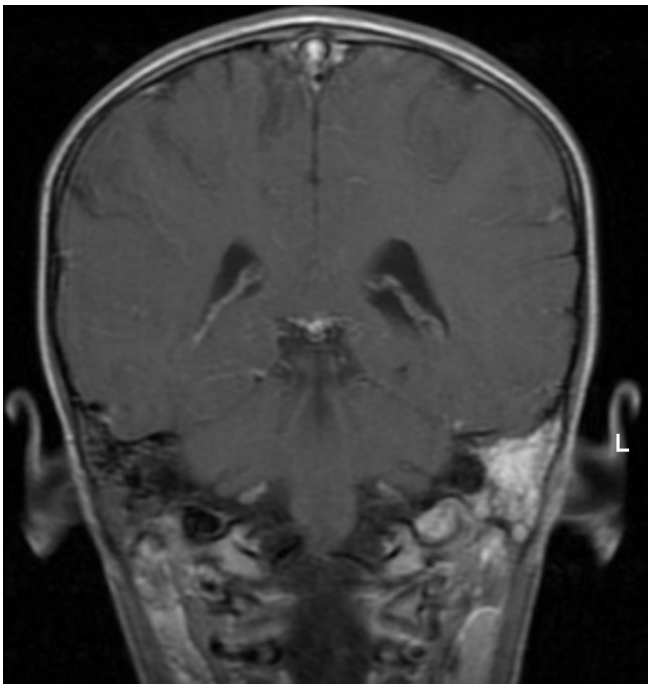

Resim 1. Koroner planda T2 ağırlıklı MR görüntülemede sol mastoid hücrelerde inflamatuar doku ile uyumlu sinyal artışı, komplike mastoidit

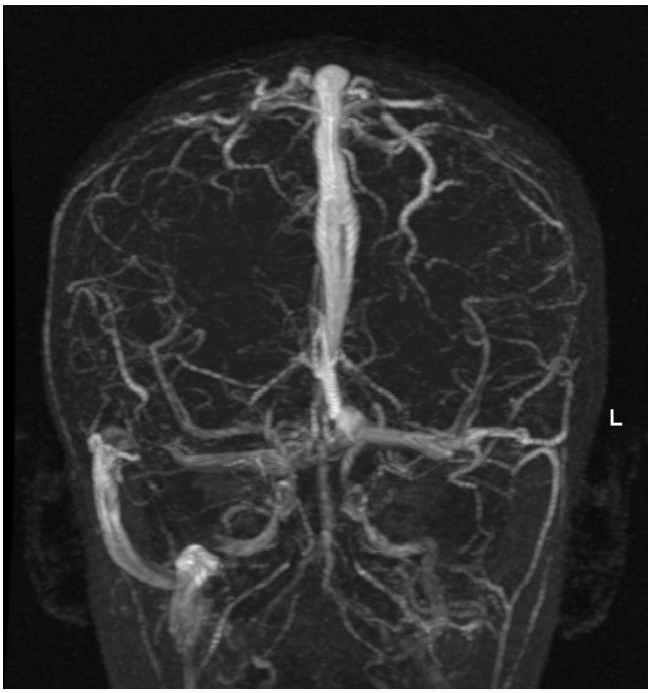

Resim 2. MR Venografi'de sol transvers sinüste ve sigmoid sinüste tromboze bağlı akımda azalma izlenmektedir.

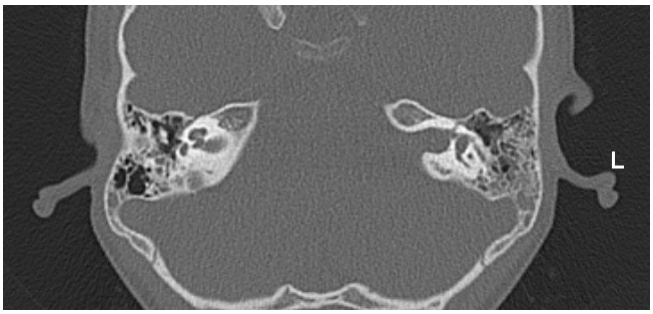

Resim 3. Temporal BT aksiyal kesitlerde sol mastoid sellülerde inflamasyonla uyumlu havalanma kaybı, mastoidit



Resim 4. MR Venografide koronel planda trombüsün rekanalize olduğu ve sinüzoidal akım izlenmektedir.

Tartışma

Otitik hidrosefali, mastoiditin tanı alan en nadir komplikasyonlarından biridir ve günümüzde hastalığın gelişiminin fizyopatolojisi tam olarak aydınlatılamamıştır. Orta kulak ve mastoid kavite enfeksiyonu anatomik yakınlık nedeniyle kolaylıkla sigmoid ve lateral sinüse yayılım göstererek intrakraniyal basınç artışına sebep olabilir [3]. Başlangıçta en belirgin semptom yaygın şiddetli baş ağrısıdır[1]. Kollateral venöz dönüşün yetersiz kalması ve basınç yüksekliğinin devam etmesi ile algıda azalma ve görme alanı kaybı gibi semptomlar ortaya çıkar. Bizim vakamızda ise akut olarak bulantı, kusma, baş dönmesi ve diplopi gibi semptomlar otit media tedavisinin 10. gününde ortaya çıkmıştır. Görüntüleme yöntemlerinin yardımcı olmadığı durumlarda kulak semptomlarına eşlik eden papil ödem, aynı taraflı n. abducens paralizisi, intrakraniyal hipertansiyon bulguları (bulantı, kusma, diplopi vb.) izlenmesi ile diğer patolojilerin dışlanması ile otitik hidrosefaliyi düşünülmelidir[1]. Klinik bulgulara ek olarak Temporal Kemik BT görüntülemesinde mastoid kemik içinde inflamasyon düşündüren yumuşak doku dansitesi izlenmesi ve MR venografi görüntülemesinde lateral ve/veya sigmoid sinüste dolum defekti izlenmesi ile tanı konulur [4] . Ventrikül volümleri normaldir. Lomber ponksiyon yapıldığında da yüksek BOS basıncı ile karşılaşılır ve tanıda önemli bir bulgudur. Bizim vakamızda aile tarafından LP'nin kabul edilmemesi tanı ve tedavi sürecinde güçlüğe neden olmuştur. Tedavi orta kulak enfeksiyonun yatıştırılması ve intrakraniyal basıncın normale döndürülmesi amacıyla antibiyoterapi, antikoagülan tedavi, iv hidrasyon ve mannitol benzeri diüretikler ve kortikosteroid kullanımıdır. Gerekli görüldüğünde aralıklı olarak LP yapılabilir. Dirençli olgularda, görme alanında değişiklik olması durumunda nöroşirurjikal dekompresyon operasyonları gerekebilir [1]. Tüm bu süreçte hasta yakından izlenmeli ve ani olarak koma ve ölüme gidebileceği akılda tutulmalıdır. Hastanın orta kulak enfeksiyonu uygun şartlarda parasentez, ventilasyon tüpü uygulanması veya mastoidektomi (basit, canal wall-up, canal wall-down mastoidektomi) ile tedavi edilebilir. Tromboza yönelik olarak iğne aspirasyonu, trombektomi, trombose sigmoid sinüs rezeksiyonu ve internal juguler ven ligasyonu uygulanabilir [5]. Bu vakada mastoid aerasyon kaybı nedeniyle orta kulaktaki hastalığı kontrol altına almak için simple mastoidektomi operasyonu uygulanmıştır. Sol timpanogramın tip A trasesi olması ve tuba östaki fonksiyonlarının yeterli olduğu düşünüldüğü için ventilasyon tüpü y erleştirilmedi. Trombüse yönelik olarak ise herhangi bir girişime gerek duyulmadı.

Otitis media son derece sık görülmesi ile birlikte birinci basamaktan üçüncü basamağa kadar her sağlık kuruluşunda tanı ve tedavisi yapılması gerekli olan bir enfeksiyondur. Bu enfeksiyonun oldukça nadir bir komplikasyonu olan otitik hidrosefali, sadece kulak burun boğaz hekimlerinin değil pratisyen hekimler ve pediatri hekimleri dahil birçok hekimin aklında bulundurması ve erken dönemde şüphelenerek hastayı ilgili bir merkeze yönlendirmesi gereken bir hastalıktır.

Çıkar Çakışması ve Finansman Beyanı

Bu çalışmada çıkar çakışması ve finansman destek alındığı beyan edilmemiştir.

Kaynaklar

1. Devranoglu I Dış ve orta kulak cerrahisi. 1st Edition. Istanbul: Deomed 2011; p 46 and 118
2. Ramakrishnan K, Sparks R, Berryhill W. Diagnosis and treatment of otitis media. Am Fam Physician 2007;76:1650-8
3. Manolidis S J, Kutz W Diagnosis and management of lateral sinus thrombosis Otol Neurotol 2005;26: 1045–51.
4. Omer F, Sennaroğlu L, Saatçi I Otitic hydrocephalus: Role of radiology for diagnosis Intern J of Ped Otorhinolaryngol 2205;69:897–901
5. Gleeson M, Clarke R editors Scott Brown's Otorhinolaryngology, Head and Neck Surgery. 7th Edition.London CRC Press 2008; p 3438.

How to cite this article:

Mutlu A, Buday Ç, Öztürk M, Almaç A. A Rare Complication of Acute Otitis Media: Otitic Hydrocephalus. J Clin Anal Med 2013;4(suppl 3): 302-4.