Negative Pressure Pulmonary Edema Following use of Laryngeal Mask Airway (LMA)

Laringeal Maske (LMA) Uygulaması Sonrası Negatif Basınçlı Pulmoner Ödem

Negatif Basınçlı Pulmoner Ödem / Negative Pressure Pulmonary Edema

Yeşim Şerife Bayraktar[1], Ahmet Murat Bayraktar[2], Dilber Kumral[3], Dilşen Örnek[1]
[1]Ankara Numune Eğitim ve Araştırma Hastanesi Anesteziyoloji ve Reanimasyon Kliniği, [2]Yenimahalle Devlet Hastanesi Üroloji Kliniği,
[3]Yenimahalle Devlet Hastanesi Anesteziyoloji ve Reanimasyon Kliniği, Ankara, Türkiye

Bu makale Türk Anesteziyoloji ve Reanimasyon Derneği 47. Ulusal Kongresi'inde (20-24 Kasım 2013) poster olarak sunulmuştur.

Özet

Negatif basınçlı pulmoner ödem (NBPÖ) üst havayolu tıkanıklığını takiben gelişen nonkardiyojenik bir pulmoner ödemdir.NBPÖ etiyolojisinde ekstübasyonu takiben gelişen laringospazm birinci sırayı alırken, diğer nedenleri arasında; epiglotit, krup, hıçkırık, yabancı cisim aspirasyonu, faringeal hematom ve orofaringeal tümörler yer almaktadır.Geç tanı ve tedavi yüksek morbidite ve mortaliteye neden olmaktadır. Havayolunun korunarak arteriyel oksijenasyonun sağlanması ise hayat kurtarıcı olacaktır. Bu çalışmada laringeal maske uygulaması (LMA) sonrası gelişen ve başarılı şekilde tedavi edilen negatif basınçlı pulmoner ödem olgusunu sunmayı amaçladık.

Anahtar Kelimeler

Pulmoner Ödem; Laringospazm; Laringeal Maske

Abstract

Negative pressure pulmonary edema (NPPE) following upper airway obstruction is a non-cardiogenic pulmonary edema. The first cause in the etiology of NPPE is developed laryngospasm after intubation or extubation, while the other causes are epiglotitis, croup, hiccups, foreign body aspiration, pharyngeal hematoma and oropharyngeal tumors.The Late diagnosis and treatment causes high morbidity and mortality. The protection of the airway and maintainance of arterial oxygenation will be life saving.In this article we aimed to report a case of negative pressure pulmonary edema, resolved succesfully after treatment, following use of laryngeal mask airway (LMA).

Keywords

Pulmonary Edema; Laryngospasm; Laryngeal Mask

DOI: 10.4328/JCAM.2302 Received: 24.01.2014 Accepted: 08.02.2014 Printed: 01.11.2013 J Clin Anal Med 2013;4(suppl 3): 305-7
Corresponding Author: Yeşim Şerife Bayraktar, Ankara Numune Eğitim ve Araştırma Hastanesi Anesteziyoloji ve Reanimasyon Kliniği, Sıhhiye, Ankara, Türkiye.
GSM: +905059438445 E-Mail: yesimbayraktar1983@hotmail.com

Giriş

Negatif basınçlı pulmoner ödem (NBPÖ) yaygın olmayan fakat genel anestezinin hayatı tehdit edici bir komplikasyonudur. Sağlıklı erişkinlerde NBPÖ'nün insidansı %0,05-0,1arasında olup tanı konulamadığı takdirde mortalitesi %40'a kadar çıkabilmektedir [1]. NBPÖ laringeal maske (LMA) uygulamasında ise nadir rastlanan bir komplikasyondur. NBPÖ nedeniyle uzamış endotrakeal entübasyon ve yoğun bakım ihtiyacı olabilmektedir. Erken dönemde teşhis ve pozitif basınçlı ventilasyonu başlatmak prognozu olumlu yönde etkiler [2]. Bu olgu sunumunda supraglottik hava yolu araçlarından LMA kullanımı sonrası postoperatif dönemde akut ortaya çıkan NBPÖ'nün patofizyolojisi, risk faktörleri ve tedavi stratejileri tartışılmaktadır.

Olgu Sunumu

Üreter alt segment taşı tanısıyla elektif üreterorenoskopi operasyonu planlanan 22 yaşında erkek hastanın özgeçmişinde bilinen bir hastalığı bulunmamaktaydı. Sigara kullanan hastanın, oskültasyonda solunum sesleri doğaldı. Kalp sesleri ritmik olup, üçüncü kalp sesi, üfürüm, periferik ödem, juguler venöz dolgunluk bulunmamaktaydı. Elektrokardiyografisi sinüs ritminde olup belirgin ST, T dalga değişiklikleri gözlenmedi. Akciğer filminde infiltrasyon, akciğer ödemi, kardiyomegali, atelektazi görülmedi. Hastanın bakılan hemogram değerlerinde ve serum biyokimyasında herhangi bir anormallik saptanmadı. Beslenme operasyondan 8 saat önce kesildi. Operasyon öncesi değerlendirmede hastanın tansiyon arteriyel 130/85 mmHg, kalp hızı 86 atım/dakika(dk) idi.

Operasyon odasına alınan hastaya standart monitörizasyon uygulandı. Premedikasyon için intravenöz (iv) 2 miligram (mg) midazolam ve anestezi indüksiyonunda iv 40 mg lidokain, 200 mg propofol, 100 mikrogram (mcg) fentanyl uygulandı. Anestezi idamesi 1,3 MAC %2 sevofluran, %50 oksijen (O2) ve nitröz oksit (N2O) 3 litre(L) taze gaz akımı ile sağlandı. Anestezi cihazında solunum sayısı 12/dk, tidal volum 500 mL olacak şekilde kontrollü mekanik ventilasyon modu uygulandı. Vaka hemodinamik olarak stabil seyretti. Operasyon 30 dk sürdü ve hastaya 200 mililitre (mL) % 0,9'luk sodyum klorür replasmanı yapıldı. Cerrahi kan kaybı olmadı, işlem sırasında komplikasyon gelişmedi. LMA çıkarılacağı zaman kısa süreli laringospazm ve kuvvetli solunumsal aktivite gelişti. Yüz maskesi ile pozitif basınçlı ventilasyon uygulandı (FiO2 %100). Uyanma esnasında oksijen saturasyonu (SaO2) %95 altına düşmedi. Hasta derlenme odasına oradan da üroloji servisine alındı. Serviste postoperatif ikinci saatte nefes darlığı, hava açlığı, hırıltılı solunum, pembe köpüklü balgam çıkarma şikayeti başladı. Fizik muayenede her iki akciğerde yaygın krepitan ral, wheezing saptandı ve SaO2 %75'e düştü. Hasta taşikardik (110-130 atım/dakika) ve hipertansif (160/95 mmHg). Yoğun bakım ünitesine (YBÜ) alınarak yüz maskesi ile FiO2 %100'den devamlı pozitif basınç (CPAP 10 cmH2O) uygulandı. Başlangıç arteriyel kan gazında pH 7,26, PaO2 45 mmHg, PaCO2 62 mmHg, HCO3 15 mmol/L, baz açığı -2,1 idi. Yoğun bakımda çekilen akciğer grafisinde (Resim-1) ve bilgisayarlı tomografide pulmoner ödemle uyumlu yamalı infiltrasyonlar görüldü, pnömotoraks veya efüzyon yoktu, kalp normal boyutlardaydı. Albuterol inhaler 4x2 puff, metil prednizolon 250 mg iv ve uygun sıvı tedavisi ile birlikte furosemid 20 mg iv uygulandı. Hastanın takibinde postoperatif altıncı saatte klinik tablo geriledi. Fizik muayene bulgular normale döndü ve hastanın SaO2 değeri %95 üzerine çıktı. Hastanın arteriyel kan gazında pH 7,44; pO2 65 mmHg; PaCO2 37 mmHg; HCO3 30 mmol /L; SpO2 %95 idi. Altıncı saatte çekilen akciğer filminde postoperatif filmine göre iyileşme mevcut olmasına rağmen yamalı infiltrasyonlar devam ediyordu. Postoperatif 36. saatte akciğer filminde pulmoner ödemin çözülmesi ile eş zamanlı olarak hastanın oksijen ihtiyacı da kalmadı (Resim-2). Genel durumunun düzelmesi üzerine postoperatif 36. saatte üroloji servisine gönderildi. Postoperatif 4. günde hastaneden taburcu edildi.

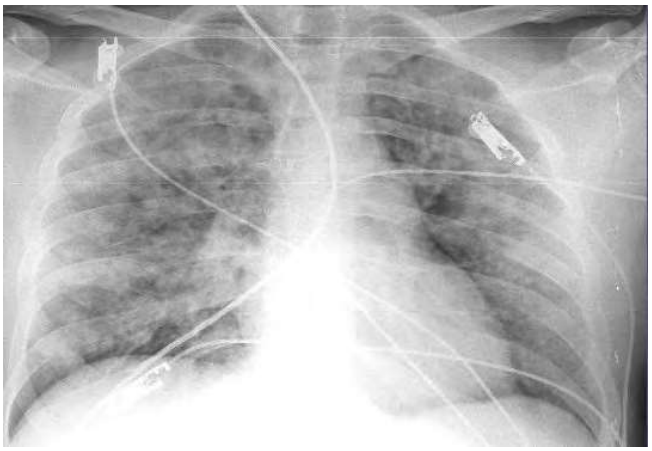

Resim 1. Hastanın erken dönemdeki NBPÖ ile uyumlu akciğer grafisi.

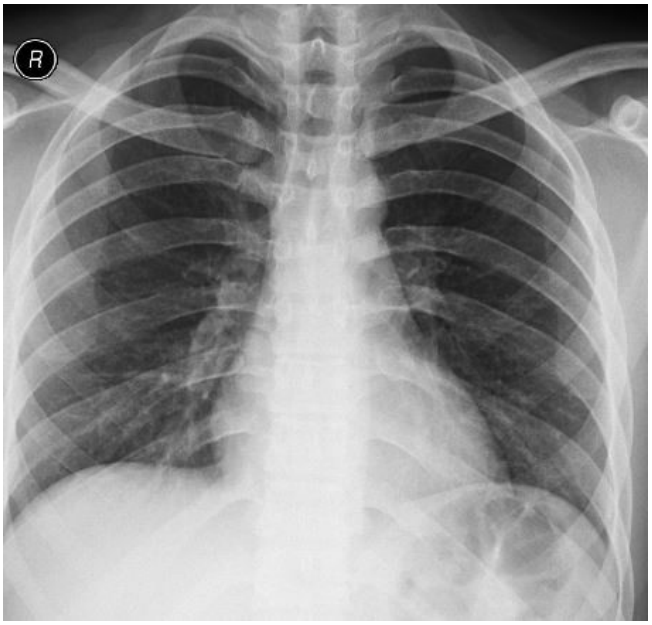

Resim 2. Tedavi sonrası 36.saatte çekilmiş akciğer grafisi.

Tartışma

NBPÖ ilk olarak 1927'de köpek modelinde havayolu obstrüksiyonuna karşı uzamış inspirasyonun pulmoner ödeme neden olduğunun gösterilmesiyle tanımlanmıştır [3]. LMA ile ilişkili pulmoner ödemi ilk olarak Ezri ve ark. tariflerken; Oswalt ve ark. üç erişkin hastada çeşitli akut üst solunum yolu obstrüksiyonu sonrası, dakikalar ile saatler arasında değişen akut başlangıçlı pulmoner ödemi tariflemişlerdir[4].

Günümüzde NBPÖ'nün patogenezinde iki farklı mekanizma kabul görmüştür [5]. Bunlardan en fazla kabul göreni yüksek ne-

gatif intratorasik basınç sebebiyle mikrovasküler alandan perimikrovasküler intertisyuma sıvı geçişidir. İkinci mekanizma ise kapiller bütünlük ve alveolar epitelin bozulmasıdır. Özellikle kapiller bütünlüğün bozulmasıyla (ikinci mekanizma) eritrositlerin alveollere geçişi, klinik olarak pulmoner hemoraji tablosuna yol açmaktadır ve bizim hastamızda da görüldüğü gibi pembe köpüklü balgam semptomu hastalarda gözlenmektedir.

NBPÖ Guffin tarafından iki altgrupta sınıflandırılmıştır. Tip 1 akut üst havayolu obstrüksiyonunun ortadan kalkmasıyla gözlenir ve etyolojisinde; laringospazm, epiglotit, krup, boğulma, yabancı cisim aspirasyonu, endotrakeal tüp obstrüksiyonu, larengial tümör, postoperatif vokal kord paralizisi bulunmaktadır. Tip 2 NBPÖ ise kronik parsiyel üst havayolu obstrüksiyonunun ortadan kalkmasıyla gözlenir; adenoidektomi, tonsillektomi, laringeal kitle rezeksiyonu, koanal stenoz düzeltme veya hipertrofik uvula redüksiyonu sonrası görülebilir [6]. Bu sınıflamaya göre bizim olgumuzda meydana gelen NBPÖ laringospazm nedeniyle olduğu için tip 1 NBPÖ idi.

Negatif basınçlı pulmoner ödemin klinik başlangıcı genellikle genel anesteziden uyanırken ortaya çıkar. Bu kritik periyot süresince üst hava yolu obstrüksiyonunu hemoptizi olan veya olmayan, ani başlangıçlı solunumsal güçlük ve bilateral pulmoner ödemi içeren klinik ve radyolojik özellikler izler. Bazı hastalarda akut başlangıç oldukça gecikmiş olup birkaç saati bulabilir [1]. Bizim vakamızda ikinci saatte pulmoner ödem tablosu gelişti. Bu bakımdan respiratuar değişiklikleri ve laringospazmı olan hastaların, postoperatif dönemde daha uzun süreyle yakın takip edilmesi uygun olacaktır.

Negatif basınçlı pulmoner ödemin tedavisinde oksijen uygulaması ve destek tedavisi önemlidir. NBPÖ ani başlangıcı olan; uygun tedavi ile hızla gerileyebilen bir klinik tablodur ve genellikle 12-24 saat içinde klinik ve radyolojik iyileşme olmaktadır [5]. Tedavi için obstrüksiyon ortadan kaldırılmalı, hava yolu açıklığı sağlanmalı, oksijen tedavisi başlanmalıdır. Mümkün olduğu kadar en kısa sürede havayoluna pozitif basınç uygulanmalıdır. Pozitif basınçlı ventilasyon invaziv veya noninvaziv yöntemlerle gerçekleştirilebilir [2]. Olgumuza erken tanı ile invaziv endotrakeal entübasyona gerek kalmadan noninvaziv olarak maske ile devamlı pozitif basınç (CPAP) uygulandı. NBPÖ'nün tedavisinde bronkodilatörler özellikle semptomatik yararları nedeniyle önerilmektedir [7]. NBPÖ'nün fizyopatolojisinde sıvı yüklenmesi olmadığı için diüretik kullanımı tartışmalı olmakla beraber diüretik tedavisinin alveollerde artan sıvıyı uzaklaştırmada etkin olduğunu ve tedavide kullanılması gerektiği bildirilmiştir [2]. Kortikosteroidlerin kullanımı tartışmalı olmakla beraber alveolar epitel hasarını azaltmada etkili olduklarını bildiren çalışmalar vardır [8]. Vakamız postoperatif 36. saatte akciğer filminde pulmoner ödemin çözülmesi ve oksijen ihtiyacı kalmaması ile üroloji servisine gönderildi.

Sonuç olarak bizim olgumuzda olduğu gibi LMA'nın çıkarılması esnasında laringospazm yaşayan hastalarda postoperatif dönemde NBPÖ tablosunun gelişebileceği akılda tutulmalıdır. Bu hastalar postoperatif dönemde dikkatli ve daha uzun süreli takip edilmelidir. NBPÖ gelişen hastalarda erken tanı ile hipoksinin önlenmesine yönelik olarak ventilasyonun sağlanması ve gerekli medikal tedavilerin erken dönemde başlanmasıyla sonuçların yüz güldürücü olduğu bilinmelidir.

Çıkar Çakışması ve Finansman Beyanı

Bu çalışmada çıkar çakışması ve finansman destek alındığı beyan edilmemiştir.

Kaynaklar

1. Vandse R, Kothari D, Tripathi RS, Lopez L, Stawicki S, Papadimos T. Negative pressure pulmonary edema with laryngeal mask airway use: Recognition, pathophysiology and treatment modalities. Int J Crit Illn Inj Sci. 2012;2(2):98-103.
2. Purtuloğlu T, Şimşek F, Kurt E. Negative pressure pulmonary edema after extubation in appendectomy: case report. J Clin Anal Med 2103; DOI: 10.4328/JCAM.1608.
3. Udeshi A, Cantie SM, Pierre E. Postobstructive pulmonary edema. J Crit Care 2010;25: 501-5.
4. Oswalt CE, Gates GA, Holstrom FMG. Pulmonary edema as a complication of acute airway obstruction. JAMA 1977; 238: 1833-5.
5. Krodel DJ, Bittner EA, Abdulnour R, Brown R, Eikermann M. Case scenario: Acute postoperative negative pressure pulmonary edema. Anesthesiology 2010;113:200-7.
6. Guffin TN, Har-el G, Sanders A, Lucente FE, Nash M. Acute postobstructive pulmonary edema. Otolaryngol Head Neck Surg 1995;112:235-7.
7. Matthay MA, Fukuda N, Frank J, Kallet R, Daniel B, Sakuma T. Alveolar epithelial barrier. Role in lung fluid balance in clinical lung injury. Clin Chest Med 2000;21:477-90.
8. Jaafarpour M,Khajavikhan J,Khani A. Negative Pressure Pulmonary Oedema: A Rare Case Report of Two Brothers. J Clin Diagtic Research 2013;7(10):2308-9.

How to cite this article:
Bayraktar YŞ, Bayraktar AM, Kumral D, Örnek D. Negative Pressure Pulmonary Edema Following use of Laryngeal Mask Airway (LMA). J Clin Anal Med 2013;4(suppl 3): 305-7.