Bilaterally Incarcerated Morgagni Hernia

Bilateral İnkarsere Morgagni Hernisi

Morgagni Hernisi / Morgagni Hernia

Zuhal Demirhan Yananlı, Alaattin Öztürk, Talha Atalay, Ömer Faruk Akıncı
Fatih Üniversitesi Tıp Fakültesi, İstanbul, Türkiye

Özet

Morgagni hernisi seyrek görülen konjenital diafragma hernisidir. Nadiren bilateral görülür. Hastalar genellikle asemptomatiktirler. Bu yüzden tanı konması yetişkin döneme kadar gecikebilir. Herniye bağlı komplikasyon olduğunda ve tanının geciktiği durumlarda önemli morbiditelere neden olabilir. Bu yazıda sunulan 74 yaşında kadın hasta, karın ağrısı, kusma ve nefes darlığı şikayetleri ile acil servise başvurdu. Hastanın ayakta düz karın grafisinde barsak tıkanıklığı bulguları ve sternumun her iki yanında diafragma hernisi lehine şüpheli görünüm belirlendi. Bilgisayarlı tomografide sternumun sağında omentumun inkarsere olduğu, solunda kolon segmentinin inkarsere olduğu bilateral Morgagni hernisi tespit edildi. Laparatomide inkarsere organlar batına çekildi ve herni defektleri primer sütüre edildi. Bilateral inkarsere Morgagni hernisi nadir görülebilecek bir durum olduğundan bu olgu sunuldu.

Anahtar Kelimeler

Morgagni Hernisi; İnkarserasyon; Bağırsak Tıkanıklığı

Abstract

Morgagni hernia is a rare congenital diaphragmatic hernia. It is seen rarely bilaterally. Patients are usually asymptomatic. Therefore, diagnosis may be delayed until adulthood. Significant morbidity can occur in case complications arise and diagnosis is delayed. The patient, a 74 year-old female, presented in this article, was admitted to the emergency department with abdominal pain, vomiting, and shortness of breath. The plain abdominal radiograph of the patient revealed bowel obstruction and suspicious appearence in favor of the diaphragmatic hernia on both sides of the sternum. Computed tomography revealed bilaterally incarcerated Morgagni hernia with strangulated omentum in the right side of the sternum and a part of colon in the left side of sternum. Incarcerated organs were withdrawn to peritoneal cavity and defects of hernia were sutured primarily on laparatomy. Because bilateral incarcerated Morgagni hernia can be seen rarely, this case was reported.

Keywords

Morgagni Hernia; Incarceration; Intestinal Obstruction

DOI: 10.4328/JCAM.2327 Received: 07.02.2014 Accepted: 26.02.2014 Printed: 01.11.2013 J Clin Anal Med 2013;4(suppl 3): 234-6
Corresponding Author: Zuhal Demirhan Yananlı, Yalı Mah. Sahil Yolu Sok. No:16 Dragos Maltepe 34844 İstanbul, Türkiye.
GSM: +905325842837 F.: +90 2164577829 E-Mail: zdemirhanyananli@fatih.edu.tr

Giriş

Yetişkinde Morgagni hernisi genellikle nadir görülen ve asemptomatik seyreden bir diafragma hernisidir. Genellikle rutin radyolojik inceleme sırasında ya da fıtık kesesi içindeki organların inkarserasyonu nedeni ile başvuran hastalarda tanı konabilmektedir.

Morgagni hernisinin kliniği, asemptomatik hastadan, inkarserasyon sebebi ile bağırsak tıkanıklığı ve akut solunum yetmezliğine kadar farklı tablolarda olabilir. Bu çalışmada acil servise karın ağrısı ve solunum sıkıntısı ile başvuran, muayene ve tetkikler sonucunda inkarsere bilateral Morgagni hernisi tespit edilen olgu sunulmuştur.

Olgu Sunumu

Yetmişdört yaşında bayan hasta, bir aydır süren, son günlerde giderek artan, karında şişlik, ağrı, bulantı, kusma ve nefes darlığı şikâyetleri ile acil servise başvurdu. Özgeçmişinde hipertansiyon, diabetes mellitus, koroner arter hastalığı ve geçirilmiş hemoroid ameliyatı öyküsü vardı. Hastanın yapılan fizik muayenesinde tüm batında yaygın hassasiyet ve distansiyon tespit edildi. Hemogram ve biokimyasal laboratuar tetkiklerinde patolojik değişim görülmedi. Ayakta karın grafisinde obstrüksiyona bağlı yaygın hava sıvı seviyelenmeleri, diafragmanın solunda bağırsak gazı gölgesi, sağ tarafında omentuma bağlı yoğunluk artışı görüldü (Resim 1). Diafragma hernisi düşünülen hastaya, tanının netleşmesi için toraks ve batın tomografisi (BT) çekildi. BT sonucunda anterior diyafragmada sağda 2,3 cm, solda 1,5 cm genişliğinde fıtık defektleri görüldü. Sağ diafragma defektinde omentum, sol diafragma defektinde total obstrüksiyon gelişmiş kalın bağırsak herniasyonu görüldü (Resim 2). Hasta inkarsere diafragma hernisi ön tanısı ile ameliyat edildi. Ameliyatta transvers kolon ile omentumun toraksa herniye ve inkarsere olduğu görüldü. Fıtık içeriği batına redükte edildi. Kalın bağırsak ve omentumda nekroz görülmedi. Diafragma kontrol edildiğinde sternumun sağ tarafında yaklaşık 3 cm ve sol tarafında 2 cm boyutunda iki adet defekt görüldü. Bu defektler prolen iplikle primer onarıldı. Hastada ameliyat sonrası ikinci gün solunum sıkıntısı gelişti. Solunum sayısının 40/dakika olması ve hiperkapni (47 mmHg, normal değeri: 35–45) tespit edilmesi üzerine yoğun bakım birimine alındı. Akciğer grafisinde yaygın infiltrasyonlar görüldü. Hastaya pnömoni teşhisi ile antibioterapi ve maske ile basınçlı oksijen tedavisi verildi. Ameliyat sonrası 13. günde solunum sıkıntısı düzelen hasta genel cerrahi servisine geri alındı. Ameliyat sonrası 14. günde sorunsuz bir şekilde taburcu edildi.

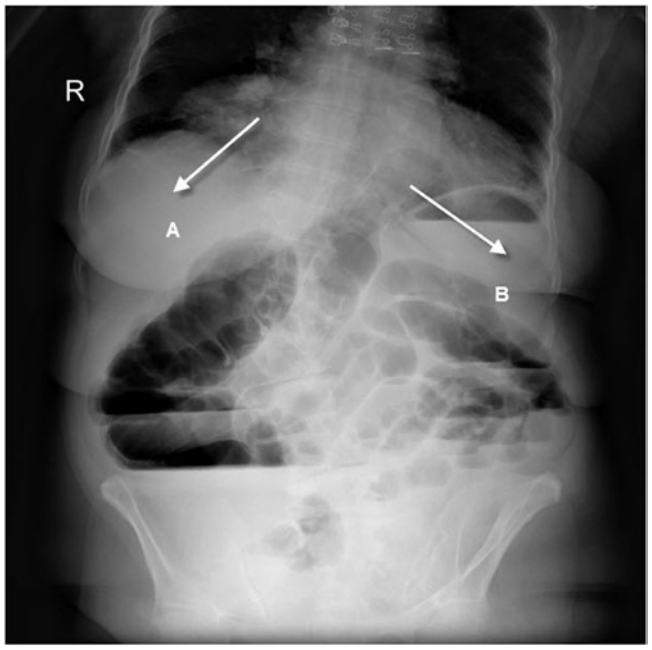

Resim 1. İnkarsere omentuma ait görünüm (A), İnkarsere kolon gazı görünümü (B)



Resim 2. Sağ Morgagni hernisi ve inkarsere omentum(A), Sol Morgagni hernisi ve inkarsere kolon segmenti (B).

Tartışma

Morgagni hernisi, diyafragmanın sternal ve kostal bölümlerinin birleşme anomalisine bağlı konjenital diyafragma hernisidir. Bu herniye anterior parasternal veya retrosternal diyafragma hernisi de denmektedir. Morgagni hernisi, kadınlarda daha sık görülür [1]. Morgagni açıklığından giren karın içi organlar göğüs boşluğuna herniye olurlar. Herni içerisinde sıklıkla kalın bağırsak ve omentum görülür [1]. Morgagni hernisi tüm diafragma henilerinin %3-4'ünü oluşturur. Çoğunlukla diafragmanın sağ tarafında, %2 oranında bilateral görülür [2]. Bizim hastamızda bilateral Morgagni hernisi görüldü, fıtık kesesinin birinde obstrüksiyon gelişmiş kolon segmenti, diğerinde omentum vardı.

Morgagni hernisine sahip olan hastalar genellikle asemptomatiktir. Herni kesesi içerisindeki organa ve göğüs boşluğunda işgal ettiği yerin büyüklüğüne göre şikayete sebep olur. Semptomlar üst karın ağrısı, bulantı, kusma ve solunum sıkıntısı şeklindedir [3]. Morgagni hernisinde bağırsak tıkanması ve perforasyonu [1], solunum arresti [4] görülebilir. Hastamızda bağırsak tıkanıklığına bağlı karın ağrısı, bulantı, kusma ve solunum sıkıntısı vardı.

Morgagni hernisi konjenital bir defekt olmasına rağmen daha çok yetişkin dönemde teşhis edilir. Tanı için akciğer grafisi, direkt karın grafisi, BT çoğunlukla yeterlidir. Obstrüksiyon geliştiğinde toraks içinde mide ve bağırsaklara ait hava- sıvı seviyeleri görülebilir. Hastamızda da direkt karın grafisinde bağırsak tıkanıklığına ait hava sıvı seviyeleri görüldü.

Morgagni hernisinin ayırıcı tanısında perikardial yağ yastığı, akciğer patolojileri, diafragma tümörleri ve diafragma elevasyonu düşünülmelidir [5].

Morgagni hernisinin tedavisi cerrahidir. Bağırsak tıkanıklığı, perforasyon ya da akut solunum sıkıntısı olduğunda acil ameliyat gerekir. Açık ya da laparaskopik ameliyat yapılabilir. Hastanede kısa kalma süresi ve düşük komplikasyon oranı sebebiyle laparoskopik ameliyatın açık ameliyata üstün olduğu gösterilmiştir [6]. Obstrüksiyon durumunda bağırsakların canlılığını kontrol için açık ameliyat daha avantajlı olabilir [7]. Fıtık defektinin kapatılması için primer sütur veya mesh kullanılabilir. Hastamızda bağırsak tıkanıklığı olduğu ve bilateral fıtık kesesi görüldüğünden açık ameliyat tercih edildi. Fıtık defektleri küçük olduğu ve primer sütur ile gerilimsiz kapandığı için mesh kullanılmadan primer onarıldı.

Sonuç

Sonuç olarak bilateral Morgagni hernisi oldukça nadir görülür. Fıtığın inkarserasyonu acil cerrahi tedavi gerektiren bir durumdur. Obstrüksiyon durumunda abdominal yaklaşım, batın içi organların hasarını değerlendirmek ve gerektiğinde rezeksiyon yapmak açısından kolaylık sağlar.

Çıkar Çakışması ve Finansman Beyanı

Bu çalışmada çıkar çakışması ve finansman destek alındığı beyan edilmemiştir.

Kaynaklar

1. Iso Y, Sawada T, Rokkaku K, Furihata T, Shimoda M, Kita J, et al.A case of symtomatic Morgagni's hernia and a review of Morgagni's hernia in Japan (263 reported cases). Hernia 2006; 10:521-24
2. Hoyos DA. Foramen of Morgagni hernia. In: Shields TW, Locicero III J, Reed CE, Feins RH, eds. General Thoracic Surgery. 7th ed. Philadelphia: Lippincott Williams and Wilkins; 2009: 719-24
3. Akar E. Morgagni Hernili Hastaların Retrospektif Değerlendirilmesi. J Clin Anal Med 2012;3(3):331-3
4. Kılıçgün A, Hasdemir AO, Bozgeyik M, Çakmaz R, Çöl C. Solunum Arrestine Neden Olan Morgagni Hernisi Olgusu. J Clin Anal Med 2011;2(2):52-4
5. Colaoğlu O, Haciyanli M, Soytürk M, Colakoğlu G, Simşek I. Morgagni hernia in an adult: atipical presentetion and diagnostic difficulties. Turk J Gastroenterol 2005;16(2):114-6
6. Horton JD, Hofmann LJ, Hetz SP. Presentetion and management of morgagni hernias in adults: a review of 298 cases. Surg Endosc 2008;22:1413-20
7. Yörük Y, Mamedov R, Köse S, Ekim T. Erişkin Morgagni Hernilerinde Cerrahi Tedavi. Türk Göğüs Kalp Damar Cer Derg 1998;6(6):517-20.

How to cite this article:
Yananlı ZD, Öztürk A, Atalay T, Akıncı ÖF. Bilaterally Incarcerated Morgagni Hernia. J Clin Anal Med 2013;4(suppl 3): 234-6.