A Combination of Persistent Left Superior Vena Cava and Subaortic Discrete Membrane

Persistan Sol Süperior Vena Kava ve Subaortik Diskret Membran Birlikteliği

Persistan Sol Süperior Vena Kava ve Subaortik Diskret Membran / Persistent Left Superior Vena Cava and Subaortic Discrete Membrane

Sait Demirkol[1], Şevket Balta[2], Murat Ünlü[3], Zekeriya Arslan[3], Mustafa Kürklüoğlu[4]
[1]Gülhane Askeri Tıp Akademisi Kardiyoloji Bilim Dalı, Ankara, [2]Beytepe Asker Hastanesi Kardiyoloji Kliniği, Ankara,
[3]Gelibolu Asker Hastanesi Kardiyoloji Kliniği, Çanakkale, [4]Gülhane Askeri Tıp Akademisi Kalp Damar Cerrahisi Bilim Dalı, Ankara, Türkiye

Çalışma 01-04 Mart 2012 tarihinde Antalya'da Maxx Royal Kongre Merkezi'nde 8. Kardiyoloji ve Kardiyovasküler Cerrahide Yenilikler Kongresinde pp-180 sayılı poster olarak sunulmuştur.

Özet

Persistan sol süperior vena kava anomalisi en sık gözlenen konjenital ven anomalisidir. Genel populasyonda %0.5 oranında gözlenir. Persistan sol süperior vena kava anomalisine atrial septal defekt, ventriküler septak defekt, biküspit aorta, aort koartkasyonu ve kor triatriatum gibi kardiyovasküler anormallikler %3-10 oranında eşlik eder. Diskret subaortik membran yetişkinlerde subaortik stenozun nadir nedenleri arasındadır. Aort kapağın altında fibröz veya fibromuskuler yüzük şeklinde oluşan diskret aortik mebran izole olarak görülmesinin yanında konjenital kardiyak anomalilerle birlikte de görülebilir. Biz de ilk kez subaortik diskret membran ile persistan sol süperior vena kava birlikteliğini tanımladık.

Anahtar Kelimeler

Persistan Sol Süperior Vena Kava; Subartik Diskret Membran; Transtorasik Ekokardiyografi

Abstract

A persistent left superior vena cava is the most common congenital anomaly involving the systemic veins. It occurs in approximately 0.5% of the general population and 3% to 10% of patients with other cardiovascular abnormalities including atrial septal defect, ventricular septal defect, bicuspid aortic valve, coarctation of aorta, and cor-triatriatum. A discrete subaortic membrane is a rare cause of subaortic stenosis in adult. It may present as in an isolated form as fibrous or fibromuscular ring below the aortic valve or in association with other congenital anomalies. This is the case of a persistent left vena cava superior associated with a subaortic discrete membrane.

Keywords

Persistent Left Superior Vena Cava; Subaortic Discrete Membrane; Transthoracic Echocardiography

DOI: 10.4328/JCAM.1296 Received: 16.09.2012 Accepted: 07.10.2012 Printed: 01.08.2013 J Clin Anal Med 2013;4(suppl 4): 349-51
Corresponding Author: Şevket Balta, GATF Kardiyoloji Bilim Dalı, Etlik-06018, Ankara, Türkiye.
E-Mail: drsevketb@gmail.com

Giriş

Persistan sol süperior vena kava (PSSVK) sistemik ven anomalilerinin en sık nedenidir. Genel populasyonda %0.3-0.5 oranında görülür ve bu hastaların da %1.5-10'u atrial septal defekt, ventriküler septak defekt, biküspit aorta, aort koartkasyonu ve kor triatriatum gibi diğer konjenital kalp anomalileri ile birliktedir[1]. Persistan sol süperior vena kava izole veya kompleks patolojinin kompenenti olması farklı klinik sonuçlara neden olabilir.

Sol ventrikül çıkım yolunda gradient oluşturan subaortik diskret membran nadir görülen kardiyak anomaliler arasındadır. Subaortik diskret membran sol ventrikül çıkış yolunda darlığa neden olması açısından klinik olarak önem arz etmektedir. Subaortik membran izole olarak veya kompleks anatomik bir defektin komponenti olarak ortaya çıkabilir[2]. Subaortik diskret membran diğer konjenital kalp hastalıklarına %6.5 oranında eşlik etmektedir[3]. Biz burada persistan sol süperior vena kavaya subaortik diskret membranın eşlik ettiği vakayı tanımladık.

Olgu Sunumu

Yirmi dört yaşında erkek hasta kliniğimize çarpıntı ve nefes darlığı şikayeti ile başvurdu. Hastanın özgeçmişinde özellik yoktu. Fizik muayenesinde arteryel tansiyonu 130/80 mmHg, kalp hızı 80/dk ve sağ ikinci interkostal aralıkta 2/6 sistolik üfürüm duyuldu. Rutin kan biyokimyası normal sınırlarda idi. Çekilen istirahat EKG'si normal sinüs ritmindeydi ve patolojik bulgu yoktu. Posterior anterior akciğer grafisinde patoloji saptanmadı. İki boyutlu transtorasik ekokardiyografisinde (2-D TTE) sol ventrikül sistolik fonksiyonları, tüm kalp boşlukları normaldi. 2-D TTE parasternal uzun eksen görüntüde koroner sinüs dilatasyonu ve sol ventrikül çıkış yolunda septumda subaortik membran saptandı (Resim 1A). 2-D TTE apikal dört oda görüntüde CW Dopler ile subaortik bölgede diskret membrana bağlı 30/15 mmHg gradient saptandı (Resim 1B). Koroner sinüs dilatasyonu nedeniyle PSSVK tanısı doğrulamak için 2-D TTE apikal dört oda görüntüsüyle hastaya sol antekubital venden ajite salin enjeksiyonu yapıldı. Ajite salin sonrası sırasıyla koroner sinüs, ardından sağ atrium ve sağ ventrikülde kontrast doluşu gözlendi (Resim 2) ve hastaya persistan sol süperior vena kava tanısı kondu. Bu hastaların ileri yaşlarda subaortik diskret membran nedeniyle ciddi aort darlığına bağlı cerrahi tedavi gerekebilir. Bu hastalarda patoloji bilinmediğinde yapılacak santral venöz girişimler ciddi komplikasyona neden olabilir. Bu nedenle hastaya düzenli ekokardiyografi kontrolleri önerildi. Ayrıca hastaya yapılacak olası santral venöz girişimler öncesi sağlık personelini uyarması önerildi. Biz de klinik önemi nedeniyle bu nadir birlikteliği sunmayı uygun bulduk.

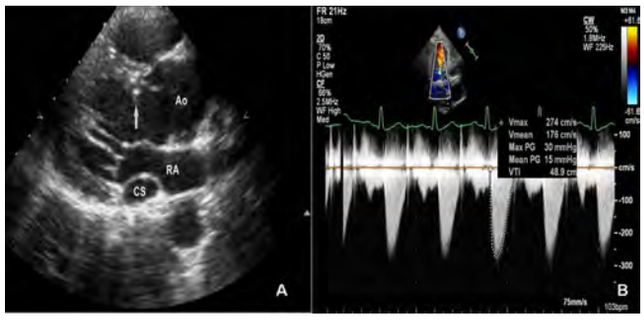

Resim 1. Transtorasik ekokardiyografi parasternal uzun eksen görüntüde koroner sinüs dilatasyonu ve sol ventrikül çıkış yolunda septumda subaortik membran (A) ve apikal dört oda görüntüde CW Dopler ile subaortik bölgede diskret membrana bağlı 30/15 mmHg gradient saptanması(B).

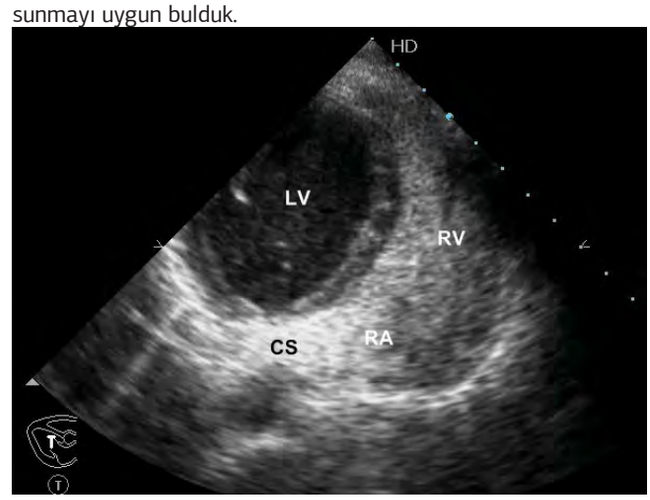

Resim 2. Transtorasik ekokardiyografide apikal dört oda görüntüsüyle hastaya sol antekubital venden ajite salin enjeksiyonu sonrası sırasıyla koroner sinüs, ardından sağ atrium ve sağ ventrikülde kontrast doluşunun gözlenmesi.

Tartışma

Persistan sol süperior vena kava genellikle başka nedenle yapılan tetkikler esnasında tesadüfen saptanır. PSSVK %90 oranında sağ atriuma koroner sinüs aracılığı ile bağlanırken, %10 hastada direkt sol atriuma açılır[1]. PSSVK embriyolojik hayatta sol anterior kardinal venin proksimal parçasının gerilememesi sonucunda sol superior vena kava direk olarak koroner sinüse açılır. Artan venöz dönüşe bağlı olarak koroner sinüs zamanla dilate olur.

PSSVK asemptomatik bir patoloji olmasına rağmen, kalıcı kateter ve kalp pili amacıyla venöz girişim yapılacak hastalarda anatomik varyasyondan dolayı klinik önem arz etmektedir [4]. Çünkü bu hastalarda patoloji önceden bilinmediğinden yapılacak girişime bağlı olarak ciddi komplikasyonlar gelişebilir.

PSSVK'ya atrial septal defekt, ventriküler septal defekt, kor triatriatum, biküspit aorta ve aort koartkasyonu gibi birçok kardiyak anomali eşlik etmektedir. Biz burada PSSVK'ya nadiren eşlik eden diskret subaortik membran birlikteliğini tanımladık. Diskret subaortik membran yetişkinlerde subaortik stenozun nadir nedenleri arasındadır. Bu patoloji aort kapağın hemen altında fibröz veya fibromusküler ring şeklinde izole olabileceği gibi, diğer konjenital anomalilere de eşlik edebilir[3].

Subaortik diskret membran sadece subartik alanı etkilemekle kalmaz aynı zamanda oluşturduğu akım türbülansıyla komşu kapakçıklarda anotomik bozukluklara neden olabilir. Bunun sonucu olarak aort kapak yetmezliği veya darlığı, sol ventrikül fonksiyonlarında azalma ve infektif endokardite neden olabilir [2]. Bu hastalarda subaortik membran bağlı aort kapak darlığında zamanla artış olabilir. Bu durum kendini klinik olarak efor kapasitesinde azalma, nefes darlığı, aşırı yorgunluk ve çarpıntı yakınması ile gösterir[5]. Ayrıca hastalarda ani hemodinamik bozukluklar ve ateş yüksekliği gibi semptomlar akla enfektif endokardit olasılığını getirmelidir.

Bizim vakamızda subaortik diskret membrana bağlı hafif derece aort kapak üzerinde gradiyent vardı. Hastanın şikayetleri her ne kadar aort kapak darlığına bağlı şikayetlere benzese de; akciğer grafisinin normal olmasının yanında ekokardiyografik olarak da hafif derecede aort darlığı saptanması hastanın şikayet-

lerinin kardiyak nedene bağlı olmadığını tespit etmemizde yardımcı oldu. Bu nedenle hastaya bu şartlarda ek tedavi düşünülmedi ve rutin ekokardiyografik kontroller önerildi. Bu bağlamda, bu tür hastaların erken yaşlarda tespit edilip gerektiğinde tedavi edilmeleri ileride oluşacak geriye dönüşümsüz patolojilerin oluşumuna engel olur. Aortik odakta sistolik üfürüm tespit edilen genç hastalar mutlaka ekokardiyografi ile subaortik membran açısından değerlendirilmelidir.

Çıkar Çakışması ve Finansman Beyanı

Bu çalışmada çıkar çakışması ve finansman destek alındığı beyan edilmemiştir.

Kaynaklar

1. Biffi M, Boriani G, Frabetti L, Bronzetti G, Branzi A. No Left superior vena cava persistence in patients undergoing pacemaker or cardioverter-defibrillator implantation: a 10-year experience. Chest. 2001;120(1):139–44.
2. Valeske K, Huber C, Mueller M, Böning A, Hijjeh N, Schranz D, et al. The dilemma of subaortic stenosis--a single center experience of 15 years with a review of the literature. The Thoracic and cardiovascular surgeon. 2011;59(5):293–7.
3. Kelly DT, Wulfsberc E, Rowe RD. Discrete Subaortic Stenosis. Circulation. 1972;46:309–22.
4. Ganjehei L, Barekatain A, Razavi M, Massumi A, Rasekh A. Biventricular intracardiac device implanted in a patient with persistent left superior vena cava. Texas Heart Institute journal. 2012;39(4):586–7.
5. Butany J, Vaideeswar P, David TE. Discrete subaortic membranes in adults--a clinicopathological analysis. Cardiovascular pathology : the official journal of the Society for Cardiovascular Pathology. 2009;18(4):236–42.

How to cite this article:
Demirkol S, Balta Ş, Ünlü M, Arslan Z, Kürklüoğlu M. A Combination of Persistent Left Superior Vena Cava and Subaortic Discrete Membrane. J Clin Anal Med 2013;4(suppl 4): 349-51.