Intravenous Immunoglobulin Treatment in the Management of Myasthenic Crisis: Case Report

Myastenik Kriz Yönetiminde İntravenöz İmmunoglobulin Tedavisi: Olgu Sunumu

Myastenik Kriz Yönetimi / The Management of Myasthenic Crisis

Ebru Salman[1], Fahri Yetişir[2], Banu Yürekli[3], Alper Bozkurt[4], Mehmet Kılıç[5]
[1]Atatürk Eğitim ve Araştırma Hastanesi, Anesteziyoloji ve Reanimasyon Kliniği, Ankara, [2]Atatürk Hastanesi Genel Cerrahi Kliniği,Ankara,
[3]Bozyaka Eğitim ve Araştırma Hastanesi, Endokrinoloji, İzmir, [4]Etlik İhtisas Hastanesi Radyoloji Kliniği, Ankara,
[5]Yıldırım Beyazıt Üniversitesi, Genel Cerrrahi Kliniği, Ankara, Türkiye

Özet

Myastenia gravis primer olarak postsinaptik bileşkeyi etkileyen otoimmün bir hastalıktır. İstemli kaslarda kuvvet kaybı ve kolay yorulmayla karakterizedir. Akut ataklar solunum yetmezliği ve yutkunma güçlüğüyle hayatı tehdit edebilir. Bundan 4-5 ay önce halsizlik ve yorgunluk şikayetleri başlayan 24 yaşında erkek hasta nefes almada ve yutkunmada güçlüğün artması üzerine yoğun bakıma alındı. Pnömoni tespit edilen hasta, ileri tetkiklerinde myastenia gravis tanısı aldı. İntravenöz İmmunoglobilin (IVIG) tedavisi için merkezimize kabul edilen hasta 28 günlük yoğun bakım takibinden sonra timektomi için dış bir merkeze yönlendirildi. Bu olgu sunumunda, pnömoni ve solunum yetmezliği ile yoğun bakıma kabulü sonrasında myastenia gravis tanısı alan bir hastanın yoğun bakım yönetimi, myastenik krizi tetikleyen faktörler ve akut atak tedavisi tartışılmıştır.

Anahtar Kelimeler

Myastenia Gravis; Pnömoni; İmmunoglobulin

Abstract

Myasthenia gravis is an autoimmune disease affecting primarily postsynaptic junction. It is characterized by the weakness and fatigability of voluntary muscles. Acute exacerbations may be life- threatening because of respiratory failure or swallowing difficulties. A 24 year old male patient who had weakness and tiredness for about 4-5 months, was admitted to the intensive care with respiratory failure and difficulty in swallowing. Myasthenia gravis was diagnosed with future investigations.The patient who was admitted to our hospital for IVIG treatment stayed 28 days in Intensive-care unit (ICU) and patient was transferred for thymectomy to another medical center. In this case, the management of a patient who was diagnosed as myasthenia gravis after admission to ICU, with respiratory failure and pnemonia, factors affecting myasthenic crisis and acute attack treatment were discussed.

Keywords

Myasthenia Gravis; Pneumonia; Immunoglobulin

DOI: 10.4328/JCAM.1299 Received: 18.09.2012 Accepted: 08.10.2012 Printed: 01.08.2013 J Clin Anal Med 2013;4(suppl 4): 352-4
Corresponding Author: Fahri Yetişir, Mustafa Kemal Mah. 2157. Sok. No:11/8 Çankaya, Ankara, Türkiye.
T.: +90 3123210082 GSM: +905362974888 E-Mail: drfahriyetisir@hotmail.com

Giriş

Myastenia gravis (MG) primer olarak postsinaptik bileşkeyi etkileyen otoimmün bir hastalıktır. Hastaların %85-90'ında Ig G asetilkolin reseptör antikorları bulunur (Anti-AchR) [1]. Egzersizle artan kuvvet kaybı ve kolay yorulma ile kendini gösterir. Hastalığın insidansı 1/300.000'dir ve genç kadınlarla, yaşlı erkeklerde sık görülür [2]. Solunum yetmezliği ve yutkunma güçlüğü hayatı tehdit edebilir. Myastenia gravisli olguların akut atak tedavisinde, kortikosteroidlerin, immün sistemi baskılayan ajanların, plazmaferezin ve intravenöz immünoglobulin tedavisinin yeri vardır [2]. Antikolinesterazların tedaviye eklenmesi önerilmektedir. Tedavi hem sinir-kas kavşağı hem de immün sistemdeki fonksiyon bozukluğuna yönelik olmalıdır.

Bu olgu sunumunda pnömoni ve solunum yetmezliğiyle yoğun bakıma kabulü sonrasında myastenia gravis tanısı alan bir hastanın yoğun bakım yönetimi ele alınmıştır.

Olgu Sunumu

Yirmidört yaşında erkek hastanın 4-5 ay kadar önce gelişen güçsüzlük şikayeti mevcutmuş. Son iki hafta içinde gelişen nefes almada ve yutkunma da güçlüğü olan hasta solunum sıkıntısının giderek artmasıyla dış merkeze başvurmuş. Dış merkezde yapılan incelemede, tam kan sayımında beyaz küre: 22.800 ve nötrofil: 82.3% nötrofil hakimiyeti gözlenmiş. Genel durumu kötüleşen ve bilinç bulanıklığı gelişen ve arteriyel kan gazında pH:7.198, pCO2:85.5, pO2:22 olan hasta entübe edilmiş. Çekilen toraks tomografisinde sağ akciğer alt lobda peribronşiyal kalınlaşma ve yer yer retikulonodüler görünüm tespit edilmiş.(Resim 1) Ön mediastende yaklaşık 2 cm çapında içerisinde mili-

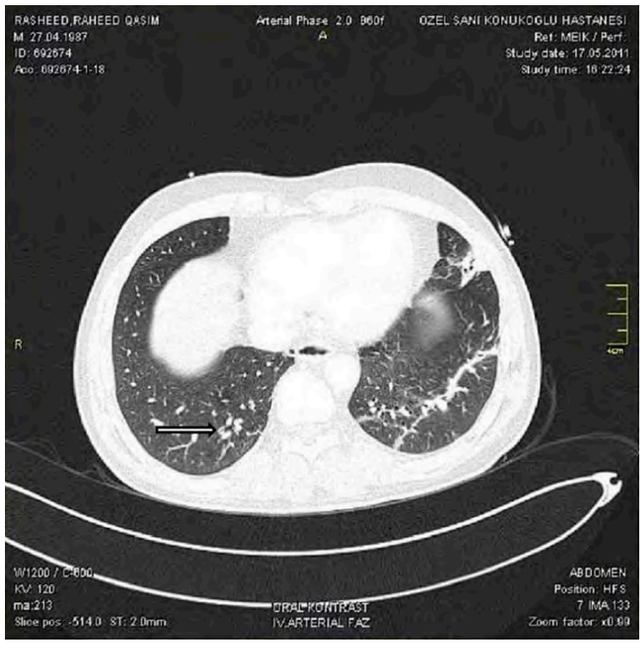

Resim 1. Sağ akciğer alt lobda peribronşiyel kalınlaşma ve retikulonoduler görünümde artış (ok ile işaretlenmiş bölge)

metrik 1-2 adet kalsifikasyon bulunan ve muhtemelen timusa ait yumuşak doku dansitesinin mevcut olduğu gözlenmiş.(Resim 2) Kranial BT, üst abdomen BT, alt abdomen BT, Kraniyel MR ve servikal MR görüntülemeleri normal olan hastaya pnömoni tanısı konularak, meropenem 3x1gr. ve vankomisin 1x1gr. tedavisi başlanmış. CRP 'si 141 olan hastada, SIMV modunda mekanik ventilatör desteği altında antibiyotik tedavisine devam edil-

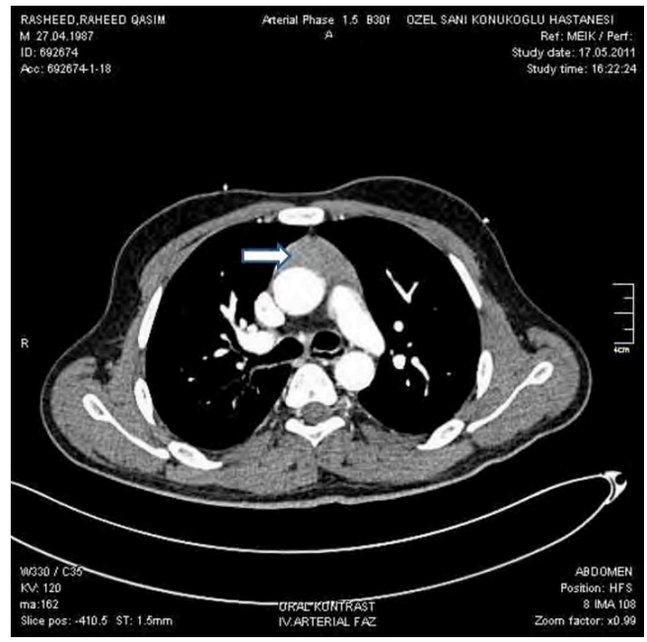

Resim 2. Ön mediastende 2 cm çapında, içinde milimetrik kalsifikasyonlar bulunan timus dokusu(okla işaretlenmiş).

miş. Antibiyoterapinin 6. gününde lökositozu ve CRP'si gerileyen hastanın Akciğer grafisinde infiltrasyon izlenmemiş. Ancak kas güçsüzlüğü ve solunum sıkıntısı devam eden hasta nörolojiye devredilmiş. Yapılan EMG'sinde ileti hızları normal bulunmuş. Myasthenia gravis olduğu düşünülen hastaya pridostigmin tedavisi (3x2) başlanmış. Prednol puşe (250 mg) tedavisinin ardından, prednol dozu 1 mg.kg-1 'a geçilerek plazmaferez yapılması ya da IVIG tedavisi almak üzere hastanemize nakledildi.

Yoğun bakımımıza kabulünde hastanın genel durumu orta, bilinci açık, koopere ve entübeydi. Yapılan nörolojik muayenesinde üst ve alt ekstremite proksimalinde, sırasıyla -3/5 ve -2/5 güçsüzlük mevcuttu. Yoğun bakım ünitesine kabulünde hastanın rutin tetkikleri ve kan, idrar derin trakeal aspirat kültür örnekleri gönderildi. Nöroloji bölümüyle konsulte edilen hastaya pridostigmin tablet 6x1 başlanmasına, hastanemizde plazmaferez yapılamadığından, IVIG tedavisinin düzenlenmesine karar verildi. Hastadan asetilkolin reseptör antikoru gönderildi. Asetilkolin reseptör antikoru düzeyi 150 nm.L-1 olarak geldi Pnömoni tedavisi İnfeksiyon Hastalıkları Kliniği ile konsulte edildi. Kas sinir kavşağını etkileyebileceğinden, vankomisin tedavisi kesilerek, tedaviye meropenem 3x1 ile devam edilmesi uygun görüldü. IVIG tedavisi başlanabilmesi için, Ig A düzeyi görüldü. Düzeyi normal sınırlardaydı. IVIG tedavisi yönünden Kardiyoloji ve Dahiliye bölümlerinden konsultasyon istendi. EKG'si ve yatak başı EKO'sunda sistolik fonksiyonları normal olan hasta, kardiyak açıdan stabil olarak değerlendirildi. Hastaya IVIG 0.4 mg.kg.gün-1 başlandı. Yoğun bakımda iki kür halinde 5 er gün IVIG tedavisi alan hasta, serviste de 1 kür daha IVIG tedavisi aldı. Hastanın böbrek fonksiyonlarında ve idrar çıkışı takibinde sorun yaşanmadı. Hastanın kan basıncı radyal arterden, invaziv olarak izlendi. Derin trakeal aspirat kültüründe stafilokok lentus üremesi üzerine hastaya teikoplanin tedavisi başlandı. Hastaya yoğun bakıma yatışının 18. gününde trakeostomi açıldı. Birinci kür IVIG tedavisi sonrasında 1 kez ve ikinci kür tedaviden sonra 2 kez ekstübe edilen hastamız yüksek doz Iv-Ig tedavisine rağmen 1. ve 2. kür uygulamadan sonra kas güçsüzlüğünde tekrar artış olması üzerine ekstü-

basyonlarından 24 saat kadar sonra, reentübe edildi. Ventilatör takibine SIMV+PS modunda PS:10 mbar, Tidal volum(TV):6 ml/kg,frekans(f):12/dak, FiO2:0.5 PEEP:5mbar ile başlandı. Hasta ekstübasyon kriterlerini karşıladığında ekstübe edildi. Ancak ekstübasyonundan 24 saat kadar sonra kas güçsüzlüğü artan hastanın reentübasyonu gerekti. Yoğun bakımımıza kabulünün 25. gününde mekanik ventilatörden ayrılan ve pnömoni tedavisi tamamlanan hasta, yoğun bakımımıza yatışının 28.gününde servise nakledildi. Hasta timektomi için bir başka merkeze yönlendirilerek taburcu edildi.

Tartışma

Myastenia gravis istemli kaslarda zayıflık ve kolay yorulmayla karakterize otoimmün bir hastalıktır. Jeneralize olguların %90'ında nikotinik asetilkolin reseptörlerine karşı gelişen Ig G ototantikorları mevcuttur [3]. Akut myastenik krizler yutkunma ve solunum güçlüğü nedeniyle hayatı tehdit edebilir. Bulbar ve respiratuar kasların güçsüzlüğüne bağlı olarak gelişen solunum yetmezliği ve trakeal sekresyonların olası aspirasyonu sonrası gelişen pnömoni hastamızda altta yatan myastenia gravisi tetikleyerek, myastenik kriz gelişimine yol açmış olabilir [4]. Myastenik olguların akut tedavisine başlamadan önce krizin myastenik ya da kolinerjik kökenli olduğunun ayrımı yapılmalıdır [5]. Bizim olgumuzda, hasta pnömoni teşhisiyle yoğun bakım ünitesine kabulünden sonra myastenia gravis tanısı aldığından prostigmin testine gerek duyulmadı.

Myastenia gravisli olgularda kardiyak sorunlar, enfeksiyon, yüksek doz kortikosteroid kullanımı veya steroidin ani kesilmesi myastenik krizi tetikleyebilir [3]. Myastenia gravisli olgularda, kas-sinir kavşağını etkilediği bilinen aminoglikozid, makrolid, ve florokinolon grubu antibiyotiklerin myastenik krizi tetikleyebileceği bilinmektedir. Gentamisin, tobramisin ve amikasin asetilkolinin presinaptik salınımını etkiler [6]. Eritromisin nöromuskuler iletiyi presinaptik yolak üzerinden etkileyerek, myastenik krizi tetikleyebilir. Azitromisin ve telitromisin kullanımına bağlı tetiklenen myastenik ataklar bildirilmiştir [6]. Bizim olgumuzda da pnömoni tedavisi için meropenem ve vankomisin tedavisi başlanmıştı. Bu antibiyoterapi kombinasyonu varolan myasteni atağını daha da artırmış olabilir.

Kortikosteroidler imünsupresif etkilerinden dolayı myastenia gravisin tedavisinde etkili olmalarına rağmen, iyonik kanallar aracılığıyla asetilkolin reseptörünü bloke eder ve kas kontraktilitesini olumsuz yönde etkileyebilir [7].

Myastenik kriz tedavisinde, IVIG ile ya da plazmaferezle dolaşımdaki antikorların temizlenmesi, immün supresif tedaviyle AchR karşı gelişen otoantikorların sentezinin baskılanması önerilmektedir. Bu olguda myastenik kriz tedavisinde kortikosteroid ve IVIG kombinasyonu tercih edilmiştir. Plazmaferez ve immunadsorpsiyon ile plazmaferez IVIG tedavisine alternatif yöntemlerdir. Özellikle, imunadsorpsiyon plazmaferez yöntemiyle AchR antikorları, replasman sıvısına ihtiyaç duyulmadan seçici olarak absorbe edilmektedir [3]. Klasik plazmaferez yönteminde ise, santral venöz kateter kullanımına ve replasman sıvısı olarak verilen kolloidlerin kullanımına bağlı riskler söz konusudur [8].

İntravenöz immünoglobulin tedavisinin etkinliği ilk olarak idiopatik trombositopenik purpurada (ITP) gösterilmiştir. Myastenia gravisin akut atak tedavisinde intravenöz immunoglobulin 1984'ten beri kullanılmaktadır [2]. İntravenöz immunoglobulinin 5 gün 0.4-1 mg.kg-1 dozda immün yanıtı modüle ederek etkili olabileceği belirtilmektedir [2]. IVIG'nin AchR bağlanmak için kompetisyonu, Fc reseptör pozitif inflamatuar hücrelerin motor son plağa bağlanmasını engellenmesi olası etki mekanizmalarıdır. MG 'de klinik düzelme AchR'e karşı gelişen otoantikor düzeyindeki azalmayla korele değildir [3].

IVIG tedavisiyle gelişebilecek yan etkiler, ateş, baş ağrısı, bulantı, alerjik reaksiyonlar, akut böbrek yetmezliği, aseptik menenjittir. Tedavinin maliyeti plazmafereze göre oldukça yüksektir [2]. Bizim hastamızda tedavi süresince, baş ağrısı dışında bir yan etki gelişmedi.

Myastenik krizle yoğun bakım ünitesine kabul edilen hastaların tedavisinde solunum parametrelerinin dikkatle izlenmesi ve gelişen komplikasyonlara uygun destek tedavi önceliklidir. Myastenik krizli olgularda, IVIG ve kortikosteroid tedavisi hayatı tehdit eden solunum yetmezliği ve yutma güçlüğünün ortadan kaldırılmasında tercih edilebilecek, etkin bir yöntemdir.

Sonuç olarak, IVIG tedavisi altında hastaların ekstübasyon kriterlerini karşılamasına rağmen kas güçsüzlüğünün tekrarlayabileceği akılda tutulmalıdır. Hastaların yoğun bakımda yatış süresinin kısalması ve trakeostomiye gidişin engellenmesinde, plazmaferez veya Ivlg ile birlikte uygun immün supresif ajanın kombinasyonuyla yapılacak ileri randomize kontrollü çalışmalar yol gösterici olacaktır.

Çıkar Çakışması ve Finansman Beyanı

Bu çalışmada çıkar çakışması ve finansman destek alındığı beyan edilmemiştir.

Kaynaklar

1.Chieza J.T, Fleming I, Parry N, Skelton V.A.Maternal myasthenia gravis complicated by fetal arthrogryposis multiplex congenita.Int J Obstet Anesth 2011;20(1):79-82.

2.Gajdos P, Chevret S, Toyka KV.Intavenous immunoglobulin for myasthenia gravis. The Cochrane Collaboration (Rev.)2008;23(1):CD002277.

3.Yosunkaya A, Çelik JB, Tuncer S, Topal A, Ökesli S. Myastenia Gravis ve İmunuadsorpsiyon Plazmaferez.(Olgu Sunumu) T Klin Tıp Bilimleri 2002;22:578-82.

4.Scherer K, Bedlack R.S, Simel DL,MHS.Does this patient have myasthenia gravis?JAMA 2005;293(15):1906-15.

5.Kothari J.M, DO.Studies in myasthenia gravis :Review of a twenty year old experience in over 1200 patients.JAOA 2004;(9):377-84.

6.Gunduz A, Turedi S, Kalkan A,Nuhoğlu I. Levofloxacin induced myasthenia crisis. Emerg Med J 2006;23(8):662.

7.Miller RG, Milner –Brown HS, Mirka A. Prednison induced worsenning of neuromuscular function in myasthenia gravis.Neurology 1986;36(5):729-32.

8.Hirayama K.Apheresis for neuromuscular disesases.Jpn J Apheresis.1995;14(1):4-7.

How to cite this article:

Salman E, Yetişir F, Yürekli B, Bozkurt A, Kılıç M. Intravenous Immunoglobulin Treatment in the Management of Myasthenic Crisis: Case Report. J Clin Anal Med 2013;4(suppl 4): 352-4.