A Rare Hepatic Tumor; Hepatic Epithelioid Hemangioendothelioma

Nadir Bir Karaciğer Tümörü; Hepatik Epitelioid Hemanjioendotelyoma

Hepatik Epitelioid Hemanjioendotelyoma / Hepatic Epithelioid Hemangioendothelioma

Elif Ülker Akyıldız[1], Şaduman Balaban Adım[1], Özlem Saraydaroğlu[1], Ekrem Kaya[2], Gürsel Savcı[3]
[1]Patoloji Anabilim Dalı, [2]Genel Cerrahi Anabilim Dalı, [3]Radyoloji Anabilim Dalı,
Uludağ Üniversitesi Tıp Fakültesi, Bursa, Türkiye

Özet

Karaciğerin primer sarkomları tüm karaciğer tümörlerinin %1'ini oluşturur. Bu sarkomların önde gelen iki histolojik tipi hepatik epiteloid hemanjioendotelyoma ve anjiosarkomdur. Epitelioid hemanjioendotelyoma vasküler orijinli bir tümör olup yumuşak dokuyu ve organları tutar. Karaciğerin primer epiteloid hemanjioendotelyoması ilk kez 1984 yılında Ishak tarafından tanımlanmıştır ve insidansı 1/100.000 dir. Çalışmamaızda patoloji departmanına kolanjiosellüler karsinom öntanısı ile gönderilen ve primer hepatik epiteloid hemanjioendotelyoma tanısı alan 68 yaşındaki kadın hasta literatür eşliğinde sunulmuştur.

Anahtar Kelimeler

Karaciğer; Sarkoma; Epiteloid Hemanjioendotelyoma

Abstract

Primary sarcomas of the liver account for about 1% of all liver tumors. Two basic histological forms of these sarcomas are hepatic epithelioid hemangioendothelioma and angiosarcoma. Epithelioid hemangioendothelioma is a tumor of vascular origin that involves soft tissues and organs. Primary epithelioid hemangioendothelioma of the liver was first described by Ishak in 1984 and has an incidence of 1/100,000. We present a 68-year-old female case referred to the pathology department with an initial diagnosis of cholangiocellular carcinoma and diagnosed with primary hepatic epithelioid hemangioendothelioma with review of the literature.

Keywords

Liver; Sarcoma; Epithelioid Hemangioendothelioma

DOI: 10.4328/JCAM.2257 Received: 10.01.2014 Accepted: 02.03.2014 Printed: 01.08.2013 J Clin Anal Med 2013;4(suppl 4): 355-7
Corresponding Author: Elif Ulker Akyildiz, Uludağ Üniversitesi Tıp Fakültesi, Patoloji Anabilim Dalı, Gorukle, Bursa, Türkiye.
T.: +90 2242950000 F.: +90 2242950099 E-Mail: ulker33@yahoo.com

Giriş

Karaciğerin primer sarkomları nadir görülmekte ve tüm karaciğer tümörlerinin yaklaşık %1'ini oluşturmaktadır. Bu sarkomların iki temel histolojik formu hepatik epiteloid hemanjioendotelyoma (HEH) ve anjiosarkomdur [1]. Epiteloid hemanjioendotelyoma, yumuşak doku ve organları tutan damar kaynaklı bir tümördür [2]. İlk kez 1982 yılında Weiss ve Enzinger tarafından yumuşak dokunun endotelyal orijinli tümörü olarak tarif edilmiştir [3]. Karaciğerin primer epiteloid hemanjioendotelyoması ise ilk kez 1984 yılında İshak tarafından tariflenmiş bir tümör olup insidansı 1/100.000 olarak bildirilmektedir [4].

Bu çalışmada kolanjiosellüler karsinom ön tanısı ile patolojiye gönderilen ve primer HEH tanısı alan 68 yaşındaki kadın olgu literatür eşliğinde sunulmuştur.

Olgu Sunumu

Beş yıldır diabetes mellitus tanısı ile izlenmekte olan 68 yaşındaki kadın hasta karın ağrısı şikayeti ile hastanemizin gastroenteroloji bölümüne başvurmuştur. Yapılan abdominopelvik bilgisayarlı tomografide karaciğer sol lob medio-lateral segment bileşkesinde (falsiform ligaman trasesinde) 22 mm çaplı hipodens yapıda solid kitle lezyonu saptanmıştır (Resim 1). Radyolo-

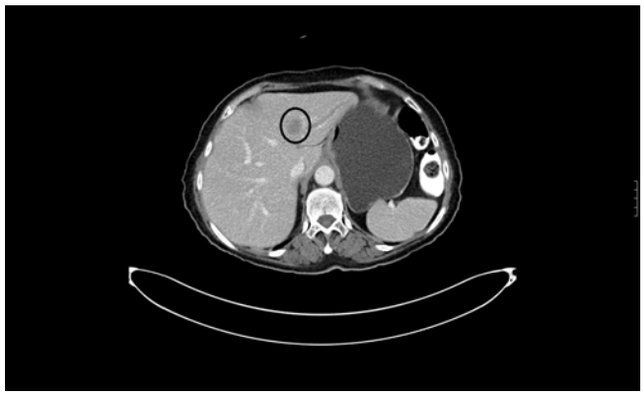

Resim 1. Abdominopelvik bilgisayarlı tomografide karaciğer sol lobda hipodens yapıda solid kitle lezyonu

jik ön tanı intrahepatik yerleşimli kolanjiosellüler karsinom olarak raporlanmıştır. Preoperatif CEA (karsinoembriyonik antijen) ve AFP (alfa fetoprotein) düzeyleri normal sınırlarda olup sırası ile 1.89 ng/ml ve 1.23 ng/ml ölçülmüştür. Kolanjiosellüler karsinom ön tanısı ile operasyona alınan hastaya intraoperatif ultrasonografi (USG) yapılmış, sol lobda önceden tespit edilen kitleye ek olarak segment 8'de metastaz olarak yorumlanan 2 cm çaplı bir kitle daha saptanmıştır. Bunun üzerine sol lateral segmentektomi yanısıra segment 8'den kitle eksizyonu ve kolesistektomi uygulanmıştır. Cerrahi sonrası günlük dren debisi ilk gün 225 cc, ikinci gün 200 cc olup kanamalıdır. Karvezide tablet 150/2.5 mg 1x1 oral, Novalgin ampul 4x1 g intravenöz ve Aldolan ampul 100 mg 2x1 intramuskuler verilmiştir. 5. günde dren çekilerek hasta sorunsuz olarak taburcu edilmiştir. En son kontrolü operasyon sonrası 4. ayda yapılan hastada nüks ya da metastaz saptanmamıştır.

Patoloji Anabilim Dalı'na gönderilen 15x14x4 cm ölçüde karaciğer segmentektomi materyalinin makroskopik incelemesinde 1.7x1.5 cm ölçüde, kahverenkli, solid görünümlü tümöral lezyon saptanmıştır. Ayrıca yollanan segment 8'e ait 3x2.5x2 cm ölçüde karaciğer rezeksiyon materyalinin makroskopik incelemesinde 1.5x1.1 cm ölçüde gri beyaz renkte kalsifiye nodül görülmüştür. Kolesistektomi materyalinin incelemesinde makroskopik özellik saptanmamıştır.

Histopatolojik incelemede; segmentektomi ve metastaz kaydı ile gönderilen her iki dokuya ait mikroskopik kesitlerde kalsifiye, hyalinize sklerotik stroma içinde hafif pleomorfizm gösteren, intrasitoplazmik lümene sahip tümör hücrelerinin tek tek ya da küçük kapiller damarlar oluşturacak şekilde prolifere oldukları görülmüştür (Resim 2). Rezeksiyon materyallerinde cer-

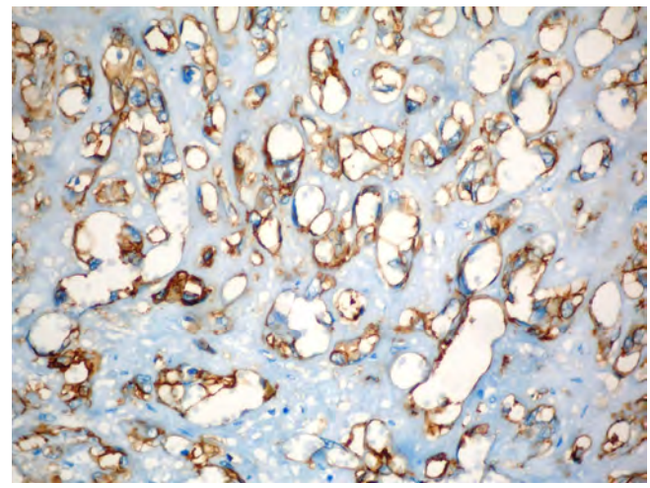

Resim 2. Kalsifiye, hyalinize sklerotik stroma içinde intrasitoplazmik lümene sahip tümör hücreleri (Hematoksilen –Eosine , x200).

rahi sınırlar intakt olarak değerlendirilmiştir. Epiteloid karakterdeki hücresel morfoloji nedeniyle patolojik olarak özellikle sklerozan tipte primer kolanjiokarsinoma , metastatik adenokarsinoma ekarte edilmeye çalışılmıştır. Damardan zengin yapısı, intrasitoplazmik lümen formasyonları nedeniyle de HEH başta olmak üzere sklerozan hemanjioma ve anjiosarkoma ayırıcı tanıya alınarak immünohistokimyasal inceleme yapılmıştır. Yapılan immünohistokimyasal boyamalarda tümör hücrelerinde CD31 pozitifliği saptanmıştır (Resim 2). CK7, CK20, TTF-1, Hepar, CA19.9 ve CK19 ile boyanma izlenmemiştir. Tümöral hücrelerde mitotik aktivite izlenmezken Ki 67 proliferasyon indeksi çok düşük bulunmuştur. Saptanan makroskopik, mikroskopik bulgular ve eşlik eden CD31 pozitifliği nedeni ile olgu HEH olarak tanı almıştır.

Tartışma

Epiteloid hemanjioendotelyoma yumuşak doku, akciğer, karaciğer, kalp, beyin, tükrük bezi gibi birçok yerde gelişebilen bir tümördür [4]. Karaciğer kaynaklı hemanjioendotelyoma genellikle erişkin kadınlarda izlenen, nadir görülen düşük dereceli malign bir neoplazmdır [5]. Ortalama görülme yaşı 41.7 olup erkek/kadın oranını 2/3 olarak bildirilmektedir. HEH'in presentasyonu spesifik değildir, klinik belirtiler oldukça değişkendir. En sık izlenen şikayet ya da bulgular karın ağrısı (%48.6), hepatomegali (%20.4), kilo kaybıdır (%15.6) [2,6]. Bizim olgumuz karın ağrısı şikayeti ile hastaneye başvurmuştur. HEH'in etiyolojisi bilinmemektedir ancak patogenezde karaciğere travma, oral kontraseptifler, vinil klorid, torotrast, primer bilier siroz, hepatit B virüsü üzerinde durulmaktadır [7,8].

HEH genellikle karaciğerin periferinde yerleşen multipl lezyonlar şeklinde kendini gösterir ancak bazen bir lobda yerleşmiş unifokal bir tümör şeklinde de saptanabilir. Her iki karaciğer lobun-

da multipl nodüller görüntüleme yöntemlerinde metastatik tümör nodülleri şeklinde yanlış tanı alabilmektedir. Tanıda görüntüleme yöntemleri önemli olmakla birlikte bulgular spesifik değildir [5]. Ultrasonografide en sık olarak multipl hipoekoik lezyonlar saptanır [9]. Bilgisayarlı tomografide genelde periferde yerleşmiş ve kapsül retraksiyonuna neden olan düşük dansiteli patern gösteren multipl kitleler şeklinde izlenir [6]. Karabıçak ve ark. preoperatif görüntüleme yöntemleri ile karaciğerde 5 adet kitle saptanan ancak intraoperatif USG ile kitle sayısının 10 olduğu tespit edilen bir olgu sunmuşlar ve tümöral kitlelerin sayısını saptamak için intraoperatif USG'nin daha güvenilir olduğunu vurgulamışlardır [10]. Bizim olgumuzda da intraoperatif USG kullanılmış ve ikinci bir tümör alanı saptanmıştır.

HEH'in kesin tanısının konması için morfolojik inceleme ve immünhistokimyasal çalışma gereklidir. Mikroskopik incelemede fibromiksoid stroma içinde epiteloid hücreler ve iğsi dendritik hücrelerden oluşan tümör izlenir [4,5]. Epiteloid hücreler, geniş eosinofilik sitoplazmalı, veziküler çekirdekli, intrasitoplazmik lümenlere sahip hücreler olup bu lümenlerin içinde eritrositlerin varlığı dikkati çeker. Bu hücreler vasküler endotelyal kökenli olduğundan Faktör VIII ilişkili antijen ile veya diğer endotelyal işaretleyiciler olan CD31, CD34 ile pozitif boyanma gösterirler. İğsi şekilli dendritik hücrelerde CD31 ve CD34 ile boyanma izlenmez [7]. Ultrastrüktürel incelemede bu hücrelerde iyi gelişmiş bazal lamina, pinositik veziküller, Wiebel-Palade cisimcikleri gösterilebilir [11]. Ayrıca intermedier hücre denen epiteloid ve dendritik hücreler arasına saçılmış hücreler tarif edilmiştir [4,5]. Zamanla tümörün ortası sklerotik hale gelir. Tümörün periferinde tümör hücreleri sinüzoidleri, terminal hepatik venülleri, portal ven dallarını invaze edebilir [5,8].

HEH klinik gidişi tahmin edilemeyen bir tümördür. Yaşam süresi birkaç ay ile yıllar arasında değişmektedir. Yapılan çalışmalarda ilk haftalar içinde kaybedilen olgular yanında 27 yıldır hastalıksız yaşayan olgular da bildirilmiştir [2,5]. Ishak ve ark.nın sunduğu seride metastaz oranı %27 olarak bulunmasına rağmen diğer hepatik malignitelerle karşılaştırıldığında daha ılımlı prognoza sahip olduğu düşünülmüştür [2]. Olgumuzun cerrahiden 4 ay sonra yapılan son kontrolünde nüks ya da metastaz saptanmamıştır.

HEH' de en çok kabul gören tedavi metodu rezeksiyon ve transplantasyon olmakla birlikte çok nadir görülen ve klinik gidişi öngörülemeyen bir tümör olduğu için henüz kabul edilen kesin bir tedavi protokolü yoktur, ayrıca öne sürülen tedavi metodlarının etkinliğini bilmek ya da birbirleri ile kıyaslayabilmek günümüzde mümkün değildir. Rezeksiyon ve transplantasyonun yanı sıra kemoterapi, radyoterapi , immünoterapi de uygulanabilmektedir. Lokalize lezyonlarda lobektomi kabul gören bir tedavi yöntemidir. Karaciğer rezeksiyonu sonuçlarının iyi olduğu 1 yıl yaşam oranının %100, 5 yıl yaşam oranının %75 olduğu bildirilmektedir [6]. Olgumuzda tümör segmentektomi ile çıkarılmış, ek tedavi verilmemiştir. Karaciğer transplantasyonu sonuçları da cesaret vericidir. Ellidokuz hastayı kapsayan bir çalışmada 5 ve 10 yıl yaşam oranı sırası ile %83 ve %74 olarak saptanmıştır [12]. Lenf noduna metastaz varlığı ya da uzak metastaz varlığı karaciğer transplantasyonu sonrası yaşam süresini azaltmamaktadır, bu nedenle tümör yayılmışsa bile karaciğer transplantasyonundan vazgeçilmemelidir [12,13]. Uraz ve ark. Yaygın karaciğer tutulumu yanı sıra akciğer, kemik metastazı saptanan olgularında kadavradan karaciğer nakli yaparak 4 yıl sağkalım sağladıklarını bildirmişlerdir [14].

Patolojik incelemede anjiosarkom ayırıcı tanıya girmektedir. Bu iki tümörün tedavi ve prognozları farklıdır. Karaciğer transplantasyonu HEH' de tercih edilen bir tedavi metodu iken anijiosarkomda erken lokal nüks beklendiğinden önerilmemektedir, bu nedenle bu iki tümörün histopatolojik ayırımı önem kazanmaktadır. Her iki tümör de endotel hücre orijinlidir ancak anjiosarkomda HEH'den farklı olarak anastomozlaşan vasküler boşluklar mevcuttur, hücrelerde intrasitoplazmik lümen oluşumu ya da hyalinize sklerotik zemin izlenmez [1,7,8,15].

Sonuç olarak hepatik epiteloid hemangioendotelyoma çok nadir görülen, bu nedenle tedavisi ve prognozu henüz tam olarak bilinmeyen bir tümördür. Literatürde yayınlanan olgu sayısı arttıkça tedavi metodları ve prognoz açısından daha net bilgilere sahip olmak mümkün olacaktır. Klinik ve radyolojik olarak primer ya da metastatik malignitelerle karışma ihtimali yüksek olduğundan patolojik incelemede akılda tutulması ve immünohistokimyasal metodlarla ayırıcı tanısının yapılması önem arzetmektedir.

Çıkar Çakışması ve Finansman Beyanı

Bu çalışmada çıkar çakışması ve finansman destek alındığı beyan edilmemiştir.

Kaynaklar

1. Bismuth B, Castel H, Boleslawski E, Buob D, Lambert M, Declerck N et al. Primary sarcoma of the liver and transplantation: a case study and literature review. Rare Tumors 2009; 28;1(2):e31. doi: 10.4081/rt.2009.e31.
2. Makhlouf HR, Ishak KG, Goodman ZD. Epithelioid hemangioendothelioma of the liver: a clinicopathologic study of 137 cases. Cancer 1999;85(3):562–82.
3. Weiss SW, Enzinger FM. Epithelioid hemangioendothelioma: a vascular tumor often mistaken for a carcinoma. Cancer. 1982;50(5):970–81.
4. Ishak KG, Sesterhenn IA, Goodman ZD, Rabin L, Stromeyer FW. Epithelioid hemangioendothelioma of the liver: a clinicopathologic and follow-up study of 32 cases. Hum Pathol 1984;15(9):839–52.
5. Thin LW, Wong DD, De Boer BW, Ferguson JM, Adams L, Macquillan G et al. Hepatic epithelioid haemangioendothelioma: challenges in diagnosis and management. Intern Med J 2010;40(10):710-5.
6. Mehrabi A, Kashfi A, Fonouni H, Schemmer P, Schmied BM, Hallscheidt P et al. Primary malignant hepatic epithelioid hemangioendothelioma: a comprehensive review of the literature with emphasis on the surgical therapy. Cancer 2006;107(9):2108-21.
7. Min-Shu H, Po-Chin L, Yu-Chien K,Chia-Tung S. Hepatic Epithelioid Hemangioendothelioma in Taiwan: A Clinicopathologic Study of Six Cases in a Single Institution Over a 15-Year Period . Journal of the Formosan Medical Association 2010;109(3):219-27.
8. Ji ZF, Shen XZ, Zhang DY, Liu HY, Zhou Y, Guo MY et al. Hepatic epithelioid hemangioendothelioma: a report of six patients. J Dig Dis 2010;11(4):254-8.
9. Radin DR, Craig JR, Colletti PM, Ralls PW, Halls JM. Hepatic epithelioid hemangioendothelioma. Radiology 1988;169(1):145–8.
10. Karabıcak I , Yuruker S, Buyukakıncak S, Kesicioglu T, Cınar H, Koca B. Epithelial hemangioendothelioma: A rare primary tumor of liver. J.Exp.Clin.Med 2013;30:111-3.
11. Lauffer JM, Zimmermann A, Krahenbuhl L. Epithelioid hemangioendothelioma of the liver. A rare hepatic tumor. Cancer 1996;78(11):2318–27.
12. Lerut JP, Orlando G, Adam R, Schiavo M, Klempnauer J, Mirza D et al. The place of liver transplantation in the treatment of hepatic epitheloid hemangioendothelioma: report of the European liver transplant registry. Ann Surg 2007;246(6):949–57.
13. Madariaga JR, Marino IR, Karavias DD, Nalesnik MA, Doyle HR, Iwatsuki S et al. Long-term results after liver transplantation for primary hepatic epithelioid hemangioendothelioma. Ann Surg Oncol 1995;2(6):483–7.
14. Uraz S, Yaprak O, Davangac M, Tokat Y. Hepatic epitheloid hemangioendothelioma: A rare indication for liver transplantation. Turk J Surgery 2012;28(1):53-6.
15. Kanel GC, Korula J, editors. Atlas of liver pathology. Philadelphia: Elsevier-Saunders; 2005. p. 249-321

How to cite this article:
Akyıldız EÜ, Adım ŞB, Saraydaroğlu Ö, Kaya E, Savcı G. A Rare Hepatic Tumor; Hepatic Epithelioid Hemangioendothelioma. J Clin Anal Med 2013;4(suppl 4): 355-7.